

# INFORME FINAL DE EXHUMACIÓN DE RESTOS EN LA FOSA COMÚN DEL CEMENTERIO DE EL MADROÑO (SEVILLA)

---

Elena Vera, Juan Manuel Guijo, Juan Carlos Pecero y Juan José López

2016



Asociación Andaluza  
Memoria Histórica y Justicia



Dirección General de Memoria Democrática  
Consejería de Cultura-Junta de Andalucía



Excmo Ayto El Madroño

Sevilla-Septiembre de 2016

El negacionismo es, en sentido estricto, el estadio supremo del **genocidio**

*Bernard-Henri Levy*

ÍNDICE	Página
PREÁMBULO	5
I. FICHA TÉCNICA Y SUBVENCIÓN	6
II. CRONOGRAMA DE LA INTERVENCIÓN-FASE DE EXHUMACIÓN	7
III. PROCEDIMIENTO ADMINISTRATIVO	7
IV. SOLICITUD DE FAMILIARES	12
V. ESTUDIO HISTÓRICO	13
VI. LOCALIZACIÓN Y DIMENSIONES DE LA FOSA	20
VII. METODOLOGÍA	24
VIII. SOBRE EL ENTORNO AMBIENTAL	56
IX. RELACIÓN INDIVIDUALIZADA	58
<u>ZONA 1</u>	58
Individuo 1	64
Individuo 2	72
Individuo 3	90
Individuo 4	101
Individuo 6	107
Individuo 7	116
Individuo 8	125
Individuo 9	132
Individuo 10	142
Individuo 26	146
<u>ZONA 2</u>	158
Individuo 5	165
Individuo 11	179
Individuo 12	187
Individuo 13	196
Individuo 14	205
Individuo 15	214
Individuo 16	221
Individuo 17	234
Individuo 18	248
Individuo 19	256
Individuo 20	266
Individuo 21	281
Individuo 22	295
Individuo 23	303
Individuo 24	314
Individuo 25	322
Individuo 27	331
<u>ZONA 3</u>	339
Individuo 28	342
Individuo 29	350

Individuo 30	357
Individuo 31	365
Individuo 32	374
Individuo 33	387
Individuo 34	393
Individuo 35	403
X. CONCLUSIONES	412
A. COMPONENTES ANTROPOLÓGICOS	412
B. FORMAS DE ENTERRAMIENTO Y DISPOSICIONES DE LOS CUERPOS	413
C. EPISODIOS VIOLENTOS	414
D. OBJETOS ASOCIADOS	425
XI. CADENA DE CUSTODIA	439
XII. MUESTREO	442
BIBLIOGRAFÍA	446

## PREÁMBULO

La investigación de la represión franquista en El Madroño (Sevilla) ha tenido tres etapas claramente diferenciadas. La primera y esencial para la creación de los cimientos de las fases de localización, exhumación y las investigaciones relacionadas con la fosa está representada por la investigación histórica de Juan José López, en todo momento asesor-historiador de las siguientes actuaciones.

La segunda fase, con el apoyo de AMHyJA y de la Dirección General de Memoria Democrática de la Junta de Andalucía, tuvo lugar en la segunda semana de mayo de 2014 durante seis días y se centró en la delimitación de la fosa, identificación histórica y la cuantificación del número de esqueletos de asesinados, a partir de sondeos y exposición parcial de los restos. Se interpuso una denuncia al juzgado por la aparición de inhumaciones clandestinas y el juzgado no consideró de su interés abordar investigación alguna. Hemos de añadir que en ningún momento se requirió a los responsables del hallazgo para ninguna cuestión judicial y tampoco se examinó el lugar de los hechos por científicos de apoyo a las instancias judiciales. Es evidente que las pruebas en las que se basaron para evaluar las circunstancias y cronología del enterramiento clandestino corresponden a las artes adivinatorias, disciplinas que se nos escapan. Se identificaron un total de 29 individuos.

La tercera fase comenzó el 10 de septiembre de 2015, finalizando a fines de noviembre del mismo año, con periodos de parálisis total por la temporada de lluvias. Se exhumaron un total de 35 individuos, cuadrando de forma casi exacta con los que nos anticipó la investigación de Juan José López. Hemos de añadir que el estado de conservación del material, en condiciones extremas de fragmentación y casi pulverización, se vio agravado por la interrupción de las actuaciones en espera de una respuesta judicial.

Cada fase y cada paso se han justificado sobre argumentos científicos y realización de informes y sobre evidencias y pruebas. El estudio histórico ha conducido a la posibilidad de localizar, la localización y delimitación de la fosa nos ha llevado a la fase de exhumación y durante ésta se he llevado a cabo un seguimiento público de los trabajos realizados, con el fin de quede claro el uso de los recursos públicos.

A lo largo de la fase de exhumación se realizaron informes semanales, con un total de 13, en los que se rinde cuentas de la evolución de los trabajos, transformación del espacio de actuación, exhumaciones por semana, etc, de cara a la máxima transparencia del uso de fondos públicos y en la eficacia de la investigación. Esos informes son entregados al coordinador de familiares, Juan José López, Dirección General de Memoria Democrática y Ayuntamiento de El Madroño. Asimismo, se realizaron diversas visitas de supervisión de los responsables municipales y de la Dirección General de Memoria Democrática.

Como complemento decisivo Juan José López ha coordinado la localización de familiares y la toma de muestras genéticas junto a una ficha donde se recogen diversos testimonios. La referencia a objetos o perfiles demográficos ha permitido ver correspondencias en la fosa que deberá certificar el análisis genético, complementado con muestras de todos los sujetos exhumados.

En todo momento se ha contado con el apoyo de diversos familiares, del Excmo Ayuntamiento de la localidad y de los trabajadores municipales.

Este informe final estuvo precedido de un informe preliminar de cierre de la exhumación entregado en diciembre de 2015 a la Dirección General de Memoria Democrática, al

coordinador de familiares y asesor historiador Juan José López y al Ayuntamiento de El Madroño.

## I. FICHA TÉCNICA Y SUBVENCIÓN

### EQUIPO TÉCNICO

FASE DE ACTUACIÓN	EQUIPO
Estudio previo y asesoramiento histórico	Juan José López López
Fase de localización (entre 5 y 12 de mayo de 2014) + informe (siete días)	Elena Vera Cruz (Dirección y coordinación arqueología) Juan Manuel Guijo Mauri (responsable antropología) Juan Carlos Pecero Espín (apoyo antropología) Elisabeth Conlin Hayes (apoyo arqueología)
Fase de exhumación (10 de septiembre al 13 de noviembre de 2015)	Elena Vera Cruz (Dirección y coordinación arqueología) Juan Manuel Guijo Mauri (responsable antropología) Juan Carlos Pecero Espín (apoyo antropología) Laura Mercado Hervás (apoyo arqueología)

### TIEMPOS Y COSTES

FASE DE ACTUACIÓN	TIEMPO	INVERSION PÚBLICA
Fase de localización+informe	13 días	5.444 euros incluido IVA
Fase de exhumación	Dos meses y medio	21.659 euros incluido IVA
Estudio de materiales + informe final	Cuatro meses	

## II. CRONOGRAMA DE LA INTERVENCIÓN-FASE DE EXHUMACIÓN

ETAPA	FECHA	ACTIVIDAD
Comienzo de las actuaciones	10 de septiembre de 2015	Vaciado del relleno hasta alcanzar el nivel de enterramiento en el 9-10 de noviembre mediante medios mecánicos
Comienzo de la fase de excavación	14 de septiembre	Se inicia la excavación de los depósitos identificados en la fase de 2014 con un total de dos arqueólogas, dos antropólogos y una criminóloga que efectúa su investigación de fin de master
Final de la fase de excavación	13 de noviembre	Se exhuman tres depósitos claramente diferenciados, con un total de 35 esqueletos, dentro de los márgenes estimados en el proyecto previo
Días de lluvia	Siete días	Ninguna (días hábiles = 36)
Comienzo de la fase de laboratorio	18 de noviembre	Inventario, diagnóstico demográfico, paleopatológico y evaluación de los posibles indicios criminales

## III. PROCEDIMIENTO ADMINISTRATIVO.

Los trabajos arqueológicos comenzaron en la fase de localización y delimitación de la fosa común en el Cementerio Municipal de San Blas en El Madroño, Sevilla. Para ello la Asociación Memoria Histórica y Justicia de Andalucía solicitó en 2013 una subvención a la Dirección General de Memoria Democrática de la Junta de Andalucía con el objeto de realizar sondeos arqueológicos en el cementerio municipal de El Madroño. El permiso y la subvención fueron concedidos, mediante Resolución de 16 de diciembre de 2013, para la indagación, localización e identificación de la fosa en la que presuntamente fueron inhumados decenas de personas represaliadas por el franquismo. A su vez AMHyJA firmó un acuerdo de colaboración con el Ayuntamiento de El Madroño el 31 de julio de 2013.

La intervención se realiza entre el día 5 y 12 de mayo de 2014, a cargo de Elena Vera Cruz, como coordinadora de Arqueología, y Juan Manuel Guijo Mauri, como responsable de Antropología Física. A consecuencias de dicha intervención se detecta una fosa colectiva integrada por 29 individuos, en lo que puede definirse como un sondeo superficial, pero que arrojó suficientes indicios de la naturaleza histórica de la fosa.

El área identificada como lugar de enterramiento de los fusilados se localiza en el interior del Cementerio Municipal de El Madroño y estaba señalizada con un monumento dedicado a las personas que fueron fusiladas en los meses posteriores al Golpe de Estado de Julio de 1936. La fosa común se localizó junto a la tapia que cierra el cementerio por el este, único espacio libre en todo el cementerio. Tras los trabajos de localización y una vez documentada la naturaleza de las inhumaciones realizadas, se procedió a la protección de los esqueletos examinados con una capa de arena limpia de unos 20 cm de espesor, al objeto de preservar los restos óseos y como

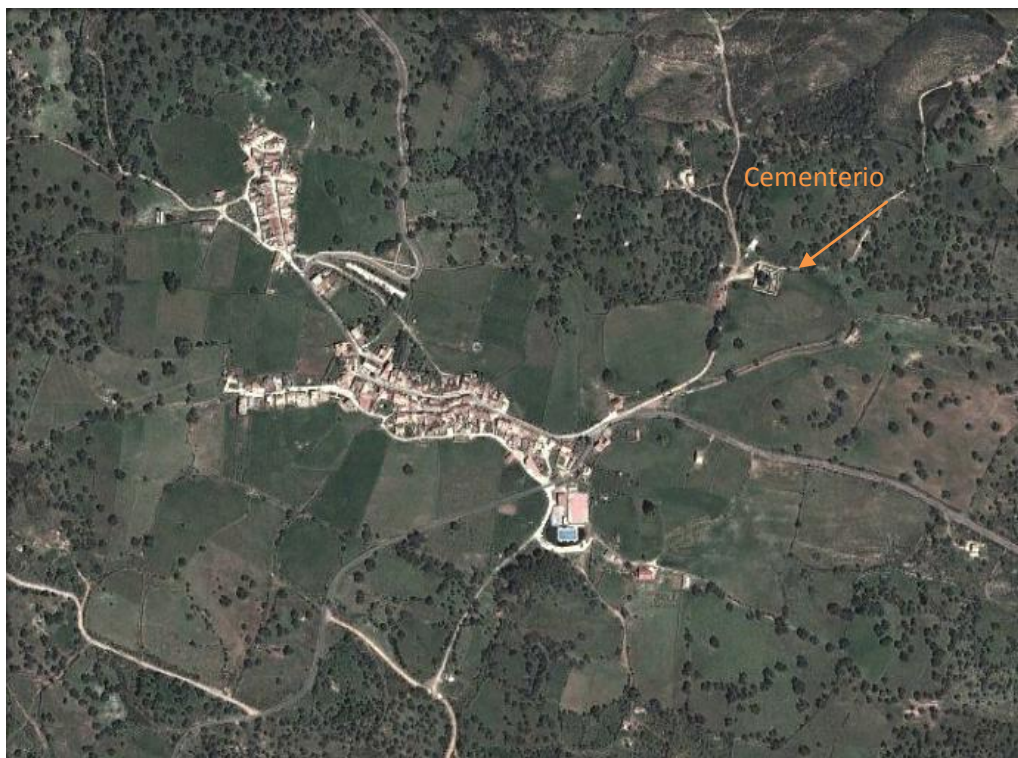elemento de marcación en actuaciones de exhumación. La capa de arena fue cubierta por la tierra extraída durante el proceso de excavación.

Una vez presentado el informe la Asociación Memoria Histórica y Justicia de Andalucía elevó denuncia ante la autoridad judicial el 25 de junio de 2014, conforme a lo preceptuado y a lo que regula el Protocolo de Actuaciones en Exhumaciones de Víctimas de la Guerra Civil y la Dictadura (Orden PRE/2568/2011, de 26 septiembre. BOE nº 232 de 27 septiembre 2011). Dictándose Resolución por parte de la Audiencia Provincial de Sevilla mediante Decreto de la Fiscal D<sup>a</sup> María José Segarra Crespo con fecha de 7 julio de 2014 por el que no se abre procedimiento penal al considerarse prescitos los hechos.

Tras esta primera fase de localización, en 2015, una vez aprobada la propuesta de exhumación por el Comité Técnico de Coordinación de Dirección General de Memoria Democrática, se inicia el procedimiento administrativo para proceder a la exhumación de los enterramientos de la fosa común. En virtud y de conformidad con la Orden de 18 de mayo de 2015, del Vicepresidente y Consejero de Administración Local y Relaciones Institucionales, por la que se aprueba varias actuaciones específicas consistentes en la exhumación de los restos óseos de las víctimas de la represión franquista en varias fosas de municipios de Andalucía (BOJA nº 121 de 24 de junio de 2015).

Procedimiento administrativo que resuelve realizar un Contrato Menor para la actuación específica “Exhumación de restos en la fosa común del cementerio de El Madroño (Sevilla)”, con fecha de 3 de septiembre de 2015. Resolución por lo que se inicia, inmediatamente, la fase de exhumación, durando unos dos meses y medio, y teniendo como resultado la identificación individualización y exhumación de 35 inhumaciones realizadas en cuatro momentos diferentes (los intervalos entre los grupos de enterramientos pueden ser de días), de 19 hombres, 10 mujeres claramente diferenciados, y de 6 inhumaciones de sexo indeterminado. Los trabajos culminan con la toma de muestras para la pruebas de ADN y con el depósito de los restos óseos en el Ayuntamiento de El Madroño quien mantiene, actualmente, la guardia y custodia de los mismos.

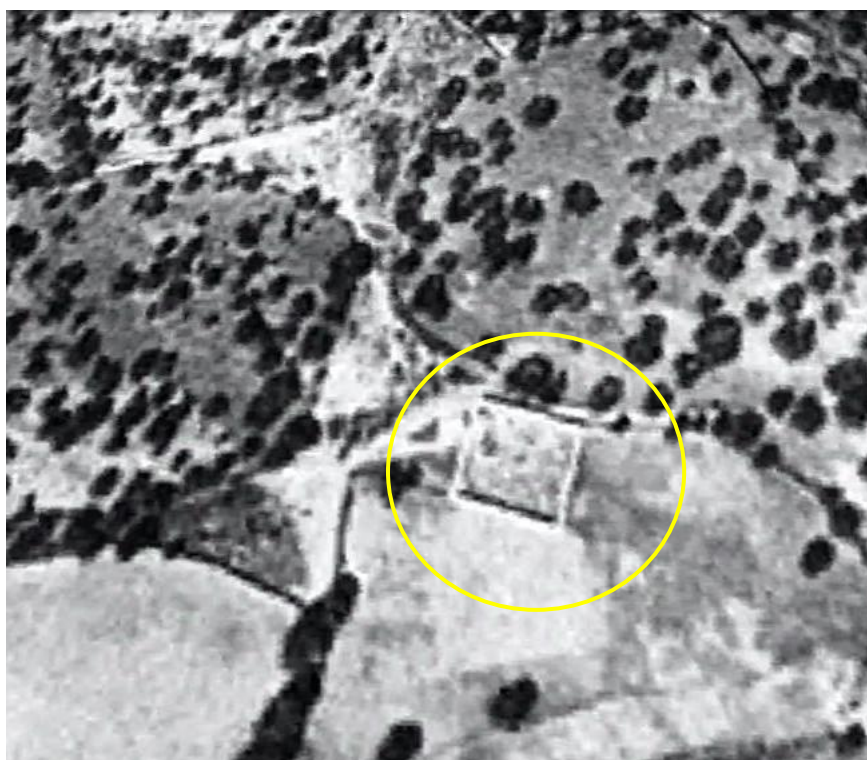




Área donde se localiza la fosa común en el interior del cementerio.



El Madroño en el Vuelo de los americanos de 1956. El cementerio dentro del círculo amarillo.



Cementerio Municipal de El Madroño en 1956



Cementerio de El Madroño



Al fondo, lugar de localización de la fosa común.

## IV. SOLICITUD DE LOS FAMILIARES.

### Solicitud de Exhumación.

Los trabajos de localización y exhumación se han realizado tras la solicitud de los familiares que, en principio y hasta que no se cotejen las muestras de ADN, tenían enterrados a sus seres queridos en la fosa común del cementerio de El Madroño. A continuación se establece la relación de víctimas y de sus familiares que solicitaron la exhumación:

- VICENTE DELGADO ALONSO, minero, de 53 años. Fue detenido el 26 de agosto de 1936 y fusilado al día siguiente. Su hija B. D. P. solicita la exhumación.
- DOLORES LÓPEZ PÉREZ, 35 años. Fusilada el 28 de agosto a las 23 horas. Su hija A. V. L. solicita su exhumación.
- TEOFILO RODRIGUEZ RUIZ, de 30 años, minero y vecino de la Aulaga (Castillo de las Guardas). Conducido a El Madroño y fusilado el 28 de agosto de 1936, según consta en el Registro Civil de El Castillo de las Guardas. Lo solicita su hija Á. C. R. C..
- MANUEL GÓMEZ BARRERA, minero, de 31 años. Fusilado el 27 de agosto (consta en el Registro Civil). Su hija solicita rescatar los restos, C. G. P..
- MANUEL LÓPEZ PÉREZ, minero, de 50 años. Detenido y fusilado el mismo día que el anterior.
- AURORA PÉREZ GÓMEZ, de 45 años, esposa del anterior. Igualmente fusilada.
- MARGARITA LÓPEZ PÉREZ, de 19 años, hija de ambos, fusilada.  
Todos ellos vecinos de El Madroño. Lo solicita el sobrino carnal de Manuel, A. L. D.
- GUILLERMO LÓPEZ ESTEBAN, de 24 años. Detenido y fusilado con los demás. Solicita sus restos su sobrino carnal M. L. L..
- MANUEL MORUETA PÉREZ, de 41 años.
- ERNESTO MORUETA PÉREZ, de 33 años y hermano del anterior.  
Solicita la exhumación de ambos su sobrino carnal M. M. I.
- JOSÉ SANDALIO VÁZQUEZ FERNÁNDEZ, 51 años. Detenido y fusilado el 15 de Septiembre, "enterrado en la fosa común del cementerio de esta villa", según el Registro Civil. Solicita su exhumación su nieta C. V. R..
- BLAS MARTÍN DELGADO, de 42 años. Fusilado en la madrugada del día 28 en la puerta del cementerio según consta en el Registro Civil. Lo solicita su nieta R. M<sup>a</sup> D. M.
- JUSTO LÓPEZ LÓPEZ, 69 años. Solicita la exhumación su biznieto M. B. R.
- LUCIO MARTINO MARTÍN ESTEBAN, jornalero de 50 años. Detenido el 26 de agosto y fusilado con los demás. Lo solicita su sobrino nieto P. A..
- ENCARNACIÓN HIDALGO BERNAL, de 39 años, esposa del anterior fusilados el 26 de agosto igualmente.

Su nieta M<sup>a</sup> Felicitas Martín López solicita la exhumación de ambos.

- MANUEL SANCHA CABRERA, minero de 49 años. Fusilado con los anteriores. Su biznieta E. M. P. solicita los restos.
- GONZALO LÓPEZ MEJÍAS, de 29 años, vecino de Nerva. Su sobrina nieta R. M<sup>a</sup> Q. de A. solicita la exhumación.
- JOAQUÍN DOMINGUEZ CAMPANO, de 55 años, minero. Fusilado con los anteriores a la entrada de las tropas sublevadas en El Madroño. Su nieto A. P. D. pide la exhumación.

## V. ESTUDIO HISTÓRICO

### INVESTIGACIÓN PREVIA A LA EXHUMACIÓN E HIPÓTESIS DE TRABAJO

Si el conocimiento exacto de las víctimas de la represión posterior al golpe militar de julio de 1936, en sus distintas modalidades, es una empresa imposible en cualquier pueblo que decidamos estudiar, la tarea aún se complica de modo extraordinariamente cuando nuestro objetivo es detallar qué personas son las que se hallan en un espacio concreto y delimitar el mismo con precisión razonable.

Los datos de carácter documental son, por la propia naturaleza de lo ocurrido, difíciles de encontrar en lo que se refiere a la brutal represión que acompañó la entrada en los distintos pueblos de suroeste andaluz de las tropas sublevadas. Esta dejó generalmente en sus cementerios, pero también en otros lugares, un rosario de fosas comunes llenas de personas inocentes que fueron fusiladas sin más protocolo, ni instrucción de causa alguna, y cuyas muertes no fueron inscritas en los registros civiles, salvo algunos casos y en años posteriores. Esta represión se mantuvo en el tiempo, aunque lógicamente disminuyera de manera significativa el número de personas asesinadas respecto a esa primera oleada.

Por tanto al plantearla investigación previa, e imprescindible, para abordar la exhumación de una fosa, nos encontramos con dos dificultades importantes, el tiempo transcurrido desde los hechos y la carencia de documentos que los recojan.

El enorme tiempo transcurrido desde los asesinatos, casi 80 años, ha eliminado prácticamente los testigos directos. Algunas personas que aún viven y que entonces eran niños son testigos *de oídas*, y no es sencillo acceder a ellos, aunque contemos con su disposición y buena salud. Esto unido a que, como decíamos anteriormente, de estas muertes no han quedado pruebas documentales, si es que alguna vez las hubo, hace que la tarea sea ardua y compleja, pues hasta la propia existencia de una fosa común y su ubicación aproximada son circunstancias nada fáciles de precisar.

No obstante lo dicho, en El Madroño la memoria de los testigos y la transmisión oral, aún con sus evidentes limitaciones, conservaron en gran medida los detalles de la masacre realizada, sin ellos sería imposible a fecha de hoy reconstruirla de manera aceptable aunque siempre incompleta. En mi opinión este conocimiento, esta memoria, se ha conservado generalmente en mayor grado y mejor estado en los pueblos más pequeños, al menos durante las primeras décadas pues en las nuevas generaciones el desconocimiento, casi absoluto, es idéntico en todas partes independientemente del tamaño de la población. Recordemos que El Madroño tenía en 1936, distribuidos en 5 núcleos de población, un total de 1.041 habitantes.

La existencia y ubicación de la fosa común de fusilados en su cementerio municipal era conocida por el vecindario que le llamaba *la zanja*; se había respetado el sitio y mantenido a salvo de la construcción de nuevos nichos a lo largo de décadas. Finalmente en los años 80 se había acotado su ubicación por cadenas, y colocado una lápida de recuerdo y reconocimiento.

Incluso algunos recordaban quienes eran los asesinados casi en su totalidad, aunque fuera de manera incompleta a través de parentescos o apodos pero dando información fundamental para que el investigador iniciara la búsqueda siguiendo esas pistas y pudiera definir o completar las identidades con nombre y apellidos, trabajando los padrones municipales, censos electorales, partidas de nacimiento...etc. que además nos permite averiguar otro dato trascendental para el futuro estudio forense, como es la edad de estas personas. A la vez que es tarea imprescindible para identificar a sus descendientes, para constatar con ellos el conocimiento de esa muerte en el seno familiar y porque serán necesarios si fuera viable la posterior identificación por ADN.

Aunque de manera habitual se tiende a minusvalorar y menospreciar estos testimonios como prueba, porque indudablemente están sometidos a los efectos propios del paso del tiempo y a las malas pasadas que la memoria suele jugarlos, los testimonios orales han sido fundamentales para que supiéramos con bastante certeza, al menos *a priori*, pues siempre existirán márgenes de error, quienes eran las personas que ocupaban dicha fosa. Esta información recabada de numerosas personas, muchos de ellos familiares directos de las víctimas, han mantenido altísimo grado de congruencia entre ellas.

Pero lógicamente la investigación no debe conformarse con estos testimonios, que son condición necesaria pero no suficiente, ni puede detenerse en este punto.

Porque afortunadamente, aparte de estos valiosos testimonios, siempre es posible encontrar algunos indicios e incluso pruebas tangibles surgidas de manera colateral, que se han conservado por diferentes razones y que suelen aparecer además en documentos oficiales de los propios represores. Hasta con estas debemos actuar con extrema prudencia y no dar nada por definitivo. Estas evidencias vienen a corroborar y a completar a los primeros, encajando casi a la perfección con ellos, en el caso que nos ocupa.

Comenzamos con un documento excepcional que se conservó en el Archivo Histórico Nacional, en su Fondo de Expedientes Policiales, (Signaturas H-753, 754, 755) cuando la intención era justamente la contraria como lo prueba el que hayan desaparecido los datos referidos a todas las provincias españolas excepto los de Álava y Sevilla (incompleta). Y es que en 1938 se elabora, recabado por las delegaciones de Orden Público, una exhaustiva información pueblo por pueblo de todo el territorio controlado por los rebeldes sobre fusilados, huidos y desaparecidos, entre otros conceptos.

En el Madroño a fecha 30 de Septiembre de 1938, según informaba la Guardia Civil, había 40 vecinos fusilados. Especificando 36 de El Madroño, 2 de El Álamo, 1 de Villargordo y 1 de Juan Gallego. Esto permite dar verosimilitud, si es que había dudas, al relato testimonial y nos ayuda a enmarcar de modo general las grandes cifras de la matanza que no es poco, pero solo es un primer paso porque tampoco el informe era del todo exacto (refería 6 mujeres cuando eran 8 en realidad según nuestros datos), y porque incluía en contra de lo ordenado, a personas fusiladas en Sevilla capital (4). Computaba además, probablemente, otras asesinadas en batidas y abandonadas o quemadas en el campo, y puede que también a otros vecinos asesinados en otros pueblos; circunstancias todas ellas de capital importancia para nuestro objeto de estudio.

Como dato que aunque no es probatorio, sí que refrenda el marco general, consultamos los Boletines Oficiales de la Provincia (BOP) en el Archivo de la Diputación Provincial de Sevilla, y encontramos reseñas de la apertura de expedientes de Incautación de Bienes a 16 vecinos de El

Madroño, 13 de ellos fueron asesinados. Y según nuestras averiguaciones 8 deben estar en la fosa del cementerio, a saber: Justo López López, Juan Martín Delgado, María Martín Delgado, Lucio Martino (*Manuel*) Martín Esteban, Blas Martín Delgado, Manuel López Pérez, Aurora Pérez Gómez y Guillermo López Esteban.

Nuestra investigación de testimonios apuntaba, como detallaremos más adelante, a que algunos (de 1 a 3) fueron conducidos tras su detención a otras poblaciones para fusilarlos. Y por otra parte también consta que fueron fusilados y enterrados en la fosa que nos ocupa personas de otras localidades.

Otra fuente de obligada consulta es lógicamente el Registro Civil, pues aunque estas muertes no se registraron, con el paso del tiempo se produjeron algunas inscripciones, normalmente por necesidad perentoria de sus descendientes, y también en los años 80 se realizaron un número importante de ellas.

En el registro civil de El Madroño se encuentran las siguientes inscripciones:

- (16-6-41) Lucio Martino Martín Esteban, en la que consta que murió *“a la una de la madrugada del 28 de agosto de 1936 por aplicación del bando de guerra”*.
- (11-6-43) Isidoro López Pérez, *“bando de guerra, a las 21’30 horas del 28 de Agosto del 36, en las puertas del cementerio enterrado en la fosa común.”*
- (7-11-44) Manuel Gómez Barrera, *“bando de guerra a las 23 horas del 27 de agosto del 36 en el Risco de los Ladrones. Su cadáver trasladado al cementerio.”*
- (27-1-45) Manuel Gómez Delgado, *“bando de guerra el 28 de Agosto del 36. Enterrado en el cementerio.”*
- (1-6-45) Blas Martín Delgado, *“bando de guerra en las tapias del cementerio el 28 de Agosto del 36”*.
- (24-6-81) José Sandalio Vázquez Fernández, de la aldea de El Álamo. *“bando de guerra a las 23 horas del 15 de Septiembre del 36. Fosa común.*

Estas inscripciones nos aportan además detalles muy interesantes sobre fechas concretas, que pueden ser de gran utilidad cuando se realice la exhumación propiamente dicha.

Encontramos alguna otra, que afortunadamente precisa el lugar de enterramiento lo que nos posibilita excluir a esta persona de esta fosa en concreto, a la vez que demuestra documentalmente la existencia de otra distinta, que posteriormente el investigador coteja con testimonios orales que apuntan un grupo indeterminado de personas (hasta 11 según alguno) y que abre la puerta a futuras intervenciones. Es el caso de:

- (6-5-43) Samuel Alonso García, *“le fue aplicado el bando de guerra en febrero del 38 en el sitio denominado Fuente Grande, junto al Risquete, en el Álamo y enterrado allí mismo”*

Además podemos rastrear otros intentos de inscripción, aunque fueran finalmente denegados, en el Archivo Histórico Provincial de Sevilla (AHPS) como es el caso de:

- Dolores López Pérez, de la que tres testigos declararon ante el juez de paz que *“el 27 de Agosto fue conducida a la cárcel municipal, y que al día siguiente a las 23 horas falleció en el cementerio”* y enterrada en una fosa común.

También en el Registro Civil, en este caso en el de El Castillo de las Guardas encontramos la inscripción, muy reveladora, de uno de los forasteros a los que nos referimos anteriormente. Se trata de:

- (1-12-41) Teófilo Rodríguez Ruiz, “*Fusilado en El Madroño el 28 de Agosto del 36, y enterrado en la fosa común del mismo*”.

Otra de las fuentes documentales en las que quedaron rastros de estas personas son los consejos de guerra que a partir de 1937 se comenzaron a realizar contra otros vecinos que habían huido cuando el pueblo fue ocupado, y que se conservan en el Archivo Histórico del Tribunal Militar Territorial Segundo de Sevilla (ATMTSS). En ellos aparecen referencias a distintas personas que habían sido fusiladas en el pueblo, por ejemplo:

- Manuel Sancha Cabrera, conocido como *Aurelio*, en el Sumario 65/37, folios 51 y 103.
- Arturo Calvo, en el Sumario 65/37, folio 103 es mencionado junto al anterior del que hay certeza testimonial de que se encuentra en la fosa, de ambos se dice que “ *fueron sancionados con el bando de guerra de la División por las fuerzas nacionales*”.

Por tanto es bastante plausible que estas dos personas estén allí.

En estas sumarias aparecen referencias de otros *sancionados* que, por el contrario, lo más probable es que no se encuentren allí, tales son los casos de:

- Modesto Martín López, de la aldea de Juan Gallego. En los Sumarios 1181/39, folio 52 y en el 65/37, folio 199. Fusilado en otoño del 36. No obstante, en este caso tenemos que volver a echar mano de testificaciones para saber que fue enterrado justo al lado de la fosa común y que fue exhumado cuando murió su padre, para enterrar a ambos en el mismo lugar (hoy 1ª línea de nichos). Por tanto no lo encontraremos en la fosa objeto de intervención.

También encontramos en el Sumario 65/37 referencia a otros dos asesinados. Pero sabemos que lo fueron en una batida el 18-11-36, y que por tanto tampoco están en la fosa.

- Bernabé López Pérez, (folios 178 vlto. y 201.) Fue enterrado por su padre en el lugar de su muerte, y exhumado en julio del 81.
- Emiliano Delgado Delgado (folios 178vlto. y 199 vlto.), cadáver abandonado, posiblemente quemado en el lugar de su muerte.

En esa misma batida fue asesinado y dejado allí una tercera persona (Antonio Sácaro López, de la aldea de El Álamo) del que encontramos una referencia en el Sumario 1181/39, (folio 31 vlto.) que podría inducirnos a error de no conocer esta circunstancia, pues habla de “*un tal Solano, al que le fue aplicado el bando de guerra*”

En la Causa General, abierta por los vencedores tras la guerra también se menciona explícitamente a tres vecinos, de los que se dice que les fue aplicado el bando de guerra, literalmente: Isidoro López Pérez, Manuel López, y Manuel Gómez Barrera. Aunque el dato sea cuantitativamente escaso, nos permite tener constancia documental para ellos además de reforzar la solidez de la versión oral en su conjunto.

En archivos particulares también podemos encontrar pistas valiosas, en el Archivo Histórico Minero de la Fundación Río Tinto, pudimos conocer la existencia del que llamaremos “*fichero de Mr. Taylor*”. Un responsable de la Agencia de Trabajo de la Compañía, Mr. Hasting Elwin Taylor, manejaba un fichero de unas 1.300 fichas, donde anotaba detalles tales como la afinidad sindical del trabajador, o si había participado en huelgas anteriores. Trataba de tener controlados sobre todo a los obreros sospechosos de izquierdismo, por ser conflictivos para la empresa. Tras el golpe militar y la brutal represión desencadenada, fue anotando en muchas de



las fichas lo que había sido del trabajador. Recoge así unos 400 casos de fusilados, la mitad de ellos no estaban inscritos en Registro Civil alguno.

En dicho fichero encontramos a ocho vecinos todos ellos asesinados, 5 con la anotación “Desaparecido”

- Vicente Delgado Alonso, Joaquín Domínguez Campano, Juan López Díaz, Ernesto Morueta Pérez y Juan Martín Delgado.
- José R. Esteban Ruiz, “*condenado por corte marcial... muerto 9-3-38*”. (nota en inglés). Efectivamente, había sido condenado a muerte y fusilado en esa fecha en Sevilla.
- Justo López López, “Desaparecido 27-8-36”
- Manuel Sancha Cabrera, “Desaparecido 26-8-36”

En el mismo archivo podemos consultar igualmente los expedientes personales o laborales, que a veces tienen anotaciones interesantes, por ejemplo:

- Daniel Rubiano López “*fallecido, muerto por la fuerza*”
- Juan Martín Delgado. “*Fecha de baja definitiva 27-8-36*” (lo habitual era anotar 17 ó 18 de julio)

En los Archivos Municipales es obligado revisar distintos legajos, caso de existir, que suelen contener aunque sea de manera indirecta datos valiosos para la investigación, como los Censos de Huérfanos y Beneficencia, las bajas en Padrones, la documentación de Quintas,...etc.

En el caso de El Madroño, la consulta del Padrón municipal quizá no nos hubiera proporcionado información nueva, de no haber sabido nada, pero sí que nos sirve nuevamente para apuntalar el relato pues en el del año 1938 aparecen, independientemente de los fallecimientos que se consignan aparte, una relación de 140 bajas con el epígrafe manuscrito de “*perdida de vecindad por ausentarse y otras causas*”, entre ellas figuran 23 vecinos que habían sido asesinados y otra decena que estaban encarcelados.

Por su parte la Documentación de Quintas contenía detalles impactantes, sobre todo en las actas de alistamiento encontramos diferentes anotaciones posiblemente realizadas cuando fueron movilizados distintos reemplazos durante la guerra, por ejemplo:

Ernesto Morueta Pérez, “*fallecido*”  
 Manuel Gómez Barrera, “*bando de guerra*”  
 Antonio Rodríguez Pinto, “*bando de guerra*”  
 Isidoro López Pérez, “*bando de guerra*”  
 Gonzalo López Mejías, “*fallecido*”  
 José M<sup>a</sup> Ruiz Durán, “*fusilado*”  
 Antonio Pérez Martín, “*desaparecido*”.

De nuevo debemos ser muy prudentes al manejar los datos, en primer lugar por lo engañoso de alguno de los diversos términos utilizados, y segundo porque encontramos también:

- Juan López Pérez, “*bando de guerra*”, cuando en realidad había sido condenado a muerte en el Sumario 65/37 y fusilado en Sevilla el 9-3-38.
- Ramón Lazo Martín, “*bando de guerra*”. Su muerte está inscrita en el Registro civil de Nerva, esto no descarta nada pero rebaja drásticamente las posibilidades de que se encuentre aquí.

También en estas actas accedemos a datos, que pueden resultar interesantes para el futuro trabajo forense, recogidos al tallar a los mozos, como su altura y su perímetro torácico.

En esta misma documentación de Quintas, pero en los expedientes de prórroga, incluidos los de años posteriores a la guerra, también podemos hacer hallazgos valiosos:

- Guillermo L. Esteban, “*sancionado y desaparecido*”
- Daniel Rubiano López, de la aldea de Villargordo. Se abrió un expediente en 1943 cuando su hijo alegó ser hijo de viuda para no ir al servicio militar. Declararon tres testigos que había sido fusilado en Nerva el 22-9-36. Esta información primará sobre la anotación encontrada sobre él en el fichero de Mr. Taylor, por tanto esta persona no estará en buena lógica en la fosa en la que trabajamos.

De la relación nominal de vecinos de El Madroño que ocuparían la fosa tenemos por tanto, un conocimiento bastante completo, pero como ocurrió en otros muchos pueblos, los ocupantes siguiendo costumbres de las guerras rifeñas solían llevarse personas de un pueblo a otro y asesinarlos en el siguiente que era ocupado.

Objetivamente, este era el mayor factor de posibles errores en el cómputo exacto de personas que puede haber en la fosa. Pues por un lado parece claro que a algunos se los llevaron al cercano pueblo de Nerva y allí los mataron, pero ¿Cuántos exactamente?.

Haciendo una recapitulación de diferentes testimonios, es muy probable que ocurriese esto con tres vecinos, o al menos con alguno de ellos.

Manuel Fernández Alonso  
Antonio Pérez Martín  
Antonio Rodríguez Pinto

Por estas mismas circunstancias, u otras, ya que en El Madroño se había concentrado gran cantidad de personas, las cuales habían huido de sus pueblos o aldeas al ser estos ocupados, tenemos igualmente constancia de algunas otras personas que no eran vecinos del pueblo, pero que muy posiblemente yacen también en la fosa común de su cementerio, como el caso de Teófilo Rodríguez, comentado anteriormente cuando hablábamos de los Registros Civiles, y algún otro como:

- José Díaz Romero, vecino de La Aulaga (aldea de El Castillo de las Guardas). Su madre declaraba en el sumario que la juzgaba que “*huyó con su hermano al entrar las tropas en el pueblo, se presentó y fue fusilado en El Madroño*” (ATMTSS, Sº 875/37 folio 70).

Estos dos casos contienen a priori elementos de concreción suficientes como para considerar que efectivamente se encuentran allí.

En otras ocasiones encontramos datos en otras investigaciones locales de la zona, aunque los argumentos sean menos precisos en este caso.

- Anastasio Rocha Rufo, vecino de El castillo de las Guardas que se reseña en la investigación de J.Mª García Márquez sobre la Represión en dicho pueblo (Atrapasueños, 2013); habría sido “*asesinado en las inmediaciones de El Madroño según testimonios recogidos*”

Otros son aún mucho más dudosos, incluso apuntan más bien a que no estarían como el caso de:

- Bernal, en el Sumario 7449/39 una testigo hace referencia a “*un tal Bernal, de Nerva, al que le fue aplicado el bando de guerra en dicha villa*”

Como puede comprobarse, la voluntad que hubo desde el principio y durante décadas de enterrar, nunca mejor dicho, la verdad; ha derivado en una tremenda escasez de referencias documentales, que nos obliga a rastrear en cualquier documentación a nuestro alcance y que nos exige además una constante cautela a la hora de manejar los datos e indicios que podamos encontrar, tenemos que sintetizarlos, cribarlos, y cotejarlos, pues son a menudo confusos e incluso contradictorios.

Así poco a poco, persona a persona, fuimos incluyendo a algunos, descartando a otros, integrando y puliendo toda la información, encajando trabajosamente las piezas dispersas de este doloroso puzle para confeccionar una hipótesis de trabajo que aspiramos a que sea lo más precisa posible, pero que sabemos de antemano condenada a no ser exacta.

Nuestra hipótesis de trabajo es que los fusilamientos se produjeron las noches de los días 27 y 28 de Agosto de 1936. Los primeros fusilados lo fueron a unos 400 metros del cementerios y después llevados allí. Otra persona fue asesinada unos días más tarde, y otra el 15 de septiembre (debe ser la última que ocupa la fosa). La anotación en el *fichero de Mr. Taylor* sobre Manuel Sancha “*Desaparecido 26-8-36*”, conociendo lo meticoloso que era y la magnífica información que manejaba, abre una incertidumbre razonable sobre esta versión.

En cuanto al número de personas pensamos que hay al menos 33, aunque es lógico pensar que muy probablemente haya algún forastero más del que no hayamos sabido nada. Resumimos nuestra previsión en la tabla siguiente, que fue entregada al equipo científico en julio de 2015 antes de comenzar los trabajos.

Serán ya los resultados empíricos de la intervención, una vez realizada la exhumación y los estudios posteriores, los que corroboren o refuten nuestra hipótesis en mayor o menor grado, y evalúen así nuestro previo trabajo de investigación.

#### Fosa Común Cementerio de EL MADROÑO

- 1- Manuel Gómez Barrera, (31 años ) *23 h. 27 de agosto del 36 en el Risco de los Ladrones.*  
Quintas: altura (h): 1´615 metros Perímetro torácico (PT): 81 ctms
- 2- Justo López López, (69) *desaparecido 27 agosto*, fichero Mr. Taylor.
- 3- Juan Martín Delgado, (54) baja lab. *27 de agosto. Reumatismo ciático rebelde que requiere tto. intensivo salicilado. Físicamente algo agotado.*
- 4- María Martín Delgado, (45)\* Esposa del anterior. *(posiblemente el 27)*
- 5- María Martín Martín, (21) Hija de los anteriores. *(posiblemente el 28)*
- 6- Hermenegilda Martín Martín (19) Hermana de la anterior. *(posiblemente el 28)*
- 7- Lucio Martino Martín Esteban, (50 años)\* *a 1 h. madrugada del 28 de agosto*
- 8- Isidoro López Pérez, (29)Hijo de Justo. *21´30hs.28agosto36.....h: 1´630 PT: 81*
- 9- Dolores López Pérez, (35)\* *día 28 a las 11 de la noche*, juzgado municipal
- 10- Manuel Gómez Delgado, (48) *28 de agosto del 36.*
- 11- Blas Martín Delgado, (42) *Hermano de María. madrugada 28 de agosto del 36.*
- 12- Manuel Sancha Cabrera, (49) Sumario 65/37, folios 51 y 103.
- 13- Gonzalo López Mejías, (28) ..... h: 1´610 PT: 86
- 14- Manuel López Pérez, (50)
- 15- Aurora Pérez Gómez, (45)\* Esposa del anterior.
- 16- Margarita López Pérez, (21) Hija de los anteriores.

- 17-Miguel López Domínguez, (47)\*  
 18-Catalina Carmona Cuenca, (39)\* Esposa del anterior.  
 19-José López Carmona, (20)\* Hijo de los anteriores.
- 20-Manuel López Díaz, (56)  
 21-Encarnación Hidalgo Bernal, (39)\* Esposa del anterior.
- 22-Manuel Morueta Pérez, (41)\*  
 23-Ernesto Morueta Pérez, (33) Hermano del anterior..... h: 1´799      PT: 89
- 24- Juan López Díaz, (61)  
 25- Joaquín Domínguez Campano, (55)  
 26- Vicente Delgado Alonso, (53) Puesto de vigilante desde 1931 por enfermedad.  
 27- Guillermo López Esteban, (24)..... h: 1´572      PT: 87  
 28- José María Ruiz Durán, (23).....h: 1´673      PT: 78´5  
 29- José Sandalio Vázquez Fernández, (51) **23 h. del 15 de Septiembre del 36**  
 30- Arturo Calvo, en el Sumario 65/37, folio 103 (ATMTSS) es mencionado junto a otra persona de la que hay absoluta certeza que se encuentra en la fosa, de ambos se dice que “fueron sancionados con el bando de guerra de la División por las fuerzas nacionales”.  
 31- José Díaz Romero, (20 años)\* vecino de La Aulaga (aldea de El Castillo de las Guardas). Su madre declaraba en el sumario que la juzgaba (ATMTSS, Sº 875/37, folio 70) que *“huyó con su hermano modesto al entrar las tropas en la aulaga, se presentó y fue fusilado por las tropas en el madroño”*  
 32- Teófilo Rodríguez Ruiz, (30) vecino de La Aulaga, inscrito en el Registro Civil de El Castillo de las Guardas, (Libro 34) y según consta en el mismo: *“su cadáver se encuentra en el cementerio de El Madroño, lugar donde falleció el 28 de agosto de 1936 por las heridas del bando de guerra.”*  
 33- Anastasio Rocha Rufo, vecino de Castillo de las Guardas.

Casos en duda (pudieran estar todos o alguno de ellos en Nerva)

- 34- Manuel Fernández Alonso, (40)  
 35- Antonio Pérez Martín, (24)..... h: 1´626      PT: 79  
 36- Antonio Rodríguez Pinto, (30).....h: 1´661      PT: 80  
     Excluido total por: anquilosis rodilla izquierda  
 37- Nicolás Bernal García en el Sumario 7.449/39 (ATMTSS) una testigo hace referencia a *“un tal Bernal, de Nerva, al que le fue aplicado el bando de guerra”*  
 38- Julio Ramón Lasso Martín, (29).....h: 1´630      PT: 81



Familiares de las víctimas de la Guerra Civil en El Madroño

## VI. LOCALIZACIÓN Y DIMENSIONES DE LA FOSA

### Localización.

El área identificada como lugar de enterramiento de los fusilados se localiza en el interior del Cementerio Municipal de El Madroño, entrando al fondo a la izquierda, señalizada con un monumento dedicado a las personas que fueron fusiladas en los meses posteriores al Golpe de Estado de Julio de 1936. La fosa ocupaba el único espacio que quedaba libre en todo el cementerio.

Su localización espacial se establece en las siguientes coordenadas UTM, Huso 29:

Punto Norte:

X: 720097,01

Y: 4169594,35

Z: 344 m.s.n.m.

Punto Sur:

X: 720093,21

Y: 4169580,60

Z: 344 m.s.n.m.

### Características y dimensiones de la fosa.

La fosa localizada en el sector nordeste, excavada a ras de la tapia de cerramiento por el lado este del cementerio, se caracteriza por su poca profundidad. Durante la excavación se ha llegado a documentar que el nivel de uso del cementerio estaba bajo la cota actual, tenía un pequeño declive desde el norte al sur, y la profundidad de la fosa no es homogénea; en el sector nordeste tenía 48 cm, en la zona central alcanzaba en un punto los 60 cm y en el sector sudoeste tan sólo tenía 31 cm de profundidad. En la actualidad la base del depósito de los enterramientos se localiza a una profundidad entre los 68 cm y los 92 cm, desde la superficie de la calle de deambulacion del cementerio.

Las dimensiones totales de la fosa eran de 12,35 m de longitud y con un ancho variable, es un rectángulo un tanto irregular, en el sector noreste tiene una anchura de 1,80 m y se va abriendo suave y progresivamente hasta alcanzar los 2,20 m en el lado sudoeste. Ocupaba una superficie de aproximadamente 27 m<sup>2</sup>.



Zona de ubicación de la fosa antes del inicio de los trabajos.



Apertura del área de excavación de la fosa común. La vegetación se queda fuera de la fosa.

## VII. METODOLOGÍA

### A. MÉTODO EXCAVACIÓN Y REGISTRO

La existencia de dos fases previas a la exhumación permitió asentar unas bases sólidas para la viabilidad de la primera. Por un lado el estudio histórico de Juan José López aportó un conocimiento del espacio, las circunstancias de los asesinatos y el modo en que se organizó el depósito clandestino. La existencia de esos trabajos de documentación histórica justificaron y ampararon la fase de localización de la fosa y evaluación de la misma: conocimiento de la escala de los posibles episodios, su carácter de ocultación, confrontación con los datos históricos conocidos, forma de organización del espacio de la fosa y su contenido.

### EL ESPACIO DE LA FOSA Y LA MORFOLOGÍA DE LOS ENTERRAMIENTOS

#### 1) Exposición del espacio de inhumación

El conocimiento del espacio de inhumaciones en superficie y potencia ocupadas durante la localización nos permitió inferir la densidad de enterramientos, conocimiento esencial para prever y organizar cualquier intervención a mayor escala.

##### *Delimitación de la fosa en superficie*

Definición en planta todo el espacio útil de la fosa, con el fin de prever la densidad de inhumaciones y organizar cualquier espacio de trabajo en las inmediaciones.

##### *Delimitación de la potencia de la fosa*

Definición de la profundidad que alcanzan los enterramientos y la cantidad de superposiciones, base imprescindible para evaluar los tiempos, accesibilidad y espacio de trabajo.

En el primer día de intervención se procede a rebajar con medios mecánicos el relleno de arena depositado sobre los restos tras la paralización de la excavación por la posibilidad de intervención judicial. Se controla el rebaje hasta unos diez centímetros por encima de los restos y se delimita todo el espacio de la fosa en longitud y anchura. En los momentos finales de esta jornada se alcanza el nivel de enterramiento.

#### 2) Actuaciones sobre el espacio útil de enterramiento

Los datos de la fase de localización son esenciales a la hora de planificar cuestiones tan esenciales a la hora de actuar sobre unos restos tan deteriorados. Cuestiones como los accesos, lugares de paso, zonas de colocación de materiales y equipo serán decisivas para la máxima operatividad y rigor. En toda la banda longitudinal del lado noroeste, el más alejado de la tapia del cementerio, se define una banda estéril de anchura variable pero de unos 30 centímetros que permite los desplazamientos. Asimismo, se actúa en los extremos noreste y sudoeste, en espacios entre 3 y 4 metros de longitud, dejando la zona central de la fosa sin excavar para utilizar



ese espacio de apoyo de materiales en el proceso de exhumación. Al mismo tiempo se trataba de proteger de la mejor manera posible las zonas de trabajo de cara a las lluvias y la intemperie, algo que habría sido más difícil en caso de exponer completamente el espacio de enterramiento de los casi 13 metros de fosa. Esta zona central se interviene tras la exhumación de la zona sudoeste.

Este diseño de intervención en tres zonas separadas no ha sido arbitrario sino apoyado en dos evidencias: la existencia de un *hiatus* entre los depósitos antropológicos de la zona sudoeste o zona 1 y la parte central y, entre ésta y la zona noreste o zona 2, si bien no muy claro hasta que la intervención lo dejó patente.

De cara a evitar mayores daños se sigue el criterio de identificar los extremos y de los esqueletos y su contorno antes de proceder a la excavación de lo que reste del tronco, pelvis, zona facial y porciones esponjosas. Se trata de completar la exposición parcial de las extremidades inferiores que tuvo lugar en la actuación de 2014, centrada en cuantificar a partir de las evidencias esqueléticas más sólidas.

### **3) Actuaciones sobre las evidencias esqueléticas**


La anulación de la individualidad equivale a una pauta totalmente distinta de lo que son los enterramientos normalizados. Además de la visión colectiva resultará esencial ver como la disposición de los cuerpos y miembros, orientaciones, etc, marcan diferencias con los rituales o tratamientos normalizados, de modo que pudiera hablarse de una ausencia de respeto o de una violencia.



Comienzo de los trabajos el 09-09 de 2015



Vista del sondeo de suroeste (primer término) a noreste (al fondo), con la fosa parcialmente bajo el muro de la derecha.



Vista del sondeo de suroeste (primer término) a noreste (al fondo) en los primeros rebajes manuales, con la fosa parcialmente bajo el muro de la derecha y su límite aproximado resaltado a la izquierda



Vista del sondeo de noreste (primer término) a suroeste (al fondo) en los primeros rebajes manuales, con la fosa parcialmente bajo el muro de la izquierda y su límite aproximado resaltado a la derecha

## LA EXCAVACIÓN ANTROPOLÓGICA

### 1) Estrategia sobre el terreno

En la planificación de la intervención se debían tener en cuenta consideraciones sobre los objetivos y recorrido administrativo:

- 1) El objetivo de la intervención de mayo de 2014 era localizar la fosa, identificarla y argumentar su realidad histórica.
- 2) La localización e identificación iría seguida por la denuncia ante el juzgado de Sanlúcar la Mayor (Sevilla) del hallazgo de presuntos hechos criminales, en forma de una fosa clandestina de personas asesinadas por el franquismo.

Junto a las consideraciones anteriores los procedimientos a seguir deberían tener en cuenta la propia realidad de la fosa:

- 1) Longitud, anchura y profundidad de la misma
- 2) Valoración del estado de conservación del material óseo ante las posibles influencias de su entorno geológico, botánico y de los propios usos de la actividad funeraria del cementerio.

En base a las primeras evidencias detectadas se detecta una importante afección por la acidez del terreno y por los efectos mecánicos de rocas incluidas en los sedimentos. Considerando que el material antropológico vería seriamente afectada su integridad, en caso de abordar una excavación completa y luego una posterior reinterhumación, hasta la espera de la decisión judicial, se optó por un proceso de localización que compatibilizara el mayor número de localizaciones con la salvaguarda del material.

- 1) Se trata de exponer con la mayor claridad posible ante las instancias judiciales, movimientos sociales y administración la realidad cuantitativa de esas inhumaciones clandestinas, considerando la realidad visible en superficie y en la potencia de la fosa, así como en estimaciones sobre las zonas que pudieran quedar sin sondear.
- 2) La vía metodológica son los sondeos estratigráficos y perfilados anatómicos selectivos, optando por perfilar las siluetas y evidencias del esqueleto apendicular superior e inferior, sobre todo esta última zona teniendo en cuenta que permitían dejar cubierta por el sedimento una zona tan sensible como la caja torácica, pelvis y cráneo. En este sentido, optamos en la zona sudoeste por sondeos en paralelo al eje longitudinal de la fosa buscando superposiciones de los huesos mayores de la extremidad inferior.
- 3) La mayor resistencia de las zonas anatómicas que consideramos como bases del recuento nos permite una mayor celeridad en los trabajos, minimizando el deterioro del hueso, y permiten evaluar la potencia de las superposiciones y la naturaleza de la fosa.

### 2) Consideración de las condiciones intrínsecas del material óseo

El proceso de excavación del material óseo ha debido tener en cuenta una serie de factores que pueden influir en el ritmo de los trabajos y la calidad de los mismos, elementos que provienen de las mismas características vitales del hueso:

- El tipo de tejido (esponjoso o compacto), la forma del hueso y el tamaño del mismo
- Los aspectos vitales ligados al sexo y la edad, que exigen una prevención sobre aquellas zonas que mayor carga diagnóstica poseen e influir en la conservación del material o en la complejidad de su procesamiento

Las lesiones y enfermedades que han quedado selladas al hueso en vida del sujeto, que pueden influir negativamente en la calidad del material, en la modificación de sus límites, exigiendo una constante prevención sobre los que podemos encontrarnos para que no se produzcan pérdidas de información

### 3) La exposición y delimitación de la evidencia osteológica

#### *Análisis de las evidencias detectadas y reconstrucción de la realidad*

El análisis individualizado de la pieza, en lo que se refiere a la identificación de sus zonas articulares, habrá de llevarnos a inferir el hueso que debería ir asociado. El modo en que está colocado el hueso nos conduce a captar las coherencias o incoherencias de las relaciones espaciales que se van dibujando. Los argumentos anatómicos (dinámica y verosimilitud de las relaciones) nos permiten discriminar entre los factores potenciales que pueden explicar la posición del conjunto

- Características de las relaciones anatómicas vecinas (realidad anatómica aguardada)
  - Inferencia de la posición de elementos adyacentes (cómo deberían aparecer o disponerse en función de los indicios disponibles)
  - Relación entre los diferentes elementos óseos, que nos conducirá a reconocer las discrepancias o armonías articulares entre huesos y zonas anatómicas en función de las posibilidades dinámicas articulares. Las discrepancias pueden estar conformadas por separaciones articulares, rotación anómala de un hueso en relación a su articulación vecina o por vacíos anatómicos.
  - Estrategia en función de la posición del tronco (decúbito supino, prono o decúbitos laterales) y del grado de separación (abducción) o proximidad al cuerpo de las extremidades
  - Consideración de los vacíos anatómicos y de los huesos en vecindad
  - Descripción de las evidencias identificadas (grado de flexión, de abducción, aducción, rotaciones, grados, superposiciones de miembros, etc) y evaluación de las zonas ausentes.


#### *Valoración estratigráfica de las evidencias antropológicas*

Los diversos conjuntos individuales, sea cual sea su grado de conservación, son el producto de las condiciones ambientales en las que se ha formado el depósito y de los procesos intencionales por parte del grupo que gestó ese depósito. Se pueden generar así una serie de relaciones de proximidad e intersecciones entre todas esas evidencias, las cuales van a constituir la prueba estratigráfica de la sucesión y el modo en que ésta acontece. Esas referencias serán consideradas esenciales en el registro en la argumentación de la diacronía o sincronía de las deposiciones.

- Zonas anatómicas y huesos en contacto (bajo, sobre, junto a)
- Relaciones de causa-efecto derivadas de esas relaciones de proximidad (se adosa, rompe a, es roto por, desplaza a, es desplazado por)
- Valoración de los tipos de tejido en las zonas de contacto por su diferente resistencia estructural
- Valoración de la morfología y tamaño del hueso por las diferencias que la forma puede tener en desplazamientos o migraciones (migraciones verticales, migraciones horizontales, rodamientos)

❑ El grado de conexión articular (en conexión normalizada, en conexión alterada, en proximidad anatómica, desarticulado)

Se trata de pasar desde el *revolutum* a perfiles individuales, de la apariencia caótica al descubrimiento de realidades susceptibles de delimitación, de entidades antropológicas con fronteras nítidas, aún considerando las pérdidas de sustancia que puedan existir. Ese acotamiento será esencial para el registro. Considerando el deterioro del material la fase de campo resultará decisiva como prevención de lo que luego puede ser irresoluble por el deterioro.



Definición en tramas de colores de los distintos depósitos o individuos y sus relaciones físicas

#### 4) Evolución de la excavación en la zona 1 (sudoeste)




Aparición de los primeros restos superficiales



Delimitación de las primeras evidencias

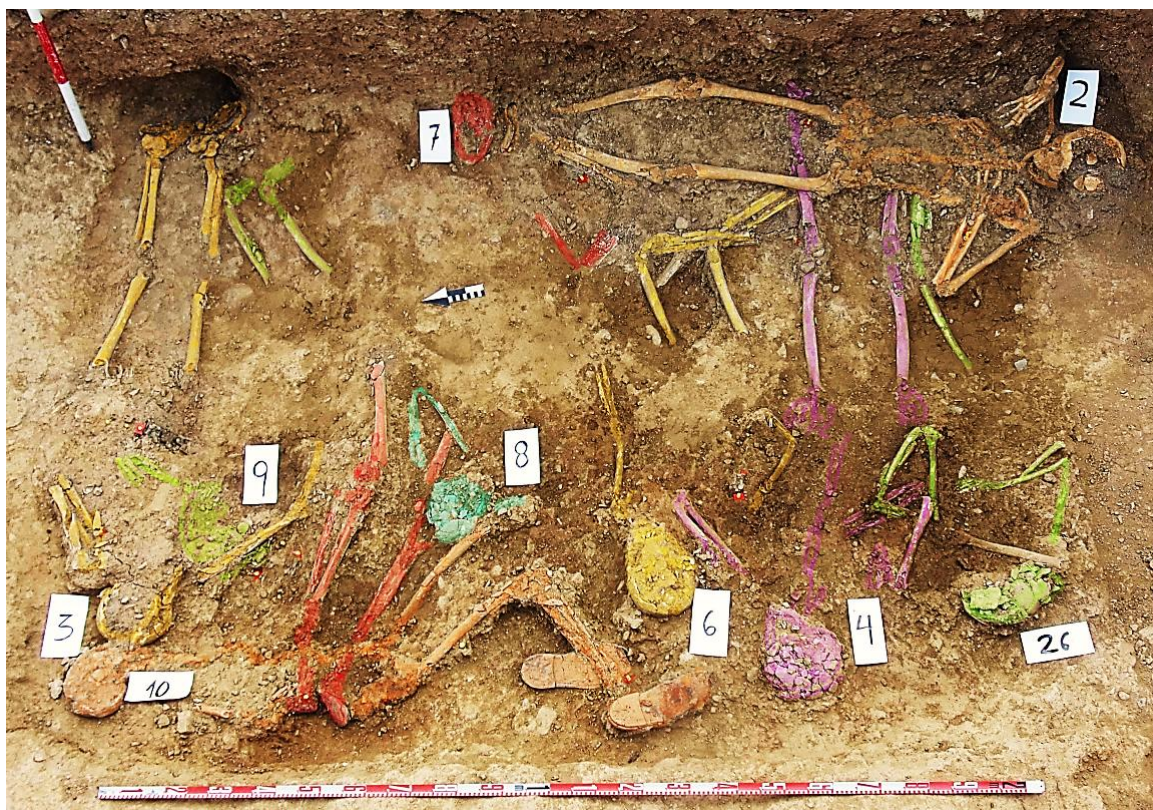




Delimitación de las primeras evidencias y establecimiento de correspondencias anatómicas



Excavación de todos los sujetos




Zona del extremo oeste (zona 1) y evidencias antropológicas excavadas y perfiladas en colores distintos

### 5) Evolución de la excavación en la zona 3 (centro)



Primeras remociones el 09-09 de 2015 para despejar la superficie



Miércoles 21 de octubre sobre las 15 horas, con los individuos localizados (triángulos) y espacio útil de excavación en línea roja discontinua



Viernes 23 de octubre sobre las 14 horas, con los individuos localizados (triángulos) en ambos extremos y porción de fosa delimitada (en línea roja discontinua)



Evolución de la zona de central



Esqueletos en proceso de excavación en la zona central



Zona del centro (zona 3) de la fosa y evidencias antropológicas excavadas



Zona central de la fosa, con evidencias antropológicas excavadas e individualizadas en diversos tonos dada la dificultad de apreciación pro el deterioro del material

## 6) Evolución de la excavación en la zona 2 (noreste)



Aparición de los primeros restos superficiales




Delimitación de las primeras evidencias



Delimitación de las primeras evidencias



Delimitación de evidencias esqueléticas



Excavación de todos los sujetos



Excavación de todos los sujetos





Sujeto del extremo noreste de la fosa

## EL PROCESO DE INVESTIGACIÓN ARQUEOLÓGICA

### 1. Excavación

### 2. Documentación sobre el terreno

- Fotografía
- Dibujo
- Topografía
- Descripción estratigráfica
- Libro de registro diario
- Libro de recogida de testimonios

### 3. Exhumación

- Depósito
- Inventario de evidencias antropológicas
- Inventario de materiales

### 4. Estudio de materiales

- Descripción morfométrica
- Diagnósticos antropológicos

- Registro gráfico
- Muestreo



Registro planimétrico-dibujo



Excavación y registro-descripción



Documentación



Excavación



Excavación



Exhumación



Exhumación




Proceso de exhumación



Exhumación



Protección



Trabajo de laboratorio




Trabajo de laboratorio-tratamiento de datos





Trabajo de laboratorio-tratamiento de datos



Trabajo de laboratorio-instrumentos de medición

## LOS FUNDAMENTOS DIAGNÓSTICOS

### 1. Los fundamentos problemas diagnósticos a la luz de la conservación

Los daños infringidos por el entorno ambiental tienen importantes consecuencias en los diversos campos diagnósticos que deben abordarse en el estudio antropológico. Ninguno de los componentes del equipo se ha tenido que enfrentar jamás a un deterioro tan considerable del material y somos conscientes de los problemas diagnósticos que se derivan pero que intentamos abordar de la mejor manera posible.

1. El diagnóstico del sexo ve considerablemente disminuidos sus fuentes morfológicas por la pérdida o por la extrema fragmentación del material. En muchos casos los referentes métricos, y dentro éstos los perímetros y diámetros diafisarios sobre todo, se convierten en la única posibilidad de inferir el sexo del sujeto exhumado. La presencia de ciertos objetos ayuda a precisar de forma indirecta el posible sexo del individuo. En cualquier caso la zona 2, en el extremo NE de la fosa es la que presenta un mayor vacío en el diagnóstico del sexo.
2. En la edad nos encontramos con la dificultad de definir al sector de población adulta joven que suele estar muy presente en estas fosas y cuya edad se podría leer en algunas zonas del esqueleto que no han terminado su proceso de maduración. El mismo caso nos encontramos con los posibles sujetos preadultos aunque no creemos que se haya exhumado a ninguno.
3. El análisis de superficies óseas, como la de la sínfisis púbica, de partes como la zona esternal de una costilla o incluso de suturas craneales, suele ser sencillamente inviable en la mayoría de los casos, de modo que la conclusión más usual suele ser adulto de edad inespecífica
4. La caracterización métrica debe agotarse en la mayoría de los casos sobre el terreno, básicamente centrada en la estimación de las longitudes de huesos para la estimación de la talla. En el estudio del material se pueden obtener datos sobre todo de las diáfisis del esqueleto apendicular. La irreversibilidad de los daños hace inviable en algunos casos la toma de cualquier dato aproximado de la longitud de los huesos, haciendo imposible una estimación de la talla en algunos casos.
5. Una consecuencia importante de las condiciones de preservación del material es la considerable disminución de episodios violentos identificados en el hueso. En muchos sujetos el estado de pulverización del hueso largo impide apreciar fracturas *perimortem*. La fragmentación del cráneo ha ocasionado sin dudas la pérdida de evidencias de impactos de proyectil.
6. La identificación de lesiones que el sujeto tuvo en vida y que pueden servir de indicio individual se antoja imposible en casi todos los restos. La pulverización, pérdida o extrema fragmentación de las zonas esponjosas impide ver el alcance real de procesos reumáticos, infecciosos y traumas articulares, entre los más usuales que pueden detectarse en estas zonas. Asimismo, el deterioro de la cortical externa de los huesos hace imposible estudiar lesiones inflamatorias. Las lesiones dentarias, sobre todo en lo que se refiere a piezas individuales, se convierten en las más representadas en el estudio.

## 2. Identificación de la edad

Los fundamentos para la identificación de la edad en el registro de campo son de tipo morfológico y métrico, con la máxima precisión sobre los referentes anatómicos:

- Fundamento (unión epifisaria, calcificación dental, suturas craneales)
- Pieza identificada y zona del hueso
- Implicación demográfica
- Fase/Estadio
- Margen de edad
- Referente considerado (bibliografía, investigación)

A un mayor número de criterios corresponderá una mayor precisión en la identificación de la edad. La consideración del estado de conservación del material óseo podría llevar a la selección de muestras informativas de la edad que pudieran deteriorarse de manera irreversible, de cara a un análisis posterior sobre material limpio o restaurado. El registro fotográfico resulta básico para complementar los argumentos diagnósticos.

## 2. Identificación del sexo

Los elementos pélvicos y craneales, sobre todo la cintura pélvica, nos aportan las mejores evidencias diagnósticas para la identificación del sexo. Es necesario tener en cuenta la magnitud del deterioro esquelético, lo cual nos conduce a la necesidad de recurrir a criterios métricos parciales, comenzando con aprovechar la fase sobre el terreno dada la irreversibilidad de la reconstrucción tras la exhumación.

### Fundamentos para la identificación del sexo

FUNDAMENTO	ZONA ANATÓMICA	ELEMENTO ÓSEO
Rasgos morfológicos	<u>Morfología del cráneo</u>	<ul style="list-style-type: none"> <li>○ Frontal (escama frontal, rebordes supraorbitarios y contorno orbitario)</li> <li>○ Temporal (mastoides y cresta supramastoidea)</li> <li>○ Occipital (relieves nucales y protuberancia occipital externa)</li> <li>○ Pómulos (malar)</li> </ul>
	<u>Pelvis</u>	<ul style="list-style-type: none"> <li>○ Escotadura ciática mayor</li> <li>○ Pubis</li> <li>○ Rama vertical del pubis</li> </ul>
	<u>Columna</u>	<ul style="list-style-type: none"> <li>○ Morfología del sacro</li> </ul>
Métrica	<u>Huesos largos</u>	<ul style="list-style-type: none"> <li>○ Longitudes</li> <li>○ Circunferencias</li> <li>○ Dimensiones de las zonas proximales (radio, húmero, fémur y tibia)</li> <li>○ Dimensiones de las zonas articulares distales (radio y fémur)</li> </ul>
	<u>Pelvis</u>	<ul style="list-style-type: none"> <li>○ Ángulo subpúbico</li> <li>○ Altura y anchura del hueso coxal</li> </ul>

## 4. Identificación de la talla

En los sujetos extendidos cabe utilizar como complemento la distancia que separa el vértex y la base del calcáneo, si bien ello dependerá de la posición concreta de esos elementos anatómicos. Además del dato procedente de la longitud ocupada por un cuerpo extendido, la obtención de las dimensiones (longitud) de los huesos mayores del esqueleto apendicular, considerando el lado del mismo, hace imprescindible la actuación sobre el terreno en situaciones de gran deterioro de la pieza o imposibilidad de reconstrucción. Para la estimación de la talla se recurre a las referencias de los huesos mayores del esqueleto apendicular: húmero, cúbito, radio, fémur, tibia y peroné.

## 5. Procesos paleopatológicos

Las enfermedades selladas en el esqueleto deberían poder apreciarse en base a procesos productivos o destructivos de huesos, alteraciones de la forma o modificaciones de las relaciones anatómicas. Sin embargo, en el escenario de la actuación donde nos movemos la identificación de lesiones esqueléticas encuentra una gran limitación impuesta por el deterioro del material óseo. Siempre teniendo en cuenta esto las lesiones más comunes detectadas corresponden a la dentición, sobre todo caries. No cabe considerar representativos los daños reumáticos, traumas, dentales, etc del grupo estudiado.

## 6. Episodios violentos (ver ficha)

## 7. Ficha para el registro normalizado

La síntesis individual se refleja en una ficha en la que se aúnan los siguientes registros:

- ◇ Relaciones estratigráficas de las unidades antropológicas
- ◇ Artefactos y ecofactos asociados
- ◇ Conservación osteológica
- ◇ Características deposicionales (rituales y no rituales)
- ◇ Diagnósticos antropológicos y morfometría

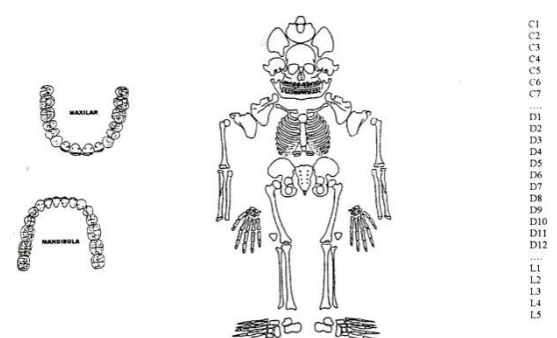
<b>FICHA DE REGISTRO DE DEPÓSITOS ANTROPOLÓGICOS</b>											
Código:	Yacimiento					Referencia catastral:					
ESTRUCTURA: A:	INDIVIDUO :	Nº BOLSA	1	2	3	4	5	6	7	8	9
		Contenido									
<b>RELACIONES FÍSICAS CON OTROS SUJETOS</b>											
Bajo			Sobre			Rellena a			Contiene a		
Bajo			Sobre			Rellena a			Contiene a		
Corta a			Es cortada por			Igual a					
<b>DATOS ESQUELÉTICOS</b>											
POSICIÓN GENERAL											
Cráneo			Extremidad superior			Extremidad inferior			Esqueleto costovertebral		
<b>GRADO DE ARTICULACIÓN Y ENTORNO DE LA ESQUELETIZACIÓN</b>											
	Conexión anatómica	Asociación anatómica	Desarticulado	Esqueletización sin colmatación	Esqueletización con colmatación	Remoción en seco	Remoción con retenciones				
Cráneo											
Columna											
Costillas											
Extremidad superior											
Extremidad inferior											

<b>ASPECTOS TAFONÓMICOS/ALTERACIONES AMBIENTALES</b>		
Agentes abióticos	Agentes bióticos	Daños póstumos

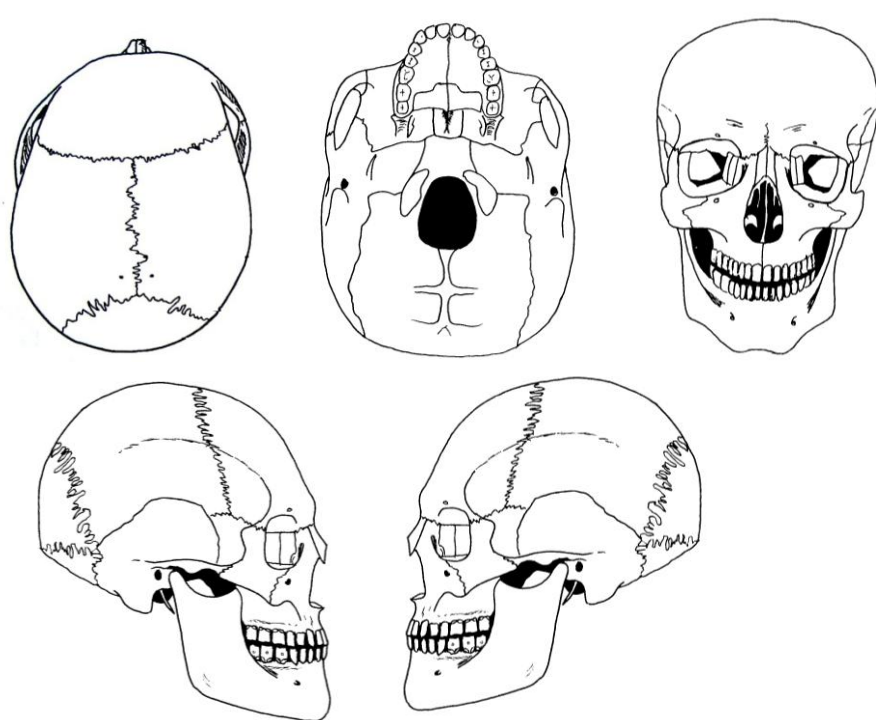
  

<b>OBJETOS ASOCIADOS</b>		
Tipo	Definición	Material
<u>Textil</u>		
<u>Cuero</u>		
<u>Metal</u>		
<u>Otros</u>		

<b>INDICE GRAFICO DE CONSERVACION Y LOCALIZACION DE LAS LESIONES</b>	<b>IDENTIFICACIÓN DEL SEXO</b>	
	<p><b>Bases morfológicas</b></p> <p><b>PELVIS-ECM</b>                      <b>-PUBIS</b></p> <p><b>CRÁNEO</b></p> <p><b>-Temporal</b>  <b>-Frontal</b>  <b>-Occipital</b>  <b>-Malar</b>  <b>-Mandíbula</b></p> <hr/> <p><b>Bases métricas</b></p> <p><b>-CAB RAD</b>                      <b>-CAB HUM</b>                      <b>-CAB FEM</b></p> <hr/> <p><b>Otros criterios</b></p>	
<b>VALORACIÓN DE LA CONSERVACIÓN</b>		
<b>IDENTIFICACIÓN DE LA EDAD-Fundamentos diagnósticos</b>		
EPÍF HL: DEGENERATIVOS ART:	COSTILLAS:	PROCESOS
EPÍF TARDÍAS: COL DEGENERATIVOS DEN	COX	SÍNFISIS PÚBICA:
CALCIFICACIÓN DENTAL: DENTAL		ERUPCIÓN

CARACTERES MORFOLÓGICOS																		
Tipología craneal				Rasgos epigenéticos				Desarrollos musculares										
-BÓV -FACIAL -POSCR								-ESUP  -INF										
Estatura		Húmero		Cúbito		Radio		Fémur		Tibia		Peroné		MEDIA				
Lado		D	I	D	I	D	I	D	I	D	I	D	I					
Longitud																		
Talla																		
PALEOPATOLOGÍA																		
1 Trauma									6. Deformidad/malformación									
2 Infección-inflamación n.e.									9. Tumoración									
3 Infección específica									10. Proceso reumático									
4.1 Hipoplasia									11. Proceso de origen desconocido									
4.2. Cribosidad									12. Dental									
Descrip/c/ficha patológica/dental																		
Episodios violentos craneo								Episodios violentos Esqueleto poscraneal										
REFERENTES MÉTRICOS																		
	Clavícula		Húmero		Cúbito		Radio		Fémur		Tibia		Peroné		Calcáneo		Astrágal o	
Lado	I	D	I	D	I	D	I	D	I	D	I	D	I	D	I	D	I	D
Mxprox																		
Circ																		
Mxdis																		

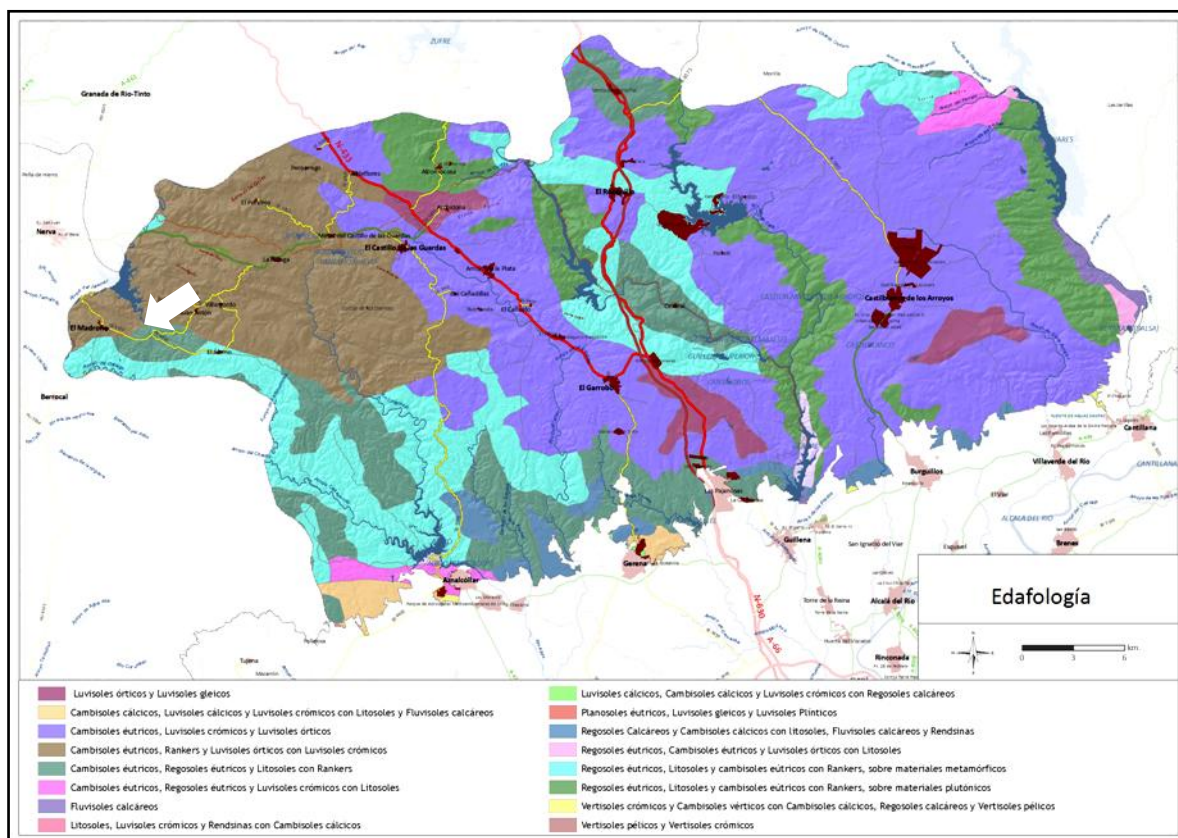
<b>DESCRIPCIÓN Y LOCALIZACIÓN DE DAÑOS PERIMORTEM</b>						
Individuo:	Estructura:	Sexo:	Edad:			
<b>CRÁNEO</b>						
						
<b>DAÑOS PROYECTIL</b>						
	ORIFICIO ENTRADA			ORIFICIO SALIDA		
	Localización	Diám tabla ext	Diám tabla int	Localización	Diám tabla int	Diám tabla ext
Proyectil 1						
Proyectil 2						
Proyectil 3						
Otros daños craneales						
<b>ESQUELETO POSCRANEAL</b>						
Localización:						
Daño producido:						
Causa:						
<b>PROYECTIL</b>						
	Longitud	Diámetro	En el hueso	En el interior del hueso	Junto al hueso	En el entorno
Proyectil 1						
Proyectil 2						
Proyectil 3						

## VIII. SOBRE EL ENTORNO AMBIENTAL

Desde la Prehistoria la conservación del material esquelético en las sierras de Huelva y sierra norte de Sevilla ha constituido un objeto de atención en las investigaciones arqueológicas. En realidad no se trata de conservación en sentido estricto sino de la total ausencia de material esquelético en los depósitos funerarios de cistas de la edad del Bronce en ese ámbito geográfico.

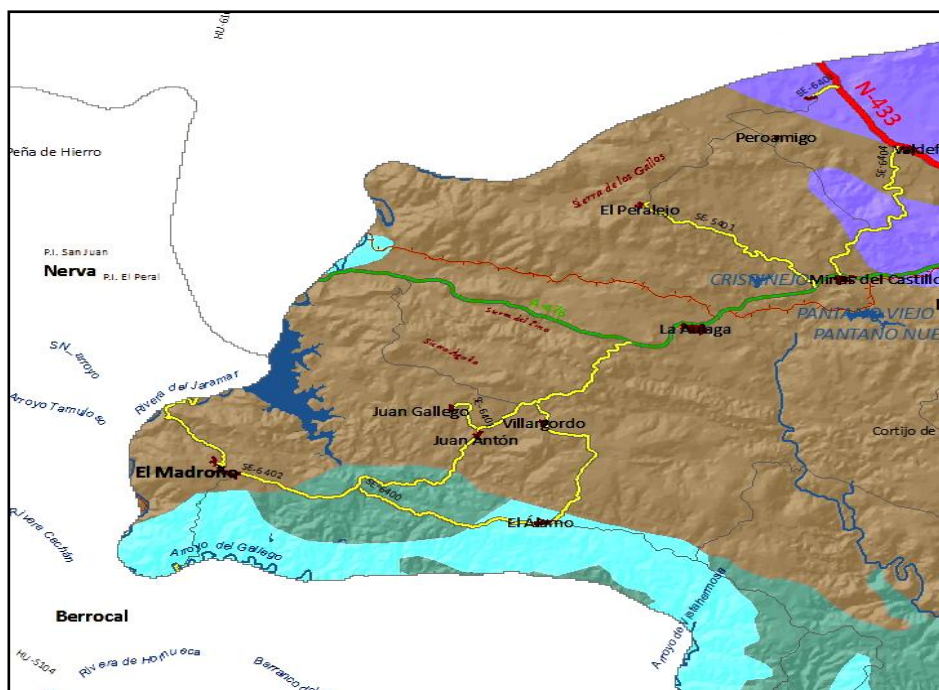
Para explicar esos vacíos se llegaron a argumentar hipótesis de tipo cultural pero también la posible influencia de la acidez del terreno, incluyendo incluso a Portugal (Amo 1993: 172) (Romero, E. y Rivera, T.1998: 263) (García Sanjuan 2005) (Nunes da Ponte 2012: 272).

Los estudios geológicos de la zona ponen de manifiesto que el “terreno se caracteriza por una gran representación de rocas ígneas que ocupan una gran superficie. El material geológico está formado principalmente por rocas ácidas, granitos sieníticos y sienitas” (Contreras, A. y Chaza, M.R. 2006). “A partir de estas morfologías y materiales se desarrollan suelos poco desarrollados, de naturaleza silíceo, predominando en el conjunto los cambisoles, regosoles y luvisoles, así como los suelos de tipo rankers. En general esas tipologías edáficas se caracterizan por su escaso espesor, por su naturaleza eminentemente ácida y por la carencia de carbonato cálcico y de nutrientes...” (Zoido 2012).



Inventario de Paisajes de Andalucía. Servicio para el inventario de los recursos paisajísticos de Andalucía, Junta de Andalucía. 2012. Director: Florencio Zoido Naranjo (zona de El Madroño señalizada con la flecha).





Cambisoles éútricos, Rankers y Luvisoles órticos crómicos (detalle del mapa anterior) En Inventario de Paisajes de Andalucía. Servicio para el inventario de los recursos paisajísticos de Andalucía, Junta de Andalucía. 2012 Director: Florencio Zoido Naranjo (zona de El Madroño señalizada con la flecha).

“El suelo se puede convertir en un factor de distorsión para interpretar la evidencia ósea, acometer estudios bioquímicos del material óseo o explicar una conservación diferencial. El hueso sufre muchas alteraciones después de la muerte, al sustituirse las relaciones entre el tejido óseo y el individuo viviente por una relación dinámica equivalente entre el hueso y diferentes fuerzas geoquímicas (Sandford 1992: 86). Esas alteraciones dependen de la textura química o composición química del suelo (Reverte 1991: 73) y de factores intrínsecos a las evidencias óseas (Sandford 1992: 88) (Buikstra y Ubelaker 1994: 168). Las diferencias en las condiciones del suelo, incluso dentro de un mismo enterramiento, pueden determinar una destrucción distinta de zonas del esqueleto (White 1991: 360) o intercambios químicos entre el hueso y el suelo circundante o viceversa, dependiendo de la movilidad de los elementos de la química del suelo, grado de acidez del agua y tiempo de duración de la inhumación (Chamberlain 1994: 22)” (Guijo J.M. 2013). “Los suelos ácidos ocasionan la descalcificación de los huesos (Wells 1967: 6-7) por descomposición de sus componentes minerales, sobre todo calcio y fosfato o de la sustancia inorgánica básica (hidroxiapatita) (Pyatt 1995) (Chamberlain 1994: 53) (Cornwall 1974: 205) (Villalaín 1992: 140) y en ellos la actividad orgánica es limitada (Laborde 1986: 12). En las turbas del norte de Europa, con un sustrato geológico ácido y con ausencia de oxigenación, la combinación de unas condiciones anaerobias con ausencia de bacterias putrefactoras en un medio fuertemente ácido, ha facilitado la conservación de los llamados cuerpos de los pantanos (*bog bodies*), en los cuales se ha perdido la porción mineral del hueso conservándose la materia orgánica (Cornwall 1974: 206) (Pyatt et al 1995: 63). En estos contextos el hueso puede volverse flexible y, si no se da la impregnación por sales de hierro o manganeso, se acelera la desintegración de la matriz ósea, su fragilidad y su fragmentación (Villalaín 1992: 140), favoreciendo su aplastamiento y las pérdidas de sustancia (Brothwell y Bourke 1995). Desde el punto de vista macroscópico aparecen defectos superficiales, exfoliación y fisuras, con deterioro de cóndilos y epífisis, conservándose mejor el hueso compacto. Así, aunque pueda existir una

## IX. RELACIÓN INDIVIDUALIZADA

### ZONA 1-PARTE SUDOESTE DE LA FOSA

Este grupo se localiza en el extremo sudoeste de la fosa, o en la parte derecha según la perspectiva desde el camino central del cementerio, y se compone de 10 sujetos. Está claramente separado unos 40 centímetros del grupo central.

#### PERFIL DE LAS EVIDENCIAS ANTROPOLÓGICAS-COTAS, POSICIÓN Y ORIENTACIÓN

Individuo	Edad y sexo	Posición	Orientación	Cotas de la superficie del depósito
1	Adulto masculino	Decúbito supino	6°	-0,61
2	Masculino 35-40	Decúbito supino, con abducciones de los codos	6°	-0,85
3	Adulto masculino	Decúbito prono, con abducciones y flexiones marcadas de la extremidad superior	290°	0,74
4	Adulto masculino	Decúbito supino, con abducciones y flexiones marcadas de la extremidad superior	288°	-0,73
6	Adulto masculino	Decúbito prono-decúbito lateral derecho, con abducciones y flexiones marcadas de la extremidad superior e inferior	290°	-0,73
7	Adulto joven masculino	Decúbito supino, con abducciones y flexiones marcadas de la extremidad superior izquierda	96°	-0,83
8	Adulto masculino (¿?)	Decúbito supino- decúbito lateral derecho, con abducciones y flexiones marcadas de la extremidad superior derecha y de las extremidades inferiores	284°	-0,75
9	Adulto femenino	Decúbito supino-decúbito lateral izquierdo, con abducciones y flexiones marcadas de la extremidad superior e inferior	284°	-0,86
10	Adulto femenino (¿?)	Decúbito supino-decúbito lateral izquierdo, con abducciones y flexiones marcadas de la extremidad superior derecha y de las extremidades inferiores	184°	-0,85
26	Adulto joven femenino	Decúbito supino- decúbito lateral izquierdo, con abducciones y flexiones marcadas de la extremidad superior derecha y flexión de las inferiores	290°	-0,76

#### RELACIONES FÍSICAS ENTRE LOS SUJETOS Y SECUENCIA DE LOS ENTERRAMIENTOS

Las características de los depósitos antropológicos y el modo en que se relacionan las evidencias anatómicas permiten hablar de una mínima diferencia temporal entre los diversos episodios de inhumación. Estamos ante sujetos de cuyo contacto se deduce una total convivencia anatómica sin rupturas o remociones que denoten grandes separaciones cronológicas. Los cuerpos colocados en primer lugar corresponden a los dispuestos en sentido perpendicular al eje mayor de la fosa: individuos 9,7,8,6,4 y 26, que siguen un orden claro desde el noreste al sudoeste en cuanto a la secuencia de enterramiento, comenzando por el 9 y culminando por el 26. De forma

posterior a éstos se inhuma el sujeto número 10 (en paralelo al eje mayor de la fosa), el 3 (también perpendicular al eje de la fosa) colocado en este sentido y el 2 (en paralelo al eje mayor de la fosa). Por encima de todos ellos y sin contacto directo se inhuma el sujeto número 1. En aquellos casos en que los esqueletos se orientan en sentido páralo al je mayor de la fosa aquellos se superponen a múltiples sujetos de los que se orientan en sentido contrario.

### **PRIMER DEPÓSITO. INDIVIDUO 9**

#### *Relación de anterioridad con el individuo 3*

- El lado derecho del tronco del sujeto 3 se dispone sobre el lado izquierdo del tronco y extremidad superior izquierda del individuo 9
- La tibia izquierda del individuo 3 se dispone sobre la rodilla izquierda del sujeto 9

#### *Relación de anterioridad con el individuo 7*

- La mano y muñeca derechas del individuo 7 se situarían sobre la extremidad superior derecha y coxal del mismo lado del sujeto 9

#### *Relación de anterioridad con el individuo 10*

- La extremidad superior izquierda del individuo 10 se superpondría sobre el hombro y quizás cráneo del individuo 9, en base a las esquirlas conservada del antebrazo del primero

### **SEGUNDO DEPÓSITO: INDIVIDUO 7**

#### *Relación de posterioridad con el individuo 9*

- La mano y muñeca derechas del individuo 7 se situarían sobre la extremidad superior derecha y coxal del mismo lado del sujeto 9

#### *Relación de anterioridad con el individuo 8*

- La extremidad superior izquierda del individuo 8 se dispone sobre el fémur izquierdo del sujeto 7
- El cráneo del individuo 8 se sitúa de forma parcial sobre la rodilla izquierda del sujeto 7

#### *Relación de anterioridad con el individuo 10*

- La cintura pélvica del individuo 10 se sitúa sobre los pies del individuo 7

### **TERCER DEPÓSITO: INDIVIDUO 8**

#### *Relación de posterioridad con el individuo 7*

- La extremidad superior izquierda del individuo 8 se dispone sobre el fémur izquierdo del sujeto 7
- El cráneo del individuo 8 se sitúa de forma parcial sobre la rodilla izquierda del sujeto 7

#### *Relación de anterioridad con el individuo 6*

- La mano derecha del individuo 8 se dispondría bajo la extremidad superior izquierda del individuo 6 en base a las esquirlas conservadas del antebrazo del primero y de su orientación

#### *Relación de anterioridad con el individuo 10*

- La rodilla izquierda del individuo 10 se dispone sobre el cráneo del sujeto 8

## **CUARTO DEPÓSITO: INDIVIDUO 6**

### *Relación de anterioridad con el individuo 1*

- El individuo 1 se superpone sobre el tronco del individuo 6 pero sin contacto anatómico directo

### *Relación de anterioridad con el individuo 2*

- El fémur izquierdo del individuo 2, en la zona próxima a la cadera, se sitúa sobre el tobillo derecho del individuo 6

### *Relación de anterioridad con el individuo 4*

- La tibia izquierda del individuo 4 se superpone al tobillo derecho del individuo 6
- La extremidad superior izquierda del individuo 4 se dispone sobre el cuello y cintura escapular derecha del sujeto 6

### *Relación de posterioridad con el individuo 8*

- La mano derecha del individuo 8 se dispondría bajo la extremidad superior izquierda del individuo 6 en base a las esquilas conservadas del antebrazo del primero y de su orientación

## **QUINTO DEPÓSITO: INDIVIDUO 4**

### *Relación de anterioridad con el individuo 2*

- La zona proximal del fémur izquierdo del sujeto 2 se superpone a la tibia izquierda del individuo 4
- La caja pélvica del individuo 2 se sitúa sobre el tobillo y pie derecho del individuo 4

### *Relación de anterioridad con el individuo 26*

- La extremidad superior izquierda del individuo 26 se sitúa sobre la extremidad superior derecha y hemitórax de este lado del sujeto 4

### *Relación de posterioridad con el individuo 6*

- La tibia izquierda del individuo 4 se superpone al tobillo derecho del individuo 6
- La extremidad superior izquierda del individuo 4 se dispone sobre el cuello y cintura escapular derecha del sujeto 6

## **SEXTO DEPÓSITO: INDIVIDUO 26**

### *Relación de anterioridad con el individuo 2*

- El codo izquierdo del individuo 2 se sitúa sobre el tobillo derecho del sujeto 26
- El pie derecho del individuo 26 se hallaría bajo el hemitórax izquierdo del sujeto 2, muy dañado de forma póstuma

### *Relación de posterioridad con el individuo 4*

- La extremidad superior izquierda del individuo 26 se sitúa sobre la extremidad superior derecha y hemitórax de este lado del sujeto 4

## **SÉPTIMO DEPÓSITO: INDIVIDUO 10**

### *Relación de anterioridad con el individuo 1*

- La zona inferior del tórax y la extremidad inferior se sitúan bajo el individuo 1 pero sin contacto anatómico directo

*Relación de anterioridad con el individuo 3*

- El cráneo del individuo 3 se sitúa sobre el cuello y parte superior del tórax del sujeto 10
- El tronco del individuo 3 se dispone sobre el tronco y pelvis del sujeto 10
- La extremidad inferior del individuo 3 se sitúa sobre la extremidad inferior del individuo 10

*Relación de posterioridad con el individuo 7*

- La cintura pélvica del individuo 10 se sitúa sobre los pies del individuo 7

*Relación de posterioridad con el individuo 8*

- La rodilla izquierda del individuo 10 se dispone sobre el cráneo del sujeto 8

*Relación de posterioridad con el individuo 9*

- La extremidad superior izquierda del individuo 10 se superpondría sobre el hombro y quizás cráneo del individuo 9, en base a las esquirolas conservada del antebrazo del primero

### **OCTAVO O NOVENO DEPÓSITO: INDIVIDUO 3**

Relación de posterioridad con el individuo 9

- El lado derecho del tronco del sujeto 3 se dispone sobre el lado izquierdo del tronco y extremidad superior izquierda del individuo 9
- La tibia izquierda del individuo 3 se dispone sobre la rodilla izquierda del sujeto 9

Relación de posterioridad con el individuo 10

- El cráneo del individuo 3 se sitúa sobre el cuello y parte superior del tórax del sujeto 10
- El tronco del individuo 3 se dispone sobre el tronco y pelvis del sujeto 10
- La extremidad inferior del individuo 3 se sitúa sobre la extremidad inferior del individuo 10

### **OCTAVO O NOVENO DEPÓSITO: INDIVIDUO 2**

Las relaciones que se establecen con el resto de enterramientos convierte a este sujeto en una de las últimas inhumaciones realizadas en la fosa, siempre por detrás del individuo 1.

*Relación de posterioridad con el individuo 4*

- La zona proximal del fémur izquierdo del sujeto 2 se superpone a la tibia izquierda del individuo 4
- La caja pélvica del individuo 2 se sitúa sobre el tobillo y pie derecho del individuo 4

*Relación de posterioridad con el individuo 6*

- El fémur izquierdo del individuo 2, en la zona próxima a la cadera, se sitúa sobre el tobillo derecho del individuo 6

*Relación de posterioridad con el individuo 26*

- El codo izquierdo del individuo 2 se sitúa sobre el tobillo derecho del sujeto 26
- El pie derecho del individuo 26 se hallaría bajo el hemitórax izquierdo del sujeto 2, muy dañado de forma póstuma


*Relación de posterioridad con el individuo 26*

El hemitórax izquierdo del individuo 2 se superpone a la pierna y pie izquierdos del sujeto 26

### **ÚLTIMO DEPÓSITO EN EL TIEMPO: INDIVIDUO 1**

Entre los depósitos precedentes y el individuo 1 no existe un contacto directo entre las evidencias anatómicas sino que se depositó una capa de sedimento de unos 15 centímetros. Esto nos indica que el sujeto 1 se enterró de forma posterior al resto, cuando la fosa se encontraba colmatada.





Vista de los enterramientos de la zona 1


INDIVIDUO Nº 1

CADENA DE CUSTODIA-CONTROL DE LOS RESTOS

INDIVIDUO	EXCAVADO	EXHUMADO Y PRECINTADO	COMIENZO ESTUDIO	FIN DE ESTUDIO Y PRECINTADO	MUESTRA
1	16-09-2015	17-09-2015	19-11-2015	01-12-2015	01-12-2015



1



2



3



4

1. Restos sobre el terreno /2. Desprecinto del primer depósito/3.Colocación para el estudio/4.Almacenamiento definitivo con muestra ósea para adn



## RELACIONES FÍSICAS CON OTROS SUJETOS

El sujeto 1 se cruza sobre las zonas torácicas y cráneo de la mayor parte de esta zona, excepto del 2,3 y 9. No se trata de un contacto directo de superposición sino que se da una clara separación de los otros por una capa de sedimento de unos 20 centímetros, lo que lo sitúa como la última inhumación de toda la fosa.

## POSICIÓN

Se sitúa en el extremo sudoeste de la fosa, con una alineación perpendicular al resto de inhumaciones sobre las que se superpone.



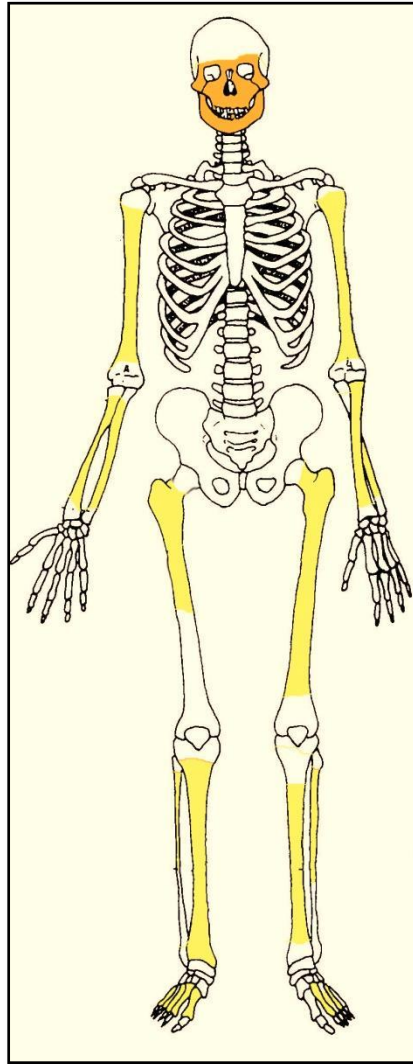
Individuo 1. Restos emergentes (pérdidas en la rodilla derecha por la acción de la maquinaria)

- Orientación de 6°
- Posición general de decúbito supino, con el vértex orientado al sudoeste y pies al noreste
- El cráneo muestra una rotación a la derecha, con el rostro apuntando al sudeste
- La extremidad superior derecha nos muestra una abducción del húmero de 30°, con rotación lateral de 90° y flexión del antebrazo de 45°, de modo que la mano acerca la zona

palmar al esqueleto facial. La extremidad superior izquierda no se ha expuesto, al igual que el tórax.

- La extremidad inferior presenta una completa extensión bilateral, con marcada flexión plantar de ambos pies y nos muestra la cara anterior de los fémures, con leve rotación lateral de las tibias y peronés

## CONSERVACIÓN



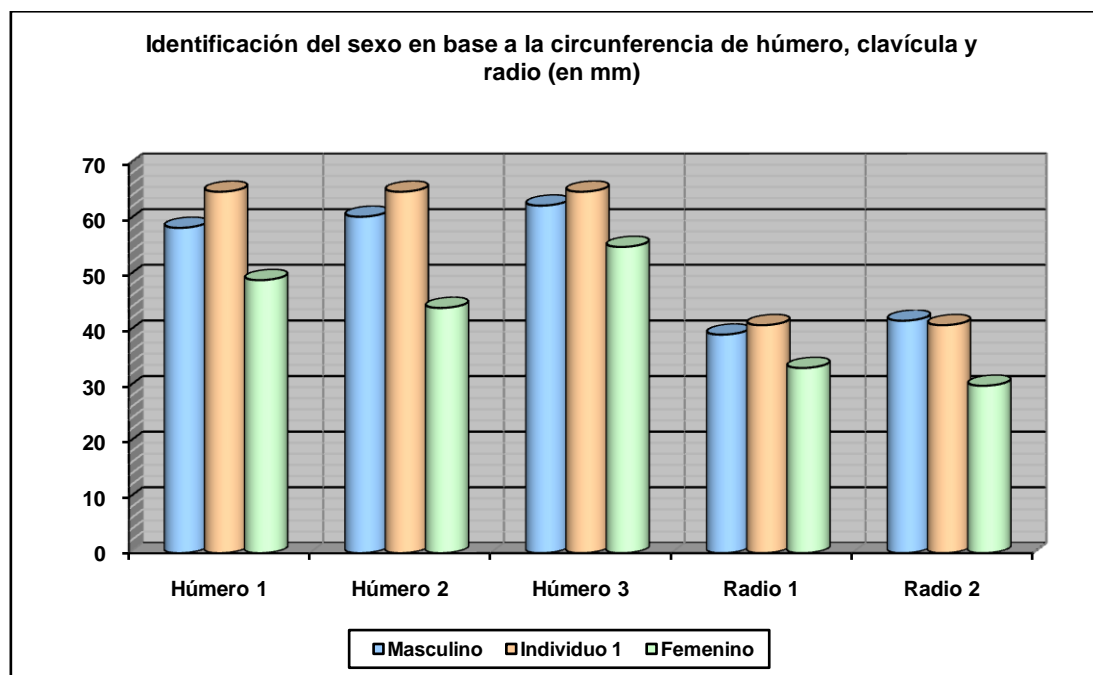
Restos detectados (en tonos amarillos las zonas íntegras, en naranja las zonas pulverizadas y en blanco las pérdidas de sustancia)

- Pérdida casi completa de las zonas esponjosas de los huesos mayores del esqueleto apendicular
- Notable erosión de la cortical externa de los huesos largos
- Pérdida completa de sustancia del cráneo, tronco y manos

## SEXO

Diagnóstico: MASCULINO

El esqueleto apendicular conservado muestra marcados relieves musculares y los escasos datos métricos disponibles apuntan a un sujeto de sexo masculino.



Hueso	Clavícula 1	Clavícula 2	Húmero 1	Húmero 2	Húmero 3	Radio 1	Radio 2
Referencia	Jit y Singh 1966 (media)	Jit y Singh 1966 (P.D.)	Singh y Singh 1972 (media)	Singh y Singh 1972 (P.D.)	Alemán et al 2000	Singh et al 1974 (media)	Singh et al 1974 (P.D.)

## EDAD

Diagnóstico: Adulto

## Unión de epífisis

Las epífisis visibles se encuentran todas fusionadas aportando una edad adulta inespecífica.

## TALLA

Entre 160-162 centímetros

Sobre el terreno se estima una longitud del cuerpo de unos 163 centímetros. En base a las estimaciones de Manouvrier y Trotter y Glesser para el fémur podemos hablar de una talla comprendida entre los 160 y 161 centímetros.

## VALORES MÉTRICOS POSCRANEALES

Hueso	Longitud	Mx proximal	Mx distal	Circunferencia	D.ap.sup	D.tr.sup	D.ap.d	D.tr.d
Clavícula der	-	-	-	-	-	-	-	-

Clavícula izq	-	-	-	-	-	-	-	-
Húmero der	-	-	-	67	-	-	-	-
Húmero izq	290	-	-	65	-	-	-	-
Radio der	-	-	-	41	-	-	-	-
Radio izq	-	-	-	-	-	-	-	-
Cúbito der	-	-	-	52	-	-	-	-
Cúbito izq	-	-	-	-	-	-	-	-
Fémur der	-	-	-	86	26,69	35,94	-	-
Fémur izq	420	-	-	85	-	-	-	-
Tibia der	-	-	-	77 centro	-	-	-	-
Tibia izq	325	-	-	-	-	-	-	-
Peroné der	-	-	-	-	-	-	-	-
Peroné izq	-	-	-	41	-	-	-	-
Calcáneo d	-	-	-	-	-	-	-	-
Calcáneo i	-	-	-	-	-	-	-	-
I mtt d	59	-	-	-	-	-	-	-
Astrágalo i	-	-	-	-	-	-	-	-

## RASGOS MORFOLÓGICOS

### Modelado muscular

- Fosa hipotrocantérica en el fémur derecho



Fosa hipotrocantérica

## OBJETOS ASOCIADOS

- Cinturón
- Hebilla
- Calzado
- Refuerzo de calzado



Detalle del cinturón



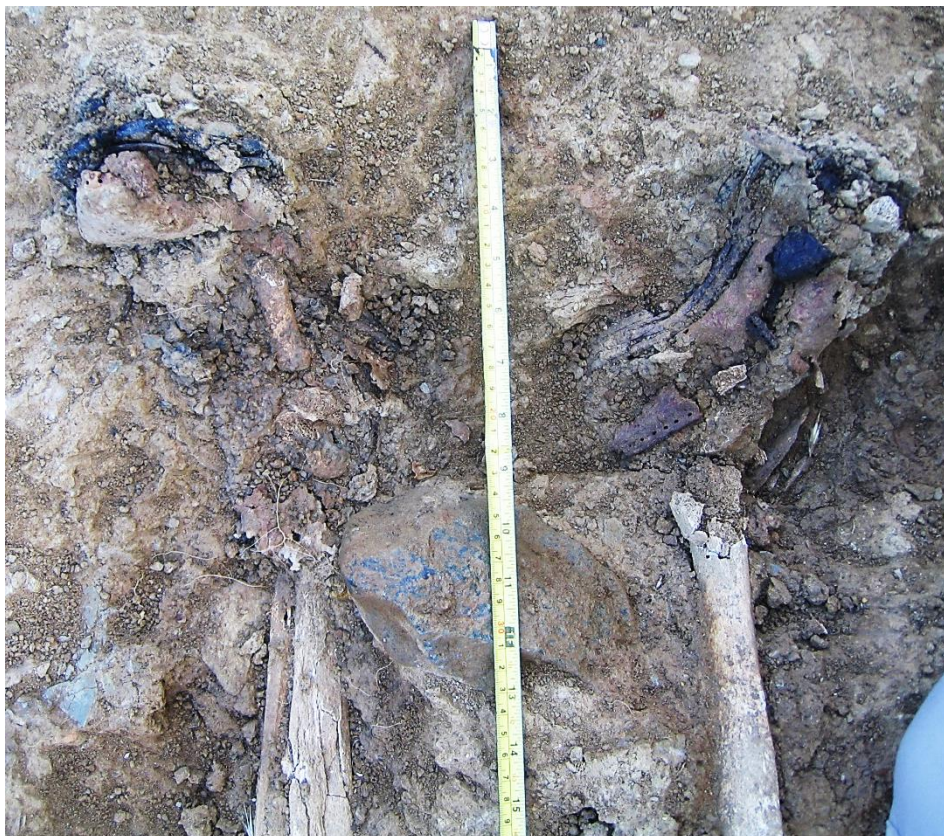Cinturón



Calzado-suela de bota



Refuerzo de calzado en el interior de la bota (izq) y refuerzo *in situ*



Detalle de los pies y restos de calzado

## INVENTARIO DE MATERIALES

Nº inventario	Contenido
1	Extremidad superior derecha
2	Fémur derecho
3	Fémur izquierdo
4	Tibi-peroné derechos
5	Tibia-peroné izquierdos
6	Calzado izquierdo
7	Calzado derecho
8	Cinturón

**INDIVIDUO Nº 2**

**CONTROL DEL MATERIAL ÓSEO-FASES DE CUSTODIA**

INDIVIDUO	EXCAVADO	EXHUMADO Y PRECINTADO	COMIENZO ESTUDIO	FIN DE ESTUDIO Y PRECINTADO	MUESTRA
2	15-09-2015	28-09-2015	25-11-		01-12-2015



1. Restos sobre el terreno /2. Desprecinto del primer depósito/3.Colocación para el estudio/4.Almacenamiento definitivo con muestra ósea para adn





Proceso de excavación y delimitación del individuo 2



Proceso de excavación y delimitación del individuo 2

## RELACIONES FÍSICAS CON OTROS SUJETOS

Las relaciones que se establecen con el resto de enterramientos convierte a este sujeto en una de las últimas inhumaciones realizadas en la fosa, siempre por detrás del individuo 1.

### *Relación de posterioridad con el individuo 4*

- La zona proximal del fémur izquierdo del sujeto 2 se superpone a la tibia izquierda del individuo 4
- La caja pélvica del individuo 2 se sitúa sobre el tobillo y pie derecho del individuo 4

### *Relación de posterioridad con el individuo 6*

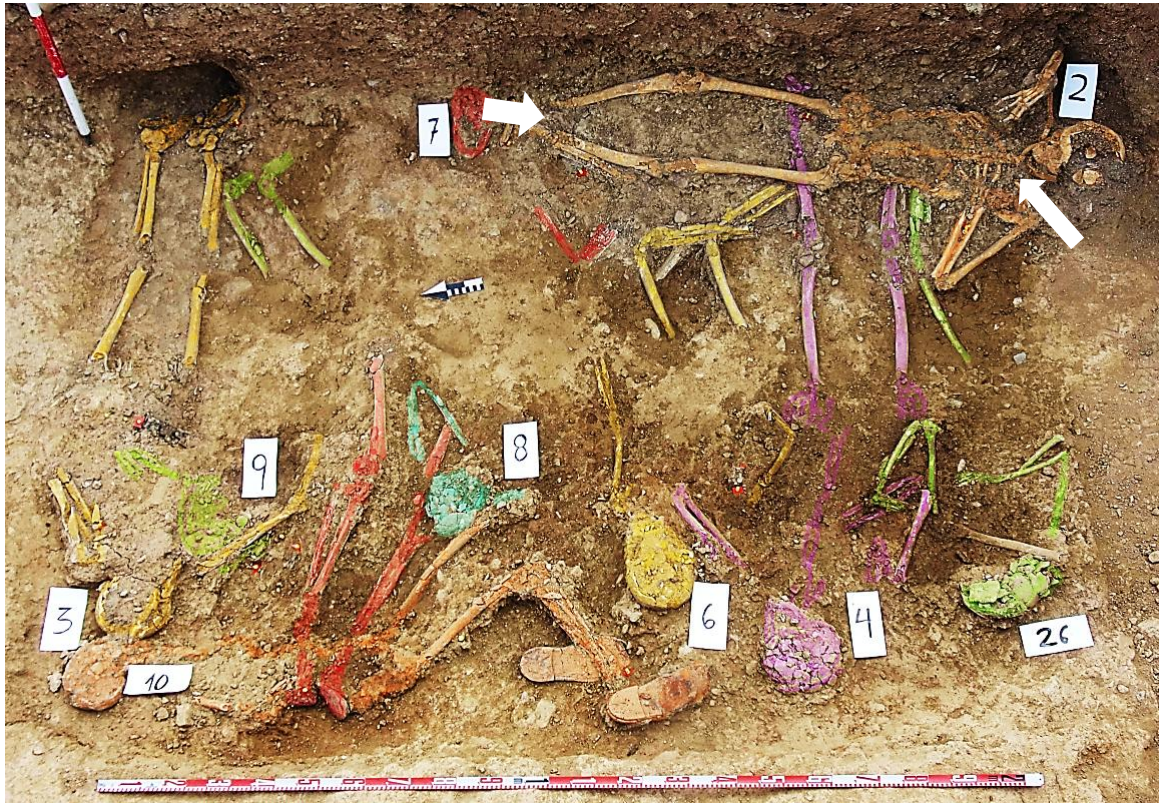
- El fémur izquierdo del individuo 2, en la zona próxima a la cadera, se sitúa sobre el tobillo derecho del individuo 6

*Relación de posterioridad con el individuo 26*

- El codo izquierdo del individuo 2 se sitúa sobre el tobillo derecho del sujeto 26
- El pie derecho del individuo 26 se hallaría bajo el hemitórax izquierdo del sujeto 2, muy dañado de forma póstuma

*Relación de posterioridad con el individuo 26*

- El hemitórax izquierdo del individuo 2 se superpone a la pierna y pie izquierdos del sujeto 26



Zona 1

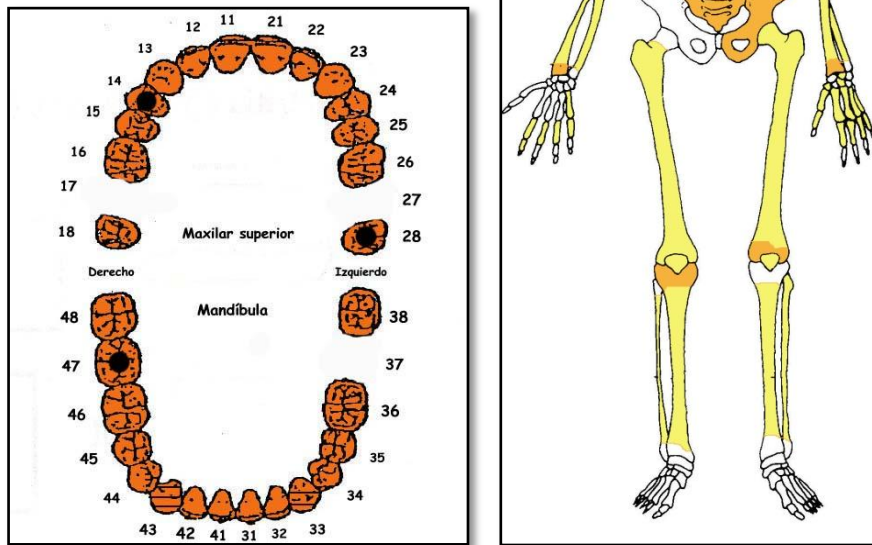
**POSICIÓN**



Individuo 2 en su contexto

- Se localiza en el extremo sudoeste de la fosa, con una alineación perpendicular a las inhumaciones sobre las que se superpone, lo que lo convierte con los individuos 1 y 3 en los tres últimos sujetos inhumados en este sector.
- Orientación de 6°
- Alineación NE-SO con cráneo al SO presentando una acusada flexión cervical en relación con el límite de la fosa. La bóveda craneal aparece a una cota más elevada que el resto, seguido de rodilla derecha, con la cota más baja representada por el codo izquierdo
- Sujeto en posición de decúbito supino con alineación noreste-sudoeste
- Extremidad superior izquierda con abducción del húmero de 60°, codo alejado del tronco y semiflexión del antebrazo de 120°, con la mano junto a la cadera izquierda. Esta posición se podría vincular a tracciones ejercidas para colocar el cuerpo
- Abducción del codo derecho de 90°, con el antebrazo superpuesto al húmero y mano dispuesta sobre la parte superior del hemitórax derecho. Esta posición se podría vincular a tracciones ejercidas para colocar el cuerpo
- La extremidad inferior derecha muestra una rotación lateral de 90°, con abducción de la rodilla de unos 20° y semiflexión de unos 20°.
- Completa extensión de la extremidad inferior izquierda

## CONSERVACIÓN



A la izquierda ficha dental, con las piezas conservadas en naranja, puntos negros para indicar caries, rayado para señalar hipoplasia y números junto al hueco de piezas para designar pérdidas en vida. A la derecha conservación esquelética, con las partes conservadas en color, indicando el amarillo las zonas íntegras y el naranja las fragmentadas

- Ausencia notable de elementos de la zona torácica, con grandes pérdidas de sustancia en elementos costales y de las vértebras dorsales y cervicales
- Pulverización de los elementos del coxal derecho
- Pérdida completa de sustancia de ambos pies
- Notable disgregación de las zonas esponjosas, con pérdida casi completa de los elementos del tronco, pelvis, escápula y huesos de manos y pies.

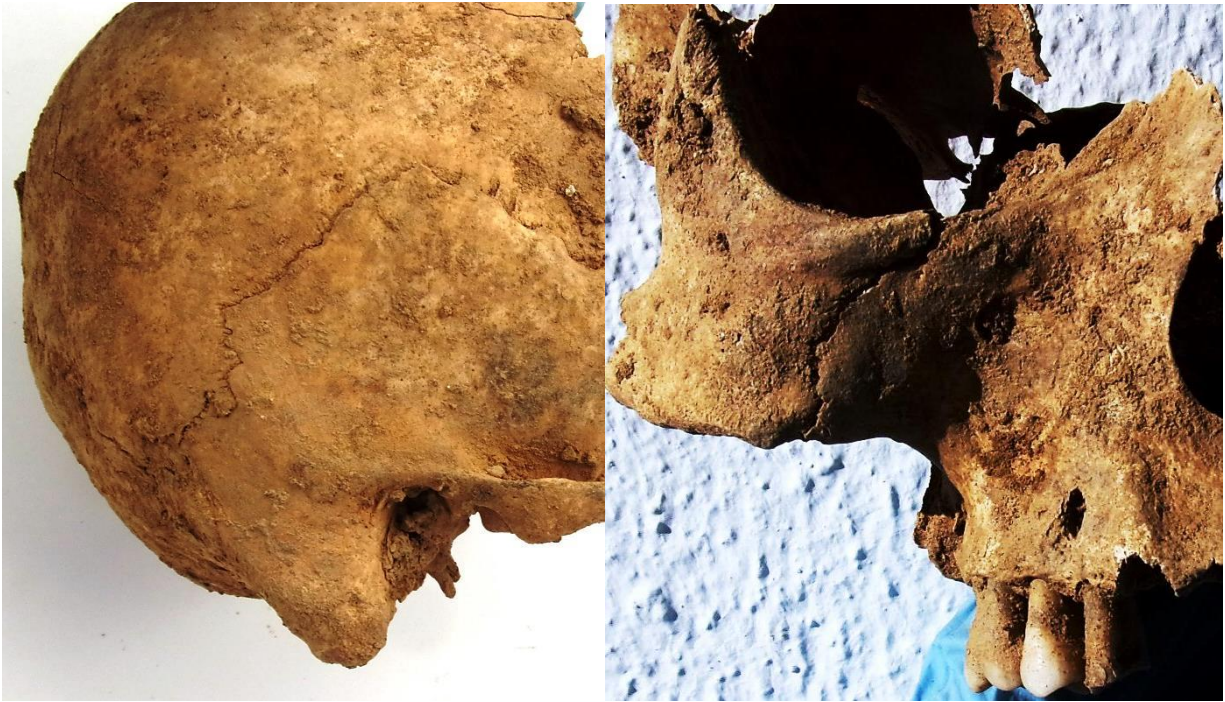## SEXO

Diagnóstico: MASCULINO

## Cráneo

- ❑ Zona posterior con marcada protuberancia occipital externa (masculino)
- ❑ Órbitas de bordes romos (grado 4 de Buikstra y Ubelaker), con arco superciliar y zona de la glabella muy resaltados, correspondiendo a características masculinas
- ❑ Apófisis mastoides proyectada al plano inferior (grado 4 de Buikstra y Ubelaker) y relieves supramastoideos marcados (rasgos masculinos)

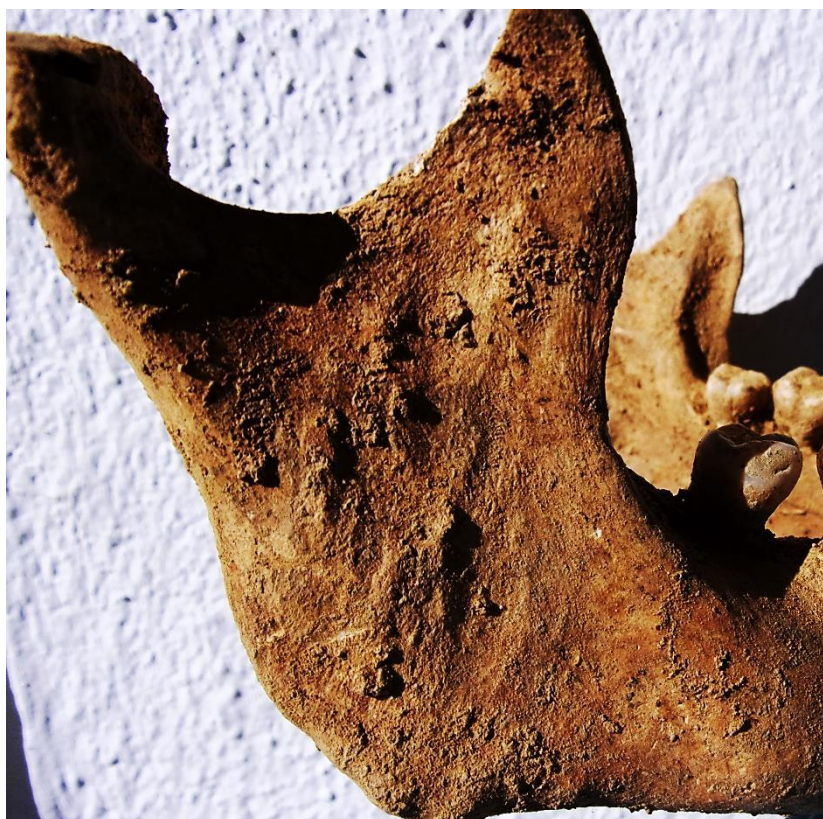- Proceso cigomático grueso, robusto y con marcadas inserciones musculares, coincidente con características masculinas
- Mentón mandibular cuadrangular, equivalente a la fase 4 de Buikstra y Ubelaker (1994), cuerpo mandibular grueso y rugoso y rama gruesa, ancha y vertical



Zona posterolateral derecha con una apófisis mastoides de gran desarrollo y detalle de la zona frontal



Detalle de la zona nuchal

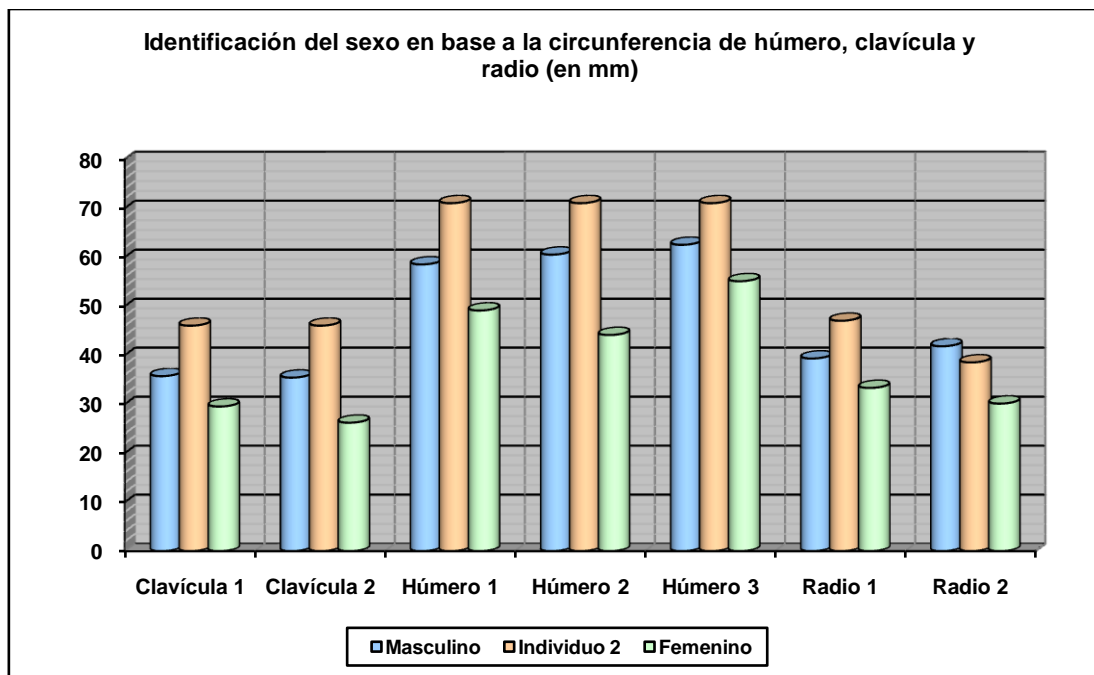


Vista de la zona externa de la hemimandíbula derecha

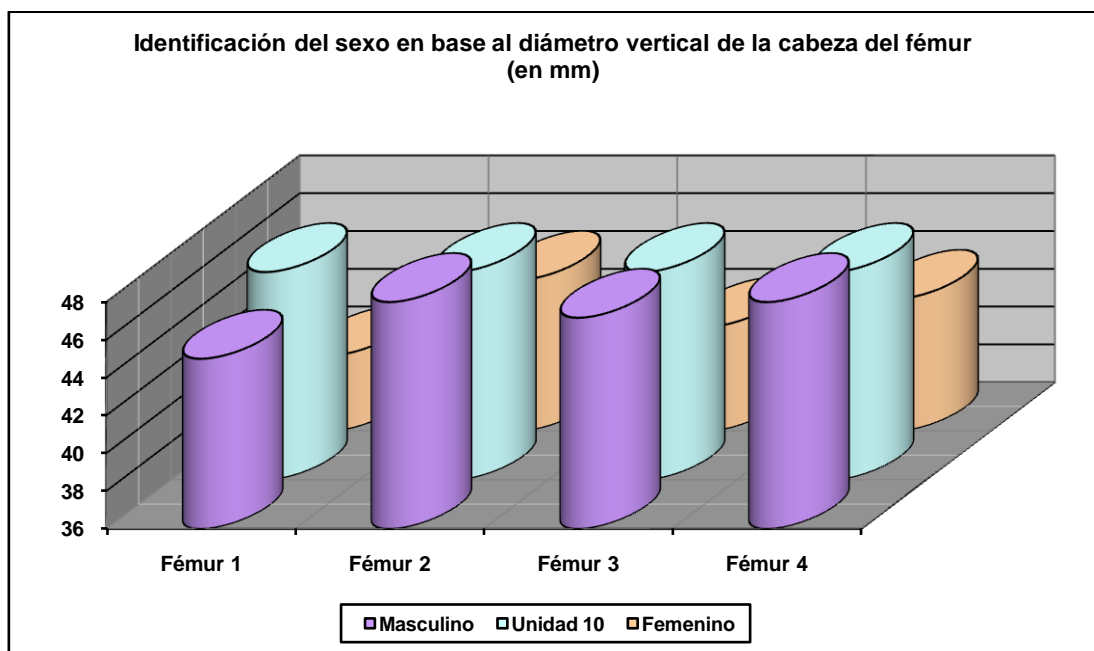
### **Fundamentos pélvicos**

- Características zona púbica  
Borde medial de la rama vertical del pubis ancho (característica masculina)

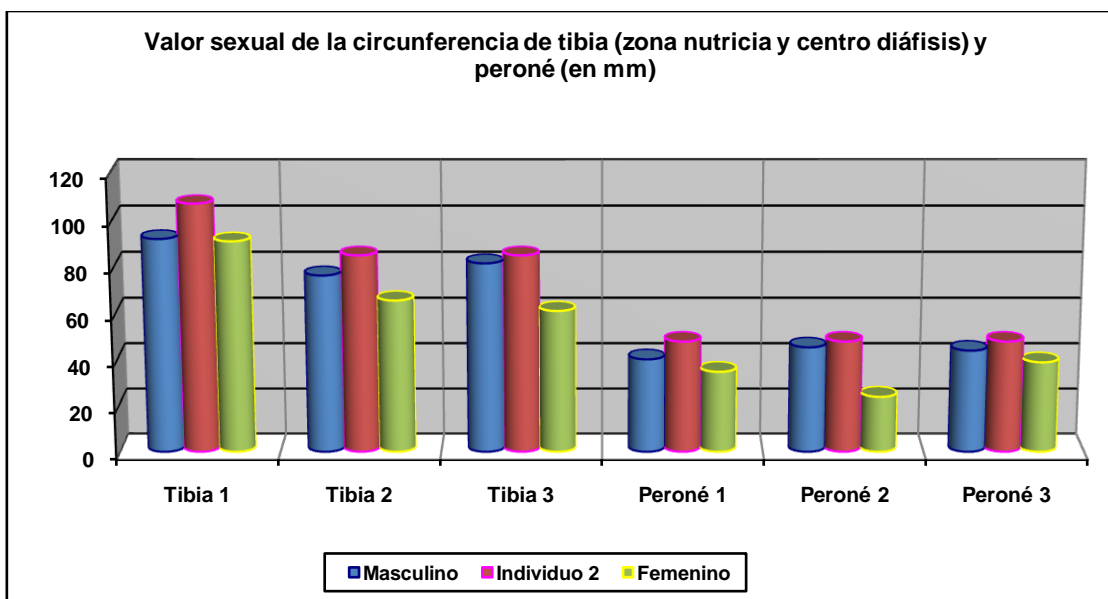
### **Otros**



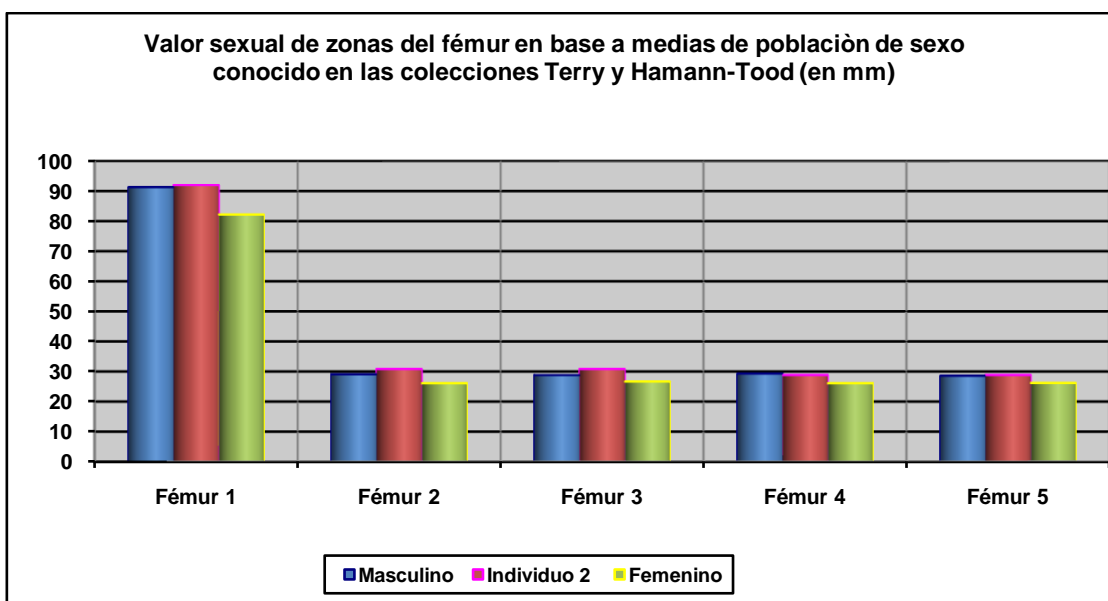
Hueso	Clavícula 1	Clavícula 2	Húmero 1	Húmero 2	Húmero 3	Radio 1	Radio 2
Referencia	Jit y Singh 1966 (media)	Jit y Singh 1966 (P.D.)	Singh y Singh 1972 (media)	Singh y Singh 1972 (P.D.)	Alemán et al 2000	Singh et al 1974 (media)	Singh et al 1974 (P.D.)



Hueso	Fémur 1	Fémur 2	Fémur 3	Fémur 4
Referencia	Olivier 1960/Reverte 1991	Parsons 1913/14	Thieme 1957	Ubelaker 1989

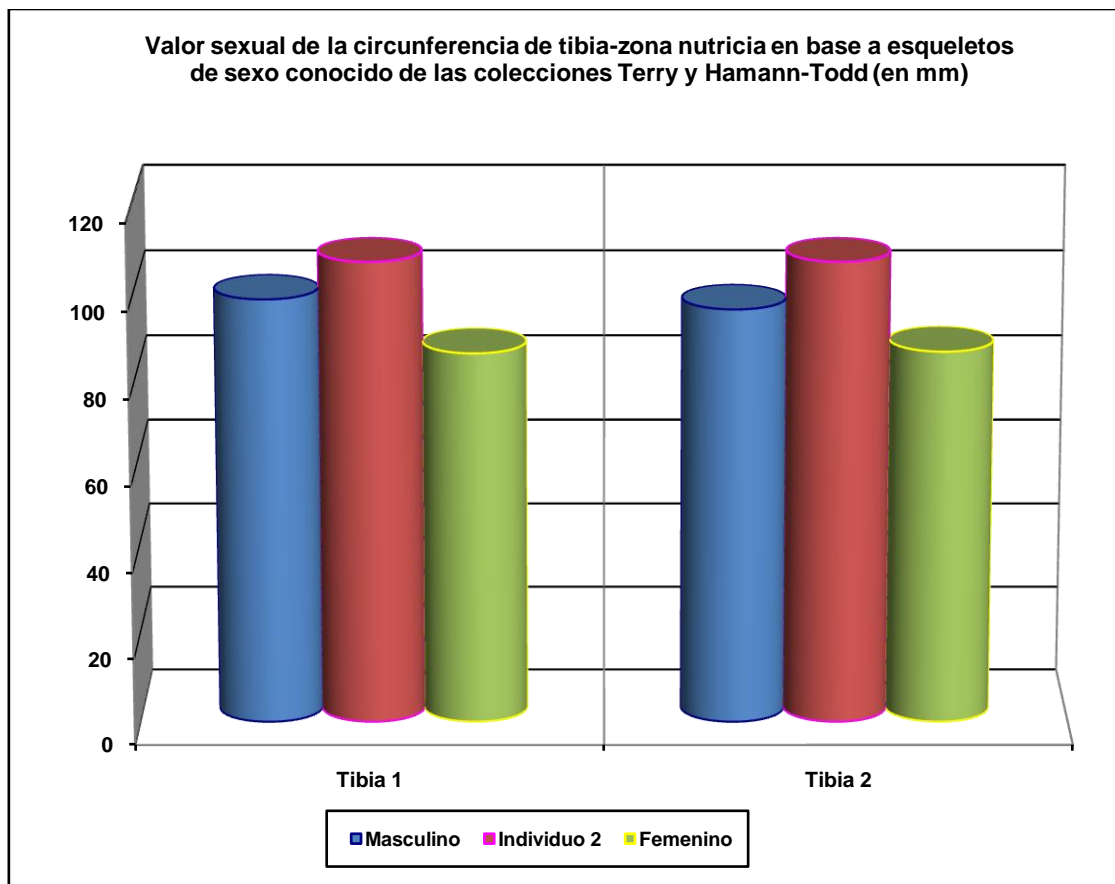


Hueso	Tibia 1	Tibia 2	Tibia 3	Peroné 1	Peroné 2	Peroné 2
Referencia	Isçan y Miller-Shaivitz 1984	Singh et al 1975 (media)	Singh et al 1975 (P.D.)	Singh y Singh 1976 (media)	Singh y Singh 1976 (P.D.)	Robledo et al 2000



Hueso	Fémur 1	Fémur 2	Fémur 3	Fémur 4	Fémur 5
Referencia	Isçan 1984 (en Isçan 1990)	Isçan 1984 (en Isçan 1990)	Isçan 1984 (en Isçan 1990)	Isçan 1984 (en Isçan 1990)	Isçan 1984 (en Isçan 1990)
Media ref	Circ HTC	A.p. Diámetro HTC	A.p. Diámetro TYC	Tr. Diámetro HTC	Tr. Diámetro TYC





Hueso	Tibia 1-HTC	Tibia 2-TYC
Referencia	Isçan 1984 (en Isçan 1990)	Isçan 1984 (en Isçan 1990)

## EDAD

Diagnóstico: Adulto 35-40

### Unión de epífisis

- El completo grado de fusión epifisaria certifica una condición adulta plena

### Sínfisis púbica

- Las características de la superficie y contorno sínfisario son compatibles con un sujeto entre 35 y 40 años



Sífnisis púbrica

## TALLA

Sobre el terreno se estimó una talla en torno a 165 centímetros, considerando el espacio que separaba la zona plantar y la ubicación aproximada del vértex.

Entre 166 y 171 centímetros

	Fémur	Tibia
<b>Manouvrier</b>	Sobre 167-168	Sobre 166-167
<b>Trotter y Glesser</b>	Entre 168 y 169	Entre 170 y 171

## VALORES MÉTRICOS POSCRANEALES

Hueso	Longitud	Mx proximal	Mx distal	Circunferencia	D.ap.sup	D.tr.sup	D.ap.d	D.tr.d
Clavícula der	-	-	-	45	-	-	-	-
Clavícula izq	-	-	-	46	-	-	-	-
Húmero der	322	-	-	72	-	-	-	-
Húmero izq	-	-	-	71	-	-	-	-
Radio der	245	-	-	47	-	-	-	-
Radio izq	-	-	-	47	-	-	-	-
Cúbito der	262	-	20,02	56	-	-	-	-
Cúbito izq	-	-	-	51	-	-	-	-
Fémur der	-	-	-	92	30,18	32	30,80	28,34
Fémur izq	450	47-48	-	92,5	29,04	33,23	30,83	28,85
Tibia der	365	-	-	107 (85)	40,98	27,72	40,98	27,72
Tibia izq	-	-	-	-	-	-	-	-
Peroné der	-	-	-	48	-	-	-	-

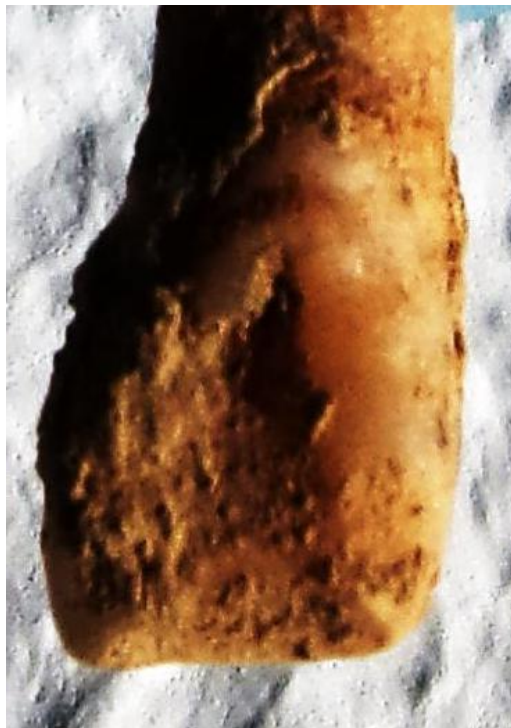## RASGOS MORFOLÓGICOS

### Rasgos epigenéticos


- Piezas 12 y 22 con morfología de pala

### Modelado muscular

- Impresión de robustez general
- Pectoral mayor clavícula derecha
- Deltoides húmeros
- Fosa subtrocantérea fémur izquierdo



Incisivo en pala



Deltoides húmeros Fosa subtrocanterea fémur izquierdo

### EPISODIOS VIOLENTOS Y LESIONES *PERIMORTEM*

- Presencia de balística-proyectil abierto en racimo bajo la cadera (Mauser)



Proyectil de *Mauser* deformado

## LESIONES EN VIDA

### Proceso reumático

- Labiaciones osteofíticas leves en la muñeca derecha

### Proceso inflamatorio

- Leves alteraciones subperiósticas en tibia y fémur

### Proceso anémico

- *Cribra orbitalia* grado a de Knipp



Alteraciones subperiósticas leves en la tibia derecha

## Lesiones dentarias

### *Episodio crítico-hipoplasia del esmalte*

- Surcos hipoplásicos en los dos tercios cervicales de los caninos inferiores

### *Caries*

- Caries en las piezas 14, 28 y 47

### *Abscesos*

- Absceso asociado a la pieza 14

### *Pérdidas en vida*

- Pérdidas en vida de las piezas 37,17 y 27

*Enfermedad periodontal*

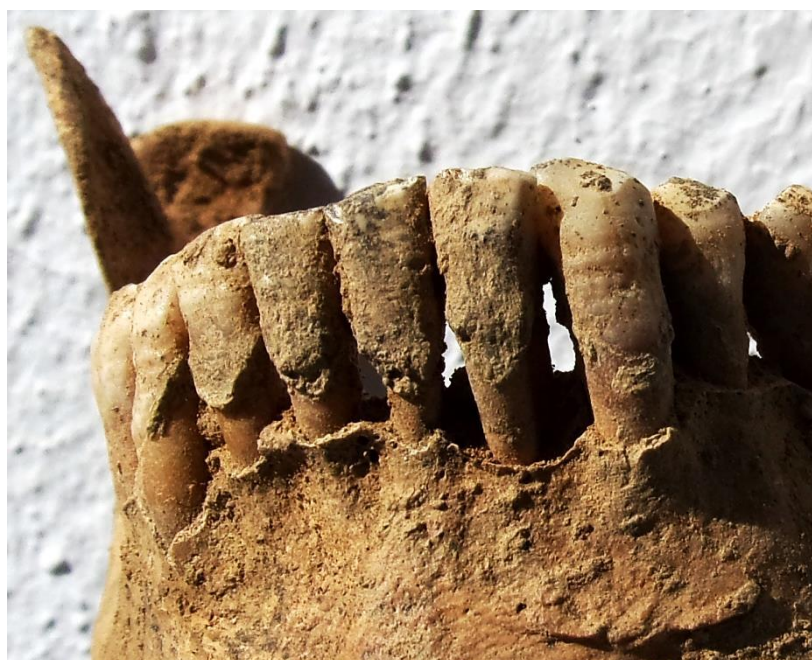- Moderada y generalizada

*Calculo*

- En la dentición anterior mandibular



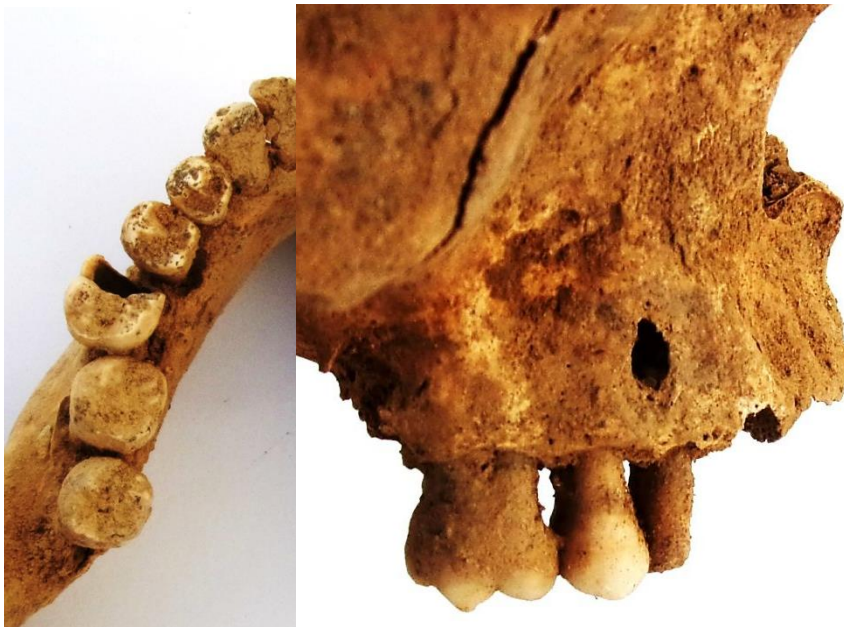Cribosidad orbitaria



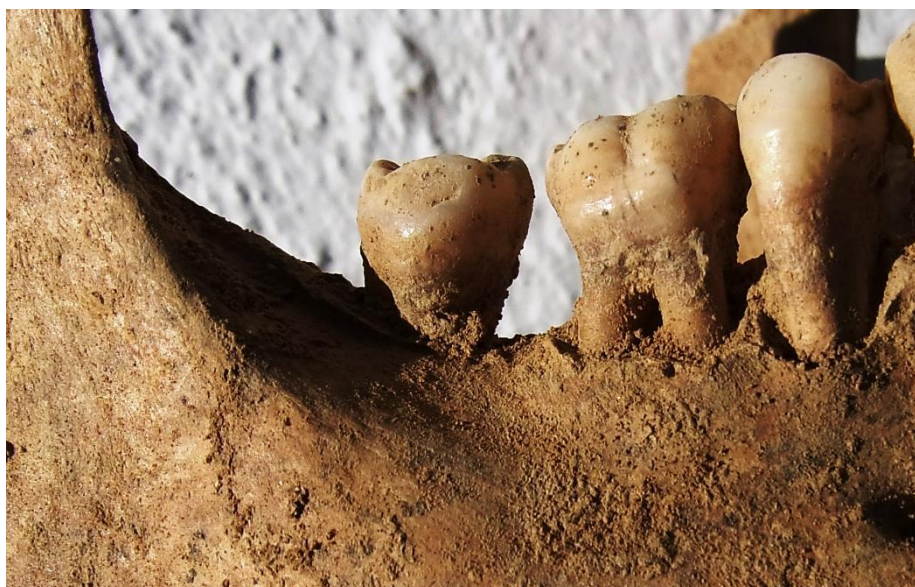Cálculo en el cuello de los dientes



Hipoplasia del esmalte (surcos)



Caries de la pieza 36 (izq) y absceso asociado a una caries de la pieza 14



Pérdida dental en vida de la pieza 47

## OBJETOS ASOCIADOS

- Calzado-botas
- Botón cóncavo-convexo de 13,40 mm de diámetro y doble perforación central asociado a la zona pélvica
- Proyectil *Mauser*
- Botón de camisa



Botón



**INVENTARIO DE MATERIALES**

<b>Nº inventario</b>	<b>Contenido</b>
1	Cráneo
2	Extremidad superior derecha
3	Extremidad superior izquierda
4	Caja costal
5	Extremidad inferior derecha
6	Extremidad inferior izquierda
7	Coxal
8	Proyectil
9	Calzado
10	Botón

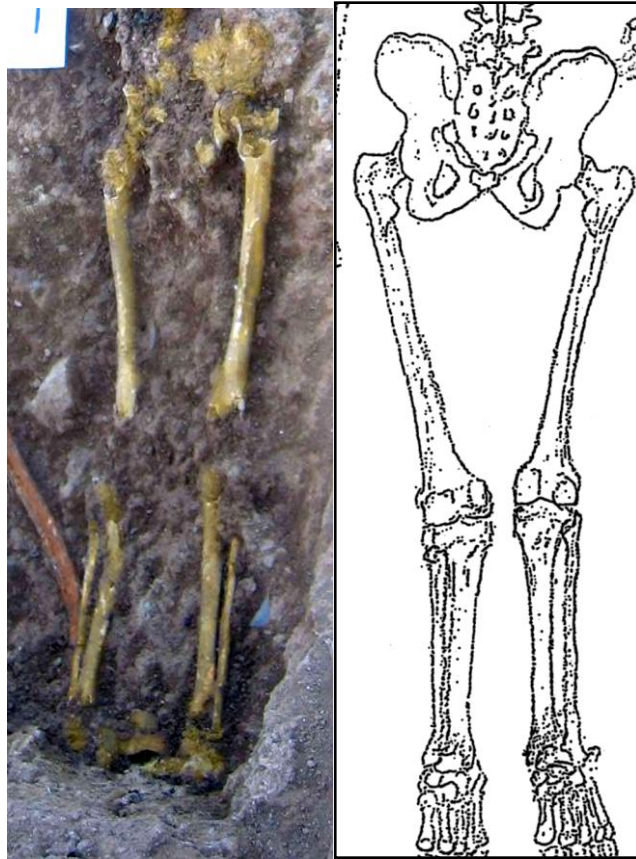
**INDIVIDUO Nº 3**

**FASES DE CONTROL DEL MATERIAL ANTROPOLÓGICO**


INDIVIDUO	EXCAVADO	EXHUMADO Y PRECINTADO	COMIENZO ESTUDIO	FIN DE ESTUDIO Y PRECINTADO	MUESTRA
3	15-09-2015	29-09-2015	23-11-2015	01-12-2015	01-12-2015



1. Desprecinto del primer depósito. 2.Colocación para el estudio/ 3.Almacenamiento definitivo con muestra ósea para adn



Vista de la extremidad inferior (zona más excavada) y equivalente gráfico de las evidencias y posición



Posible evidencia de proyectil en la zona posterior del tórax (¿?)

## RELACIONES FÍSICAS CON OTROS SUJETOS

Se adosa sobre los individuos 10 y 9.


Relación de posterioridad con el individuo 9

- El lado derecho del tronco del sujeto 3 se dispone sobre el lado izquierdo del tronco y extremidad superior izquierda del individuo 9
- La tibia izquierda del individuo 3 se dispone sobre la rodilla izquierda del sujeto 9

Relación de posterioridad con el individuo 10

- El cráneo del individuo 3 se sitúa sobre el cuello y parte superior del tórax del sujeto 10
- El tronco del individuo 3 se dispone sobre el tronco y pelvis del sujeto 10
- La extremidad inferior del individuo 3 se sitúa sobre la extremidad inferior del individuo 10

Junto con los individuos 1 y 2 representan los últimos depósitos en esta zona de la fosa y posiblemente en relación a toda la fosa.



Zona 1

**POSICIÓN**

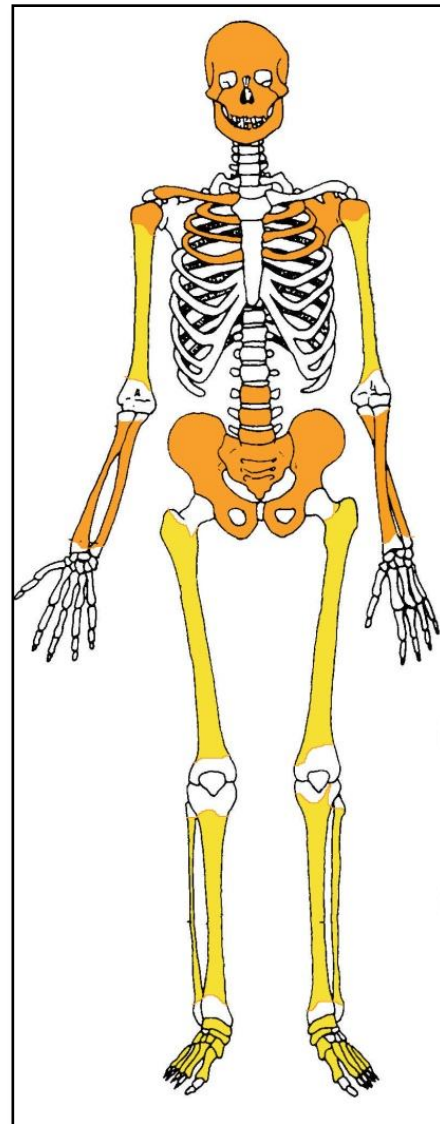
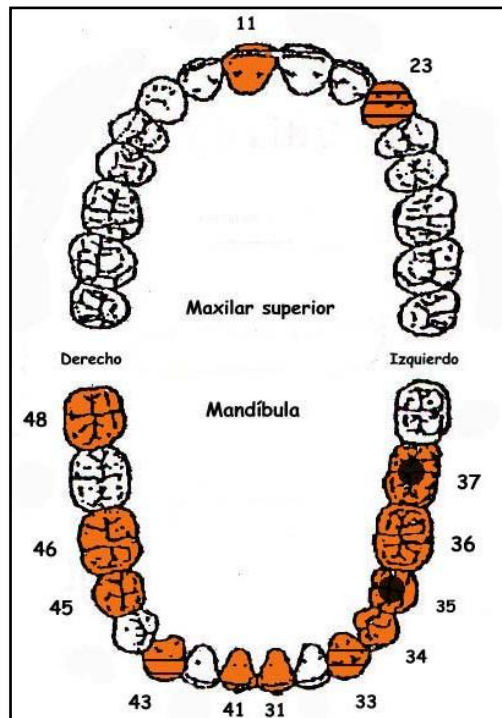


Individuo 3, resaltado a la derecha en tonos amarillos

- Se ubica en el extremo noreste del grupo y se alinea en perpendicular al eje mayor de la fosa, con los pies orientados a la tapia
- Orientación de  $290^{\circ}$
- Posición general de decúbito prono (boca-abajo)
- Notables pérdidas de sustancia en la bóveda craneal
- La extremidad superior derecha muestra una abducción del húmero de  $40^{\circ}$ , con el codo proyectado al lado y la hiperflexión del antebrazo, casi adosado al brazo, de modo que la mano se dispone bajo la zona axilar
- La extremidad superior izquierda muestra una abducción del húmero de  $50^{\circ}$ , con el codo alejado del tórax, y la hiperflexión del antebrazo de unos  $15^{\circ}$
- La extremidad inferior aparece en completa extensión, con los pies en el límite sudeste de la fosa

## CONSERVACIÓN

- Daños mecánicos de importancia en el hueso compacto, con fragmentación irreversible. Notable disgregación de las zonas esponjosas, con pérdida casi completa de los elementos del tronco, pelvis, escápula y huesos de manos y pies.



A la izquierda ficha dental, con las piezas conservadas en naranja, puntos negros para indicar caries, rayado para señalar hipoplasia y números junto al hueco de piezas para designar pérdidas en vida. A la derecha restos detectados (en tonos amarillos las zonas íntegras, en naranja las zonas pulverizadas y en blanco las pérdidas de sustancia)

## SEXO

Diagnóstico: MASCULINO

## Evidencias indirectas

- Presencia de gemelos asociados, objetos no asociados al sexo femenino en el contexto de 1936

## Evidencias directas-Cráneo

### *Occipital*

- Relieves nucales moderadamente marcados, con desarrollo del inion

*Temporal*

- Apófisis mastoideas proyectada al plano inferior (grado 4 de Buikstra y Ubelaker) y relieves supramastoideos marcados (rasgos masculinos)

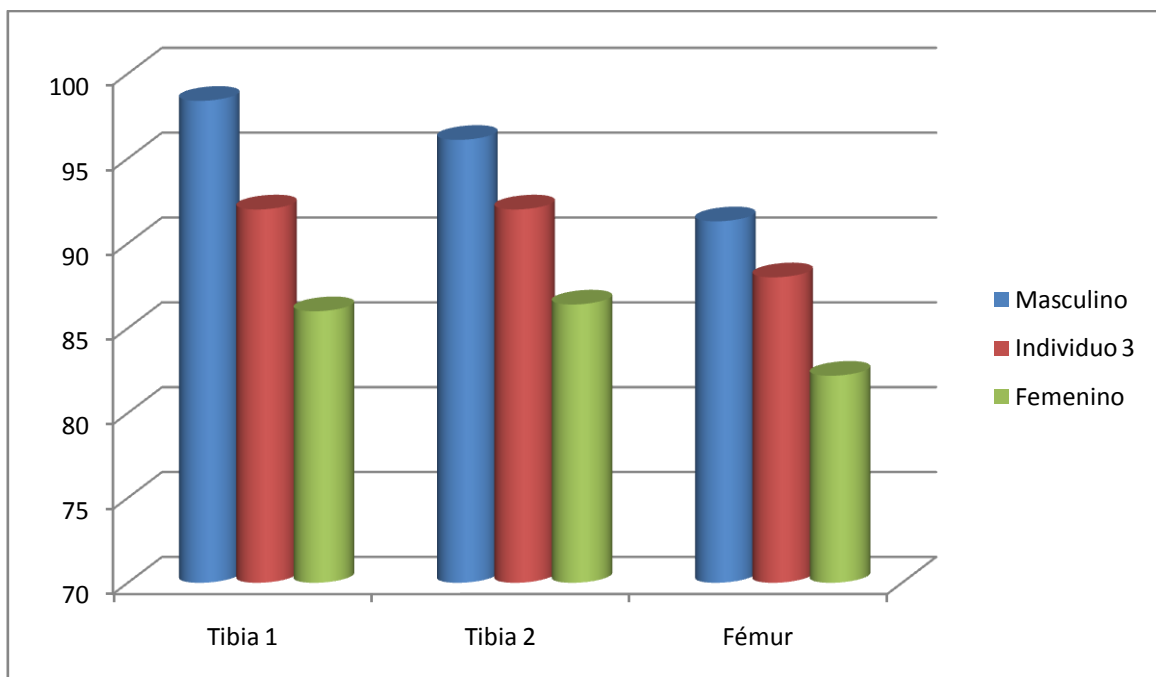


Temporal izquierdo



Occipital

### Otros-rasgos métricos



Hueso	Tibia 1-HTC	Tibia 2-TYC	Fémur
Referencia	Isçan 1984 (en Isçan 1990)	Isçan 1984 (en Isçan 1990)	Isçan 1984 (en Isçan 1990)



## EDAD

Diagnóstico: Adulto

El grado de unión epifisiario permite certificar una condición adulta plena

## TALLA

Entre 160 y 164 centímetros

	Fémur	Tibia
Manouvrier	Sobre 163 y 164	Sobre 156
Trotter y Glesser	Entre 163 y 164	Entre 160 y 161

## VALORES MÉTRICOS POSCRANEALES

Hueso	Longitud	Mx proximal	Mx distal	Circunferencia	D.ap.sup	D.tr.sup	D.ap.d	D.tr.d
Fémur der	430			87	27,14	33,83	-	-
Fémur izq	-	-	-	88	25,55	33,29	-	-
Tibia der	325	-	-	92	34,35	25,21	-	-
Tibia izq	-	-	-	-	-	-	-	-
Peroné der	-	-	-	43	-	-	-	-

## LESIONES EN VIDA

### Lesiones dentarias

#### *Episodio crítico-hipoplasia del esmalte*

- Surcos hipoplásicos en los caninos

#### *Caries*

- Caries en las piezas 35 y 37



Caries cervical (izq) e hipoplasia del esmalte (centro y derecha)

## OBJETOS ASOCIADOS

- Botas
- Hebilla de cinturón
- Cinturón
- Hebilla de tirantes en la zona de la cresta iliaca
- Botón cóncavo-convexo de cuatro perforaciones centrales y 14,50 mm de diámetro
- Botón cóncavo-convexo de cuatro perforaciones centrales y de 7,67 mm de diámetro



Hebillas



Botones



Cinturón



Gemelos

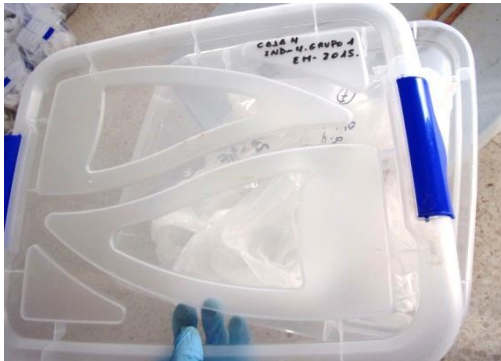
**INVENTARIO DE MATERIALES**

<b>Nº inventario</b>	<b>Contenido</b>
1	Cráneo
2	Extremidad superior derecha
3	Extremidad superior izquierda
4	Caja costal
5	Columna
6	Extremidad inferior derecha
7	Extremidad inferior izquierda
8	Calzado izquierdo
9	Calzado derecho
10	Objetos
11	Coxal

**INDIVIDUO Nº 4**

**FASES DE CONTROL DEL MATERIAL ÓSEO**

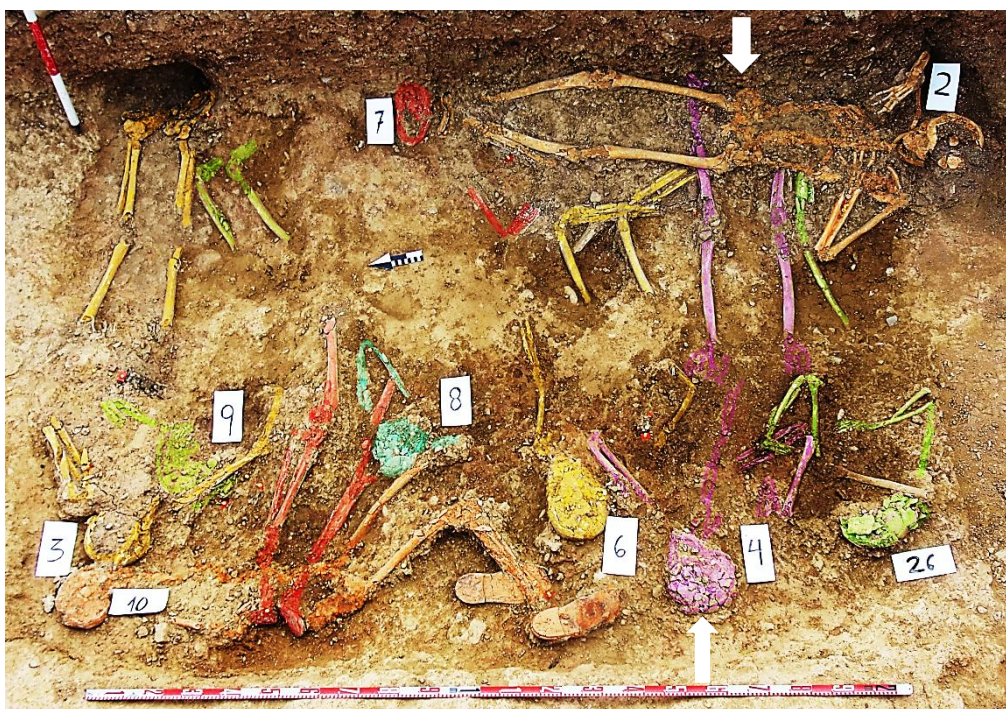
INDIVIDUO	EXCAVADO	EXHUMADO Y PRECINTADO	COMIENZO ESTUDIO	FIN DE ESTUDIO Y PRECINTADO	MUESTRA
4	23-09-2015	02-10-2015	20-11-2015	01-12-2015	01-12-2015



1. Desprecinto del primer depósito. 2. Colocación para estudio óseo para ADN

3. Almacenamiento definitivo con muestra

**RELACIONES FÍSICAS CON OTROS SUJETOS**



Zona 1

*Relación de anterioridad con el individuo 2*

- La zona proximal del fémur izquierdo del sujeto 2 se superpone a la tibia izquierda del individuo 4
- La caja pélvica del individuo 2 se sitúa sobre el tobillo y pie derecho del individuo 4

*Relación de anterioridad con el individuo 26*

- La extremidad superior izquierda del individuo 26 se sitúa sobre la extremidad superior derecha y hemitórax de este lado del sujeto 4

*Relación de posterioridad con el individuo 6*

- La tibia izquierda del individuo 4 se superpone al tobillo derecho del individuo 6
- La extremidad superior izquierda del individuo 4 se dispone sobre el cuello y cintura escapular derecha del sujeto 6



Delimitación del individuo 4 (en tonos anaranjados). Las caderas se ubican en la zona superior de la imagen y los tobillos en la inferior

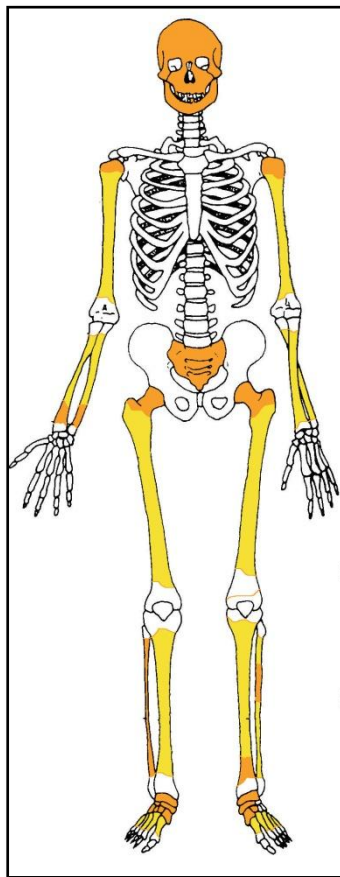
## POSICIÓN

- Ubicación en el tercio sudoeste de lo que se ha definido como zona 1 de los tres grupos de inhumación en que se divide la fosa, con el esqueleto orientado de forma perpendicular al eje mayor de la fosa
- Orientación de 288°
- Posición general de decúbito supino, sin diferencias significativas de cota entre las diferentes zonas anatómicas
- Cráneo con rotación a la izquierda y apoyo del mentón sobre el hombro de este lado
- La extremidad superior derecha muestra una abducción de húmero de 20°, la rotación medial de éste de 100° y la flexión del antebrazo de 40°, con la mano apoyada sobre su zona palmar encima del esternón

- La extremidad superior izquierda presenta una abducción del húmero de 30°, con rotación lateral de 90° y la flexión del antebrazo de 30°, de modo que la palma de la mano se orientaría hacia la zona facial
- La extremidad inferior muestra una completa extensión, con los pies hacia la tapia del cementerio

## CONSERVACIÓN

- Pulverización de las zonas proximales de húmero y fémur
- Pérdida completa de sustancia de antebrazos, tibias, peronés y zonas distales de los húmeros
- Pérdida completa de sustancia de los huesos del tronco, con la excepción del sacro
- Fragmentación de la bóveda craneal

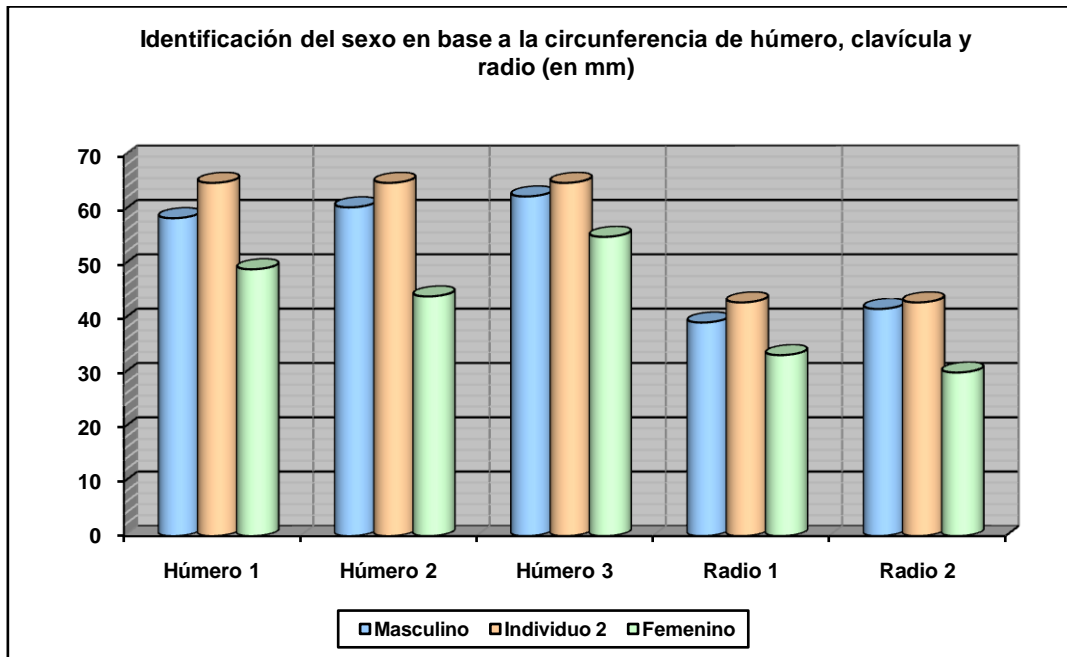


Restos detectados (en tonos amarillos las zonas íntegras, en naranja las zonas pulverizadas y en blanco las pérdidas de sustancia)

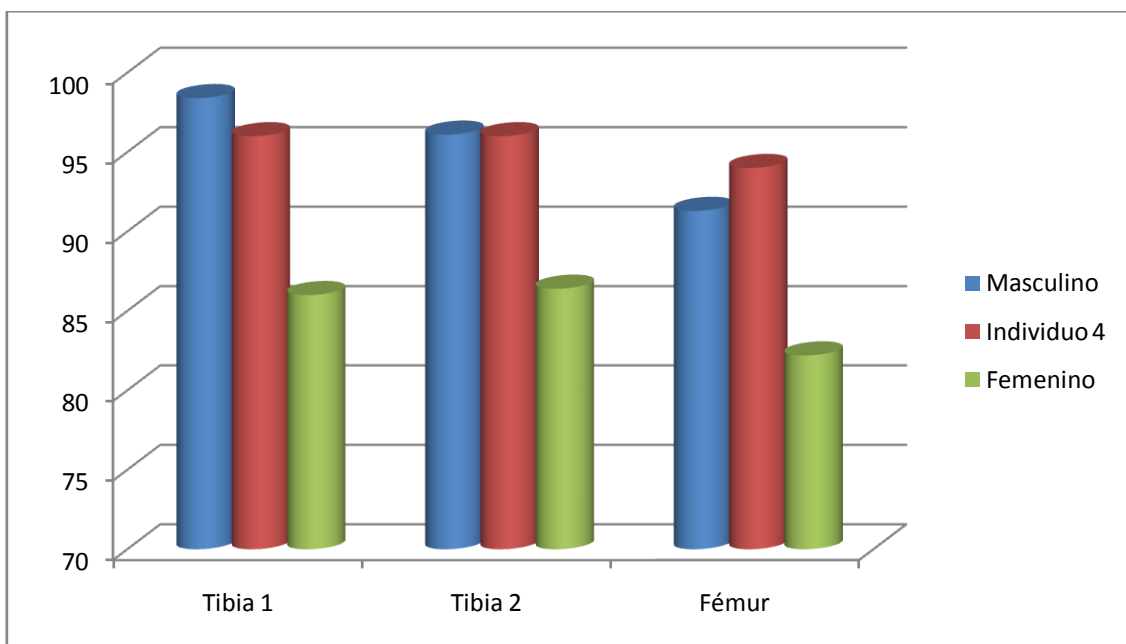
## SEXO

Diagnóstico: Masculino

El esqueleto esponjoso aparece totalmente pulverizado en las escasas zonas conservadas, de imposible caracterización métrica. Para el diagnóstico de sexo hemos de basarnos solo en las longitudes de los huesos del esqueleto apendicular y en la circunferencia de la diáfisis.



Hueso	Húmero 1	Húmero 2	Húmero 3	Radio 1	Radio 2
Referencia	Singh y Singh 1972 (media)	Singh y Singh 1972 (P.D.)	Alemán et al 2000	Singh et al 1974 (media)	Singh et al 1974 (P.D.)



Hueso	Tibia 1-HTC	Tibia 2-TYC	Fémur
Referencia	Isçan 1984 (en Isçan 1990)	Isçan 1984 (en Isçan 1990)	Isçan 1984 (en Isçan 1990)

**EDAD**

Diagnóstico: Adulto



- Las zonas epifisiarias que se fusionan en edad adulta joven están completamente unidas al resto del hueso, sin trazas visibles de las zonas metafisiarias o zonas de unión, de modo que estamos ante un sujeto de edad adulta inespecífica ante la ausencia de otros criterios.

## TALLA

Entre 166 y 170 centímetros

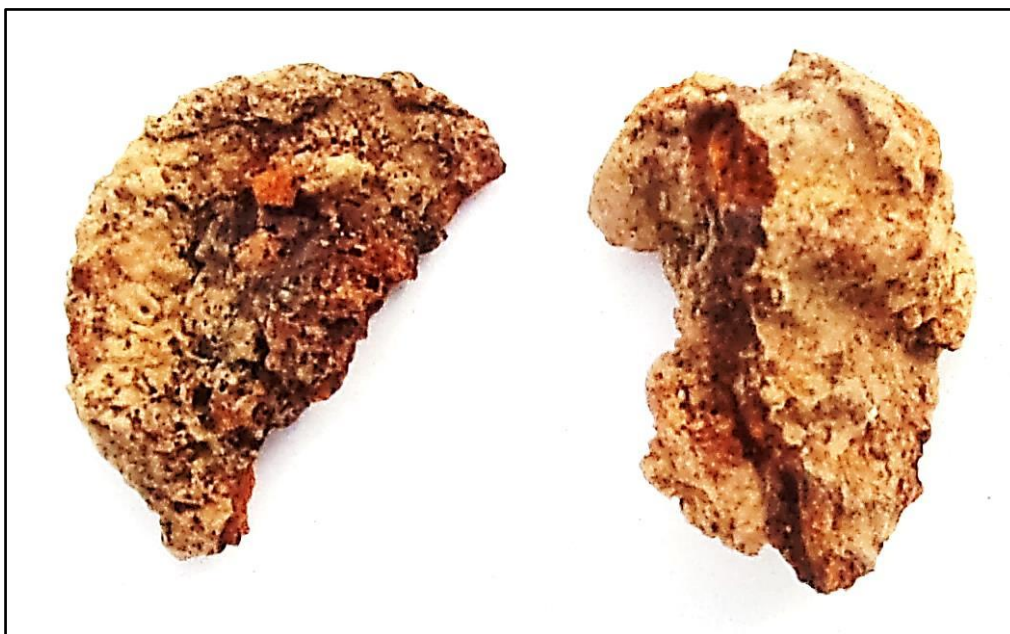
	Fémur	Tibia
Manouvrier	Sobre 166-167	Sobre 165
Trotter y Glesser	Entre 168-169	Entre 169-170

## VALORES MÉTRICOS POSCRANEALES

Hueso	Longitud	Mx proximal	Mx distal	Circunferencia	D.ap.sup	D.tr.sup	D.ap.d	D.tr.d
Húmero der	295	-	-	68	-	-	-	-
Húmero izq	-	-	-	65	-	-	-	-
Radio izq	-	-	-	43	-	-	-	-
Cúbito der	-	-	-	56	-	-	-	-
Cúbito izq	-	-	-	54	-	-	-	-
Fémur der	450	-	-	96	29,18	36,34	-	-
Fémur izq	450	-	-	94	28,86	36,69	-	-
Tibia der	360	-	-	-	-	-	-	-
Tibia izq	360	-	-	96 (82 centro)	35,20	24,45	-	-

## OBJETOS ASOCIADOS

- Objeto metálico de hierro asociado al cráneo
- Posible hebilla asociada al antebrazo derecho



Objeto asociado al cráneo (izquierda) y posible hebilla asociada al antebrazo derecho (der)

## INVENTARIO DE MATERIALES

Nº inventario	Contenido
1	Cráneo
2	Extremidad superior derecha
3	Extremidad superior izquierda
4	Caderas
5	Extremidad inferior derecha
6	Extremidad inferior izquierda
7	Objeto metálico
8	Posible hebilla asociada al antebrazo derecho

**INDIVIDUO Nº 6**


**FASES DE CONTROL DEL MATERIAL ÓSEO**

INDIVIDUO	EXCAVADO	EXHUMADO Y PRECINTADO	COMIENZO ESTUDIO	FIN DE ESTUDIO Y PRECINTADO	MUESTRA
6	21-09-2015	06-10-2015	23-11-2015	01-12-2015	01-12-2015



1. Desprecinto del primer depósito. 2. Colocación para el estudio. 3. Almacenamiento definitivo con muestra ósea para adn

**RELACIONES FÍSICAS CON OTROS SUJETOS**



Zona 1

*Relación de anterioridad con el individuo 1*

- El individuo 1 se superpone sobre el tronco del individuo 6 pero sin contacto anatómico directo

*Relación de anterioridad con el individuo 2*

- El fémur izquierdo del individuo 2, en la zona próxima a la cadera, se sitúa sobre el tobillo derecho del individuo 6

*Relación de anterioridad con el individuo 4*

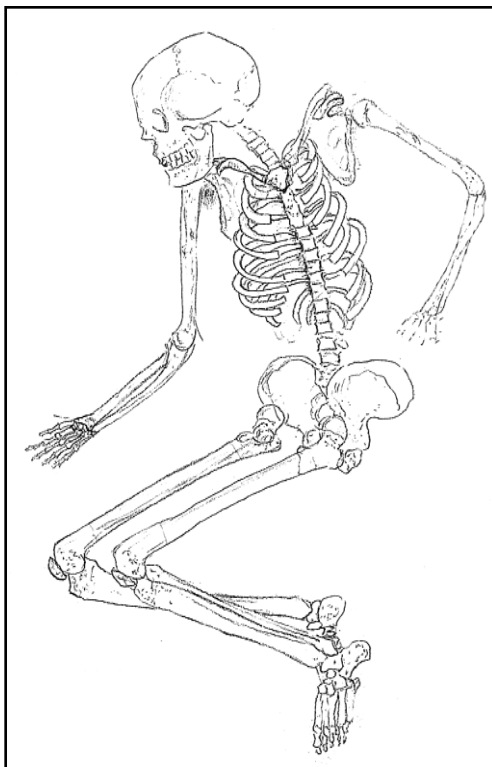
- La tibia izquierda del individuo 4 se superpone al tobillo derecho del individuo 6
- La extremidad superior izquierda del individuo 4 se dispone sobre el cuello y cintura escapular derecha del sujeto 6

#### *Relación de posterioridad con el individuo 8*

- La mano derecha del individuo 8 se dispondría bajo la extremidad superior izquierda del individuo 6 en base a las esquirlas conservadas del antebrazo del primero y de su orientación

### **POSICIÓN**

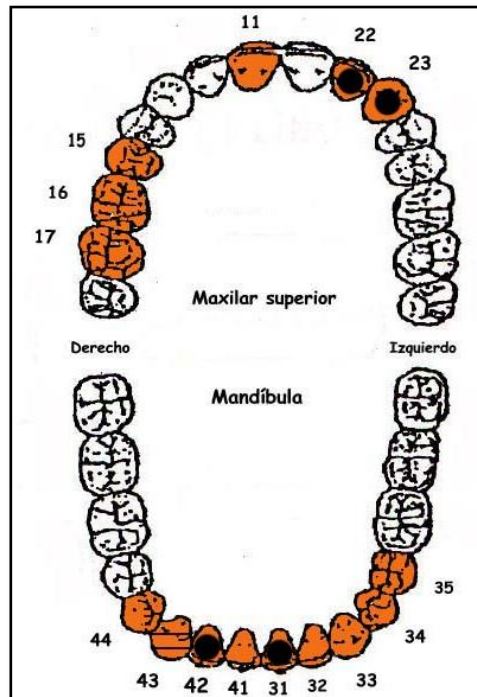
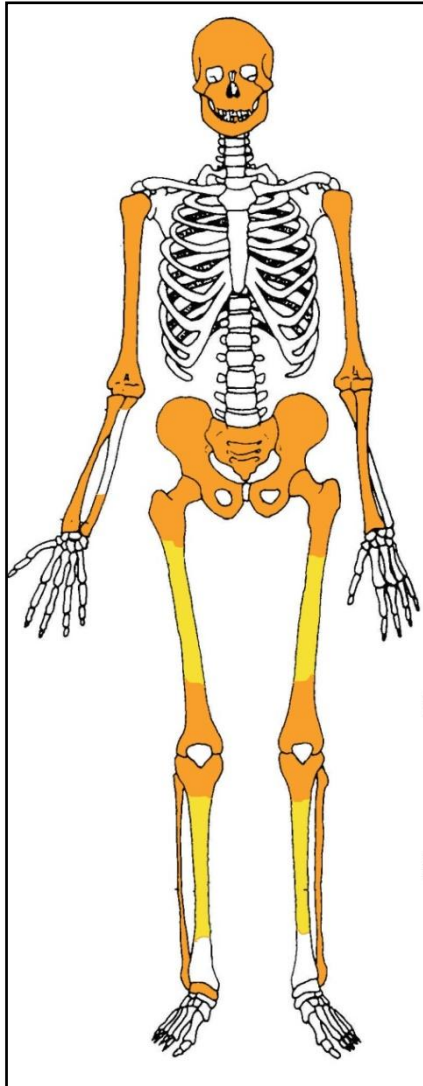
- Cuerpo situado en la zona central del grupo del extremo sudoccidental y dispuesto de forma perpendicular al eje mayor de la fosa
- Orientación de 290°
- Posición general de decúbito supino en la zona del tronco, con inclinación parcial sobre el lado izquierdo de la extremidad inferior
- La extremidad superior izquierda muestra una abducción del húmero de 25° y la completa extensión del antebrazo, de modo que la mano se dispondría a unos centímetros de la cadera del mismo lado
- La extremidad superior derecha presenta una abducción de 30°, con rotación medial del húmero de 90° y antebrazo en flexión de 90°
- La extremidad inferior izquierda muestra una rotación lateral de 90° y presenta una flexión de la pierna de 90°, situándose bajo la extremidad inferior derecha
- La extremidad inferior derecha presenta una rotación medial de 90° y la semiflexión de la pierna de 120°, con el pie bajo el tobillo izquierdo del individuo 4 y el tronco del individuo 2



Inferencia de la posición (puramente especulativa en la extremidad superior izquierda). Restos detectados (en tonos amarillos las zonas íntegras, en naranja las zonas pulverizadas y en blanco las evidencias enterradas o ausentes)

## CONSERVACIÓN

- Fragmentación de la bóveda craneal
- Fragmentación de las zonas diafisarias de los huesos mayores del esqueleto apendicular superior
- Fragmentación de todas las zonas esponjosas
- Pérdida completa de sustancia de tdpd el tronco, con la excepción del sacro (fragmentado)
- Pérdida completa de manos y pies por pulverización de los mismos



A la izquierda restos detectados (en tonos amarillos las zonas íntegras, en naranja las zonas pulverizadas y en blanco las pérdidas de sustancia). A la derecha ficha dental, con las piezas conservadas en naranja, puntos negros para indicar caries, rayado para señalar hipoplasia y números junto al hueco de piezas para designar pérdidas en vida.

## SEXO

Diagnóstico: MASCULINO

## Cráneo

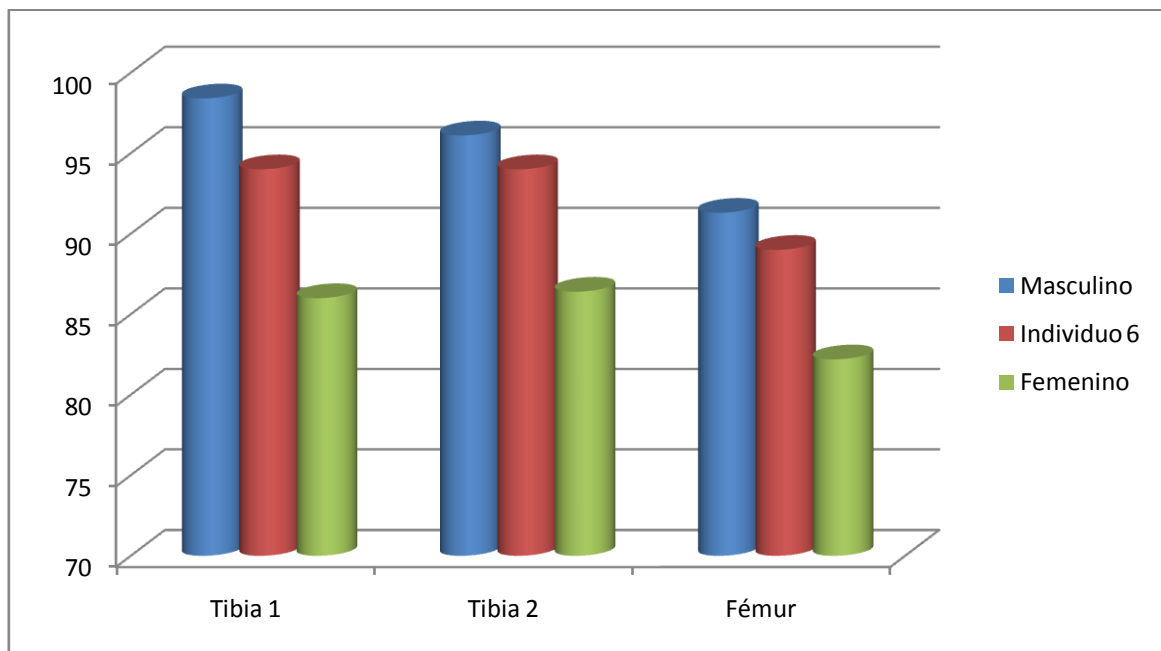
- Relieves nucal moderadamente resaltados (grado 4 según los esquemas de Buikstra y Ubelaker 1994).



Vista de la escama occipital

### Otros

- Los referentes métricos escasos apuntan a un sujeto masculino, así como el modelado del esqueleto poscraneal



Hueso	Tibia 1-HTC	Tibia 2-TYC	Fémur
-------	-------------	-------------	-------

Referencia	Isçan 1984 (en Isçan 1990)	Isçan 1984 (en Isçan 1990)	Isçan 1984 (en Isçan 1990)
------------	----------------------------	----------------------------	----------------------------

## EDAD

Diagnóstico: Adulto

Se ha producido la completa unión entre centros primarios y secundarios-terciarios, sin evidencias visibles de zonas metafisiarias, con lo que cabe hablar de un adulto de edad inespecífica

## TALLA

Entre 160 y 165 centímetros

	Fémur	Tibia
Manouvrier	Sobre 163-164	Sobre 160-161
Trotter y Glesser	Sobre 164	Entre 164-165

## VALORES MÉTRICOS POSCRANEALES

Hueso	Longitud	Mx proximal	Mx distal	Circunferencia	D.ap.sup	D.tr.sup	D.ap.d	D.tr.d
Cúbito der	-	-	-	55	-	-	-	-
Fémur der	430	-	-	87,5	25,53	33,14	27,32	26,29
Fémur izq	-	-	-	89	26,31	30,34	29,39	26,84
Tibia der	340	-	-	-	-	-	-	-
Tibia izq	-	-	-	94	37,10	21,73	-	-

## LESIONES EN VIDA

### Lesiones dentarias

#### *Episodio crítico-hipoplasia del esmalte*

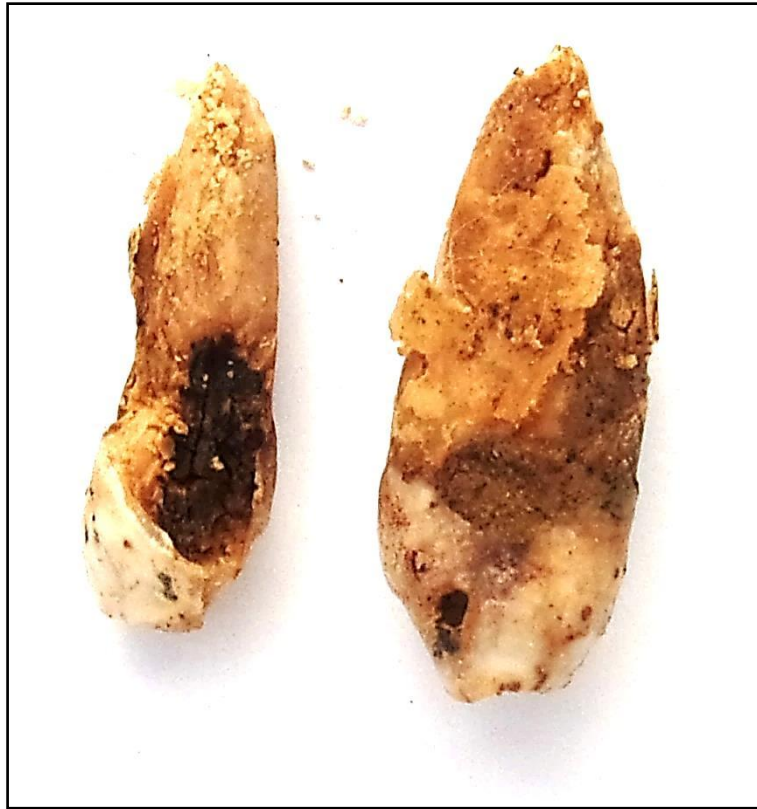- Surcos hipoplásicos en la pieza 43

#### *Caries*

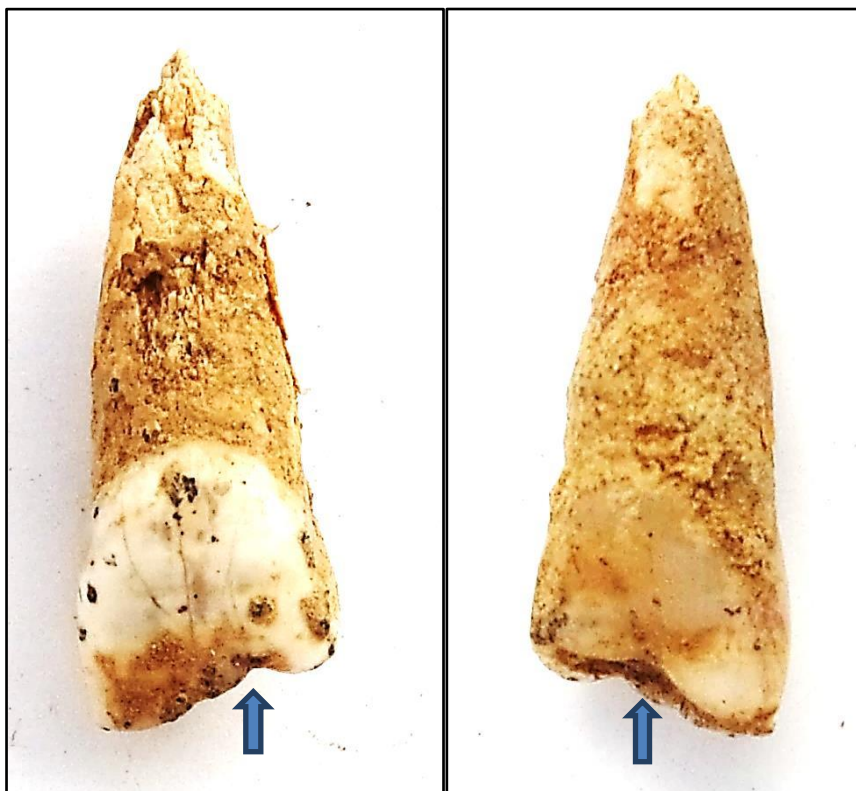
- Caries en las piezas 22,23, 31 y 42

#### *Desgaste*

- Desgaste-muesca en el borde incisal de la pieza 11, que podrían hablarnos de un posible fumador



Caries



Muestras en el incisivo central superior derecho en vista labial y lingual en relación a un posible fumador en pipa o con boquilla



## OBJETOS ASOCIADOS


- Calzado-suelas de color rojo muy deterioradas
- Encendedor
- Tres botones de la zona central del tórax próximos al esternón, uno de 12,30 mm de diámetro y dos de 10,10 mm de diámetro, los tres de doble perforación central



Encendedor por las dos caras



Hebilla asociada a la parte posterior del coxal derecho



Restos del calzado-suelas



Botones

**INVENTARIO DE MATERIALES**

<b>Nº inventario</b>	<b>Contenido</b>
1	Cráneo
2	Extremidad superior derecha
3	Extremidad superior izquierda
4	Extremidad inferior derecha
5	Extremidad inferior izquierda
6	Encendedor
7	Calzado
8	Botón+hebilla

**INDIVIDUO Nº 7**


**FASES DE CONTROL DEL MATERIAL ÓSEO**

INDIVIDUO	EXCAVADO	EXHUMADO Y PRECINTADO	COMIENZO ESTUDIO	FIN DE ESTUDIO Y PRECINTADO	MUESTRA
7	06-10-2015	07-10-2015	23-11-2015	01-12-2015	01-12-2015



1. Desprecinto del primer depósito. 2.Colocación para el estudio. 3.Almacenamiento definitivo con muestra ósea para adn

## RELACIONES FÍSICAS CON OTROS SUJETOS



Zona 1

### *Relación de posterioridad con el individuo 9*

- La mano y muñeca derechas del individuo 7 se situarían sobre la extremidad superior derecha y coxal del mismo lado del sujeto 9

### *Relación de anterioridad con el individuo 8*

- La extremidad superior izquierda del individuo 8 se dispone sobre el fémur izquierdo del sujeto 7
- El cráneo del individuo 8 se sitúa de forma parcial sobre la rodilla izquierda del sujeto 7

### *Relación de anterioridad con el individuo 10*

- La cintura pélvica del individuo 10 se sitúa sobre los pies del individuo 7

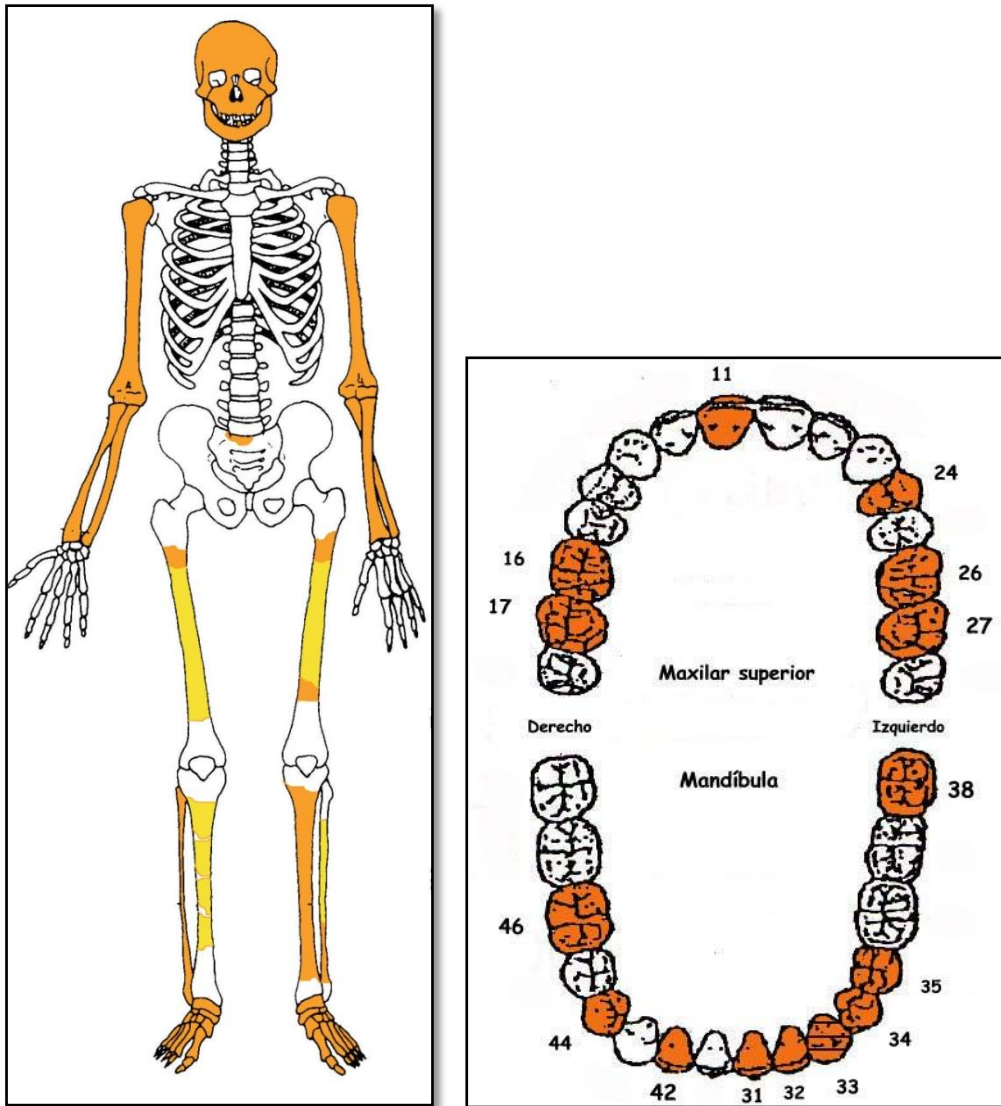
## POSICIÓN

- Se sitúa en el tercio central del grupo, con alineación perpendicular al eje mayor de la fosa y el cráneo orientado hacia la tapia
- Orientación de 96°
- No existen diferencias de cota significativas entre las diversas zona anatómicas, si bien el cráneo se hallaría ligeramente sobreelevado en relación al buzamiento de la pared de la fosa
- Posición general de decúbito supino
- La extremidad superior derecha se hallaría completamente extendida, con una abducción de unos 30° en relación al tórax

- La extremidad superior izquierda muestra una abducción del húmero de 20° y la hiperflexión del antebrazo, casi en paralelo al húmero, de modo que la mano se ubicaría junto al mentón
- La extremidad inferior muestra una rotación de los dos lados hacia la izquierda, con ángulo de flexión de las rodillas apuntando hacia este lado. Ambas piernas muestran una semiflexión de 150°

## **CONSERVACIÓN**

- Fragmentación de las zonas diafisiarias de los huesos mayores del esqueleto apendicular superior
- Fragmentación de la bóveda craneal
- Pérdida completa de las zonas esponjosas de los huesos mayores del esqueleto apendicular inferior
- Pérdida completa de manos
- Pérdida completa de los elementos de la zona torácica, costillas y vértebras
- Pérdida completa de elementos pélvicos
- Pérdida completa de escápulas y clavículas



A la izquierda restos detectados (en tonos amarillos las zonas íntegras, en naranja las zonas pulverizadas y en blanco las pérdidas de sustancia). A la derecha ficha dental, con las piezas conservadas en naranja, puntos negros para indicar caries, rayado para señalar hipoplasia y números junto al hueco de piezas para designar pérdidas en vida.

## SEXO

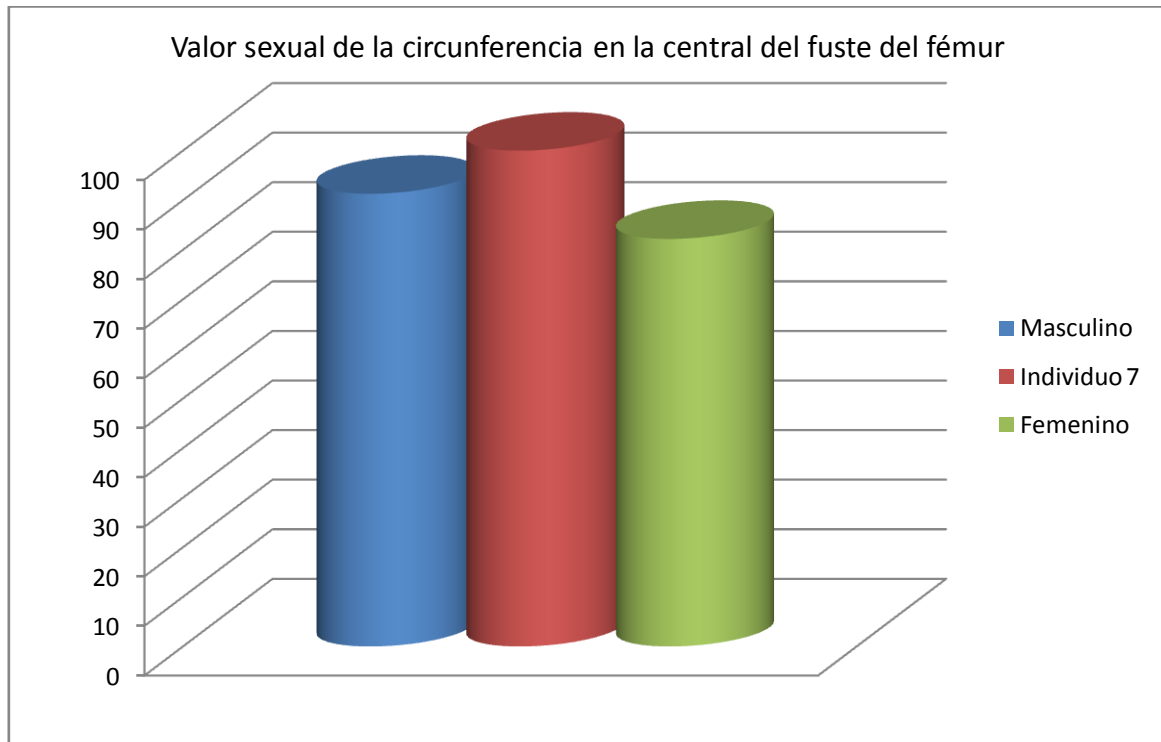
Diagnóstico: MASCULINO

## Cráneo

- Arco superciliar, frontal huidizo y glabella marcados, indicando características masculinas
- Órbitas de bordes redondeadas
- Proceso cigomático robusto, grueso y con marcadas inserciones musculares

## Otros

- La robustez general se corresponde en mayor medida a un sujeto masculino



Hueso	FémurTibia 1- HTC	Tibia 2-TYC	Fémur
Referencia	Isçan 1984 (en Isçan 1990)	Isçan 1984 (en Isçan 1990)	Isçan 1984 (en Isçan 1990)

## EDAD

Diagnóstico: Adulto ¿joven?

La condición fragmentaria de las zonas diafisarias y epifisarias de la extremidad superior permite hablar de un sujeto adulto sin otras especificidades. Por otro lado, el mínimo desgaste dentario podría corresponderse con un sujeto adulto joven, si bien debe tenerse en cuenta que este criterio puede resultar muy variable



Vista oclusal de molares superiores con un desgaste mínimo de las cúspides



## TALLA

Entre 164 y 166 centímetros

	Fémur	Tibia
Manouvrier	Sobre 164-165	Sobre
Trotter y Glesser	Entre 164 y 166	Entre

Sobre el terreno se estimó una talla en torno a 162 centímetros en base a la distancia entre la zona plantar y la coronilla (punto bregma).

## VALORES MÉTRICOS POSCRANEALES

Hueso	Longitud	Mx proximal	Mx distal	Circunferencia	D.ap.sup	D.tr.sup	D.ap.d	D.tr.d
Fémur der	440	-	-	104	-	-	-	-
Fémur izq	430	-	-	100	-	-	-	-

## RASGOS MORFOLÓGICOS

### Rasgos epigenéticos

- Pieza 11 (incisivo central superior derecho permanente con morfología de pala en la zona lingual)



Pieza 11 con morfología de pala

## EPISODIOS VIOLENTOS Y LESIONES *PERIMORTEM*

### Roturas *perimortem*

- Posible rotura *perimortem* en el antebrazo derecho en la zona del codo, si bien el deterioro impide cualquier seguridad

## LESIONES EN VIDA

### Proceso anémico

- *Cribra orbitali* grado b de Knipp

### Lesiones dentarias

#### *Cálculo*

- Piezas 46 y 17

#### *Episodio crítico-hipoplasia del esmalte*

- Hipoplasia en el 33



Cribosidad del techo de la órbita (izquierda) e hipoplasia del esmalte (surcos)

## OBJETOS ASOCIADOS

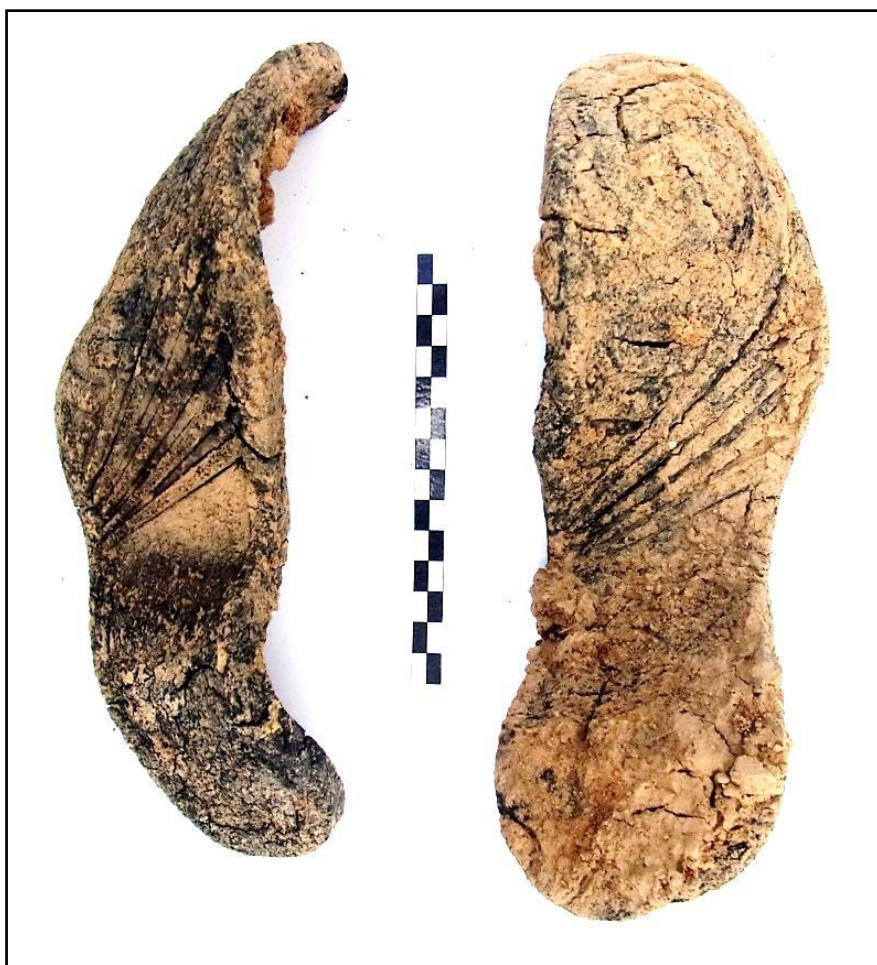- Calzado-suela de 25 cm de longitud (deformada), que podría alcanzar los 27-28
- Hebilla
- Moneda asociada al entorno del sujeto



Hebilla



Moneda. Anverso y reverso



Calzado en vista externa

## INVENTARIO DE MATERIALES

Nº inventario	Contenido
1	Cráneo
2	Extremidad superior derecha
3	Extremidad superior izquierda
4	Extremidad inferior derecha
5	Extremidad inferior izquierda
6	Calzado
7	Hebilla
8	Moneda

**INDIVIDUO Nº 8**

**FASES DE CONTROL DEL MATERIAL ÓSEO**

INDIVIDUO	EXCAVADO	EXHUMADO Y PRECINTADO	COMIENZO ESTUDIO	FIN DE ESTUDIO Y PRECINTADO	MUESTRA
8	06-10-2015	07-10-2015	22-11-2015	01-12-2015	01-12-2015



1. Desprecinto del primer depósito. 2.Colocación para el estudio. 3.Almacenamiento definitivo con muestra ósea para adn

**RELACIONES FÍSICAS CON OTROS SUJETOS**

*Relaciones de posterioridad*

Relación de posterioridad con el individuo 7

- La extremidad superior izquierda del individuo 8 se dispone sobre el fémur izquierdo del sujeto 7
- El cráneo del individuo 8 se sitúa de forma parcial sobre la rodilla izquierda del sujeto 7


*Relaciones de anterioridad*

Relación de anterioridad con el individuo 6

- La mano derecha del individuo 8 se dispondría bajo la extremidad superior izquierda del individuo 6 en base a las esquirlas conservadas del antebrazo del primero y de su orientación

Relación de anterioridad con el individuo 10

- La rodilla izquierda del individuo 10 se dispone sobre el cráneo del sujeto 8



Zona 1

## POSICIÓN

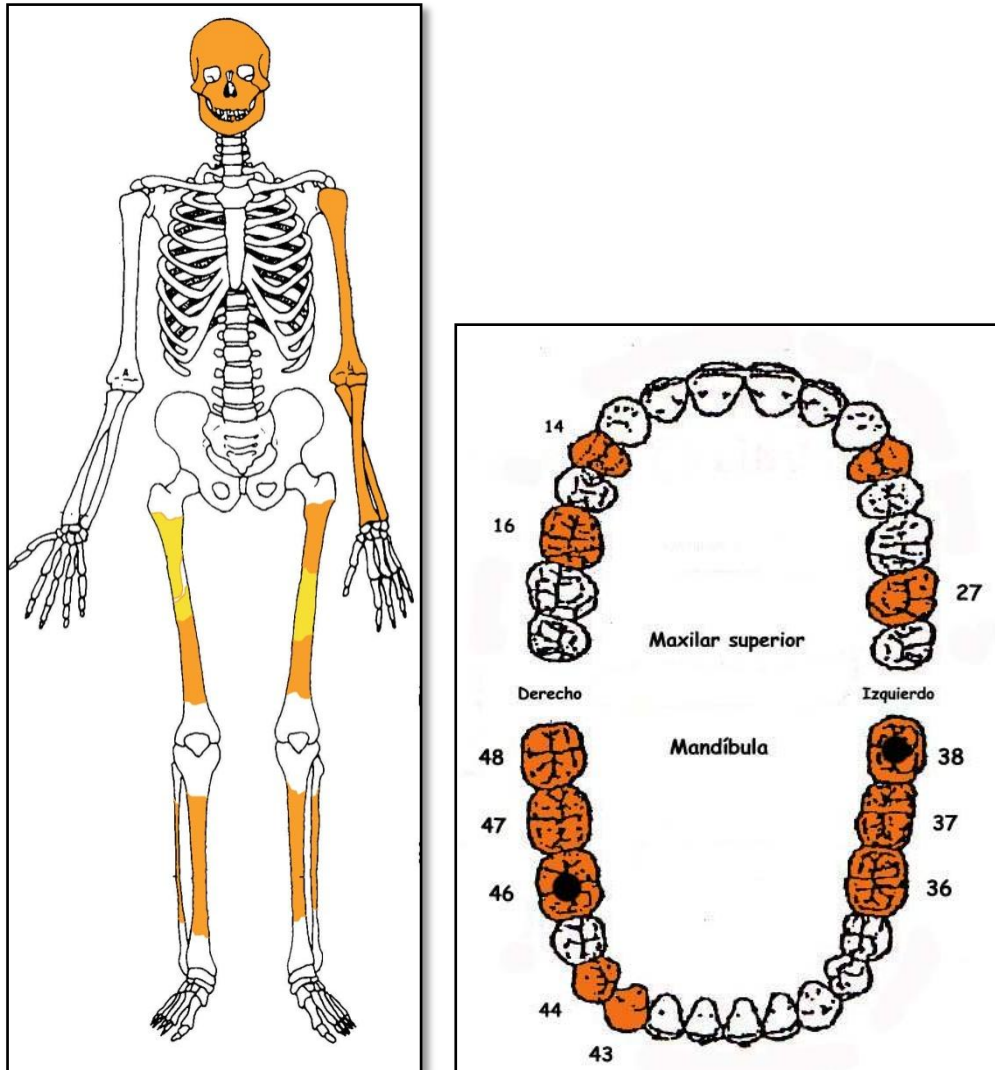
- Se localiza en el tercio central del grupo 1, con alineación en perpendicular al eje mayor de la fosa y los pies apuntando a la tapia
- Orientación de 284°
- Combinación entre el decúbito supino (tronco) y decúbito lateral derecho (extremidad inferior)
- Cráneo apoyado sobre su lado derecho
- Extremidad superior izquierda con abducción del húmero de 45° y flexión del antebrazo de 30° y mano junto al rostro
- Extremidad superior derecha reducida a mínimos fragmentos pero que permiten ubicar y orientar sus diversos componentes. Se encontraría completamente extendida y con una mínima abducción por debajo de los 10°, de modo que la mano se ubicaría junto a la cadera del mismo lado.
- La extremidad inferior muestra una rotación bilateral de los fémures de 90°, con el derecho hacia la zona lateral y el izquierdo hacia la medial. En ambos casos las piernas aparecen flexionadas en un ángulo próximo a los 90°, si bien debemos basarnos para su ubicación y orientación en esquirlas y en la presencia del calzado, cuya posición aporta los indicios más relevantes para corroborar las referencias de la extremidad.

Al igual que el individuo 6 el grado de flexión de la extremidad inferior sugiere una acomodación a los límites impuestos por la fosa (presencia de la tapia)

## CONSERVACIÓN

- Pérdida completa de los elementos de la zona torácica, costillas y vértebras
- Pérdida completa de la zona pélvica
- Pérdida completa de la extremidad superior derecha

- Pérdida completa de manos y pies
- Pérdida completa de las zonas esponjosas, salvo en la extremidad superior izquierda, reducidas a una condición fragmentaria
- Fragmentación de las zonas diafisarias de los huesos mayores del esqueleto apendicular salvo en porciones de fémures y tibias
- Fragmentación de la bóveda craneal



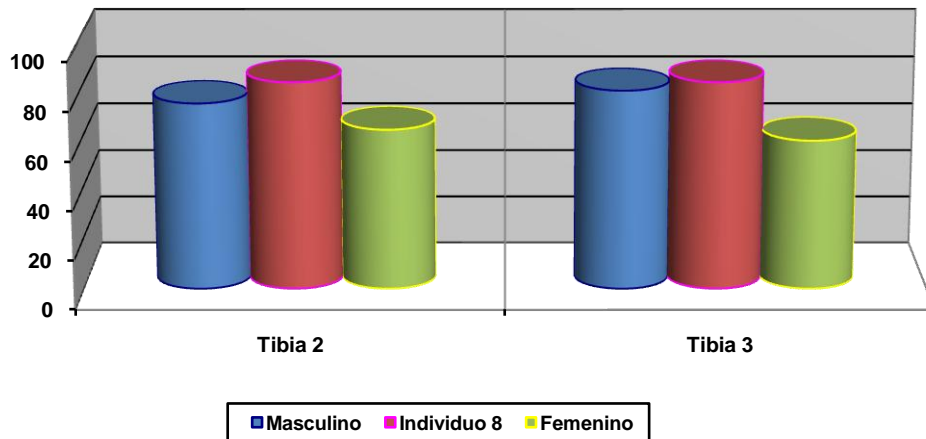
A la izquierda restos detectados (en tonos amarillos las zonas íntegras, en naranja las zonas pulverizadas y en blanco las pérdidas de sustancia). A la derecha ficha dental, con las piezas conservadas en naranja, puntos negros para indicar caries, rayado para señalar hipoplasia y números junto al hueco de piezas para designar pérdidas en vida.

## SEXO

Diagnóstico: MASCULINO ¿?

No se conservan referentes morfológicos por el deterioro extremo del material y los fundamentos diagnósticos se limitan a escasos referentes métricos que no permiten un diagnóstico seguro.

**Valor sexual de la circunferencia de tibia (centro diáfisis) y peroné (en mm)**



Hueso	Tibia 2	Tibia 3
Referencia	Singh et al 1975 (media)	Singh et al 1975 (P.D.)

**EDAD**

Diagnóstico: Adulto

Las escasas evidencias epifisarias disponibles certifican una condición adulta sin más concreciones diagnósticas. La ausencia de desgaste en un tercer molar no se considera un criterio seguro dada la variabilidad en al erupción de esta pieza dentaria.



Tercer molar inferior con total ausencia de desgaste



## TALLA

Entre 157 y 158 centímetros (Trotter y Glesser)

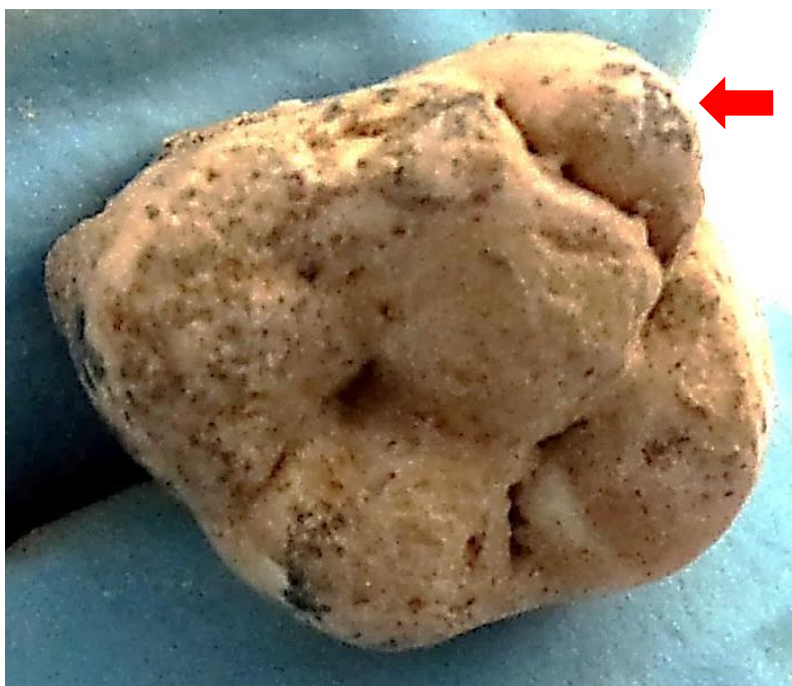## VALORES MÉTRICOS POSCRANEALES

Hueso	Longitud	Mx proximal	Mx distal	Circunferencia	D.ap.sup	D.tr.sup	D.ap.d	D.tr.d
Tibia der	310	-	-	82	-	-	-	-
Tibia izq	315	-	-	-	-	-	-	-

## RASGOS MORFOLÓGICOS

### Rasgos epigenéticos

- Tubérculo de *Carabelli* en la pieza 16



Pieza 16 con tubérculo de Carabelli

## LESIONES EN VIDA

### Lesiones dentarias

#### Caries

- Caries de fisura en las piezas 38 y 46,



Caries oclusal

### OBJETOS ASOCIADOS

- ☐ Calzado-suelas de botas de unos 27 cm de longitud




Calzado

## INVENTARIO DE MATERIALES

Nº inventario	Contenido
1	Cráneo
2	Extremidad superior izquierda
3	Extremidad inferior derecha
4	Extremidad inferior izquierda
5	Calzado

**INDIVIDUO Nº 9**



Delimitación del individuo 9 en el proceso de excavación (resaltada la extremidad inferior en tonos anaranjados y el contorno superior)

**FASES DE CONTROL DEL MATERIAL ÓSEO**

INDIVIDUO	EXCAVADO	EXHUMADO Y PRECINTADO	COMIENZO ESTUDIO	FIN DE ESTUDIO Y PRECINTADO	MUESTRA
9	07-10-2015	08-10-2015	20-11-2015	01-12-2015	01-12-2015



## RELACIONES FÍSICAS CON OTROS SUJETOS

Este sujeto muestra en exclusiva relaciones físicas de anterioridad.

### Relación de anterioridad con el individuo 3


- El lado derecho del tronco del sujeto 3 se dispone sobre el lado izquierdo del tronco y extremidad superior izquierda del individuo 9
- La tibia izquierda del individuo 3 se dispone sobre la rodilla izquierda del sujeto 9

### Relación de anterioridad con el individuo 7

- La mano y muñeca derechas del individuo 7 se situarían sobre la extremidad superior derecha y coxal del mismo lado del sujeto 9

### Relación de anterioridad con el individuo 10

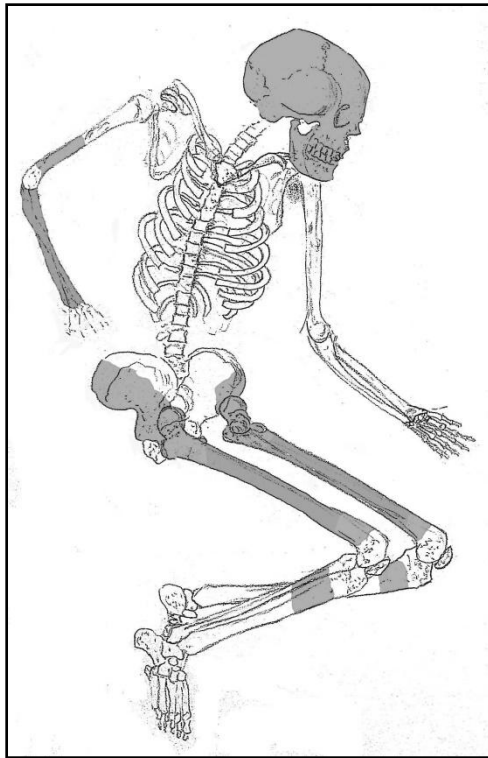
- La extremidad superior izquierda del individuo 10 se superpondría sobre el hombro y quizás cráneo del individuo 9, en base a las esquirlas conservada del antebrazo del primero



Zona 1

## POSICIÓN

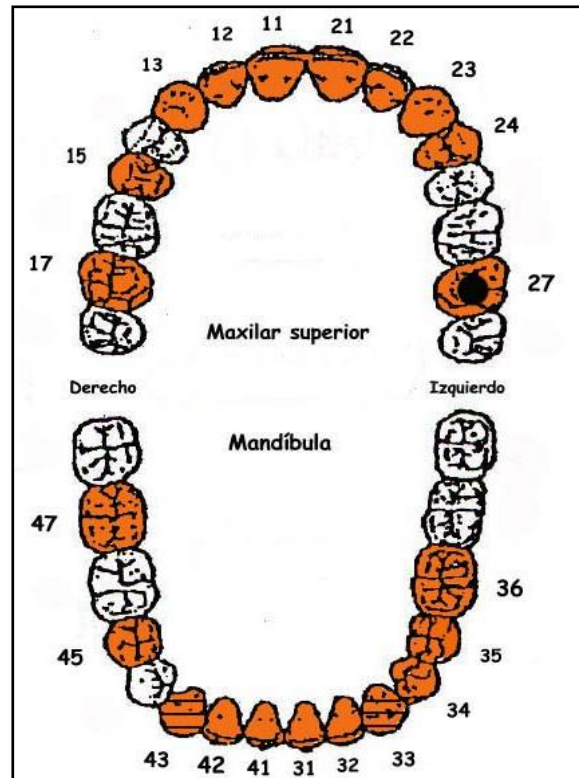
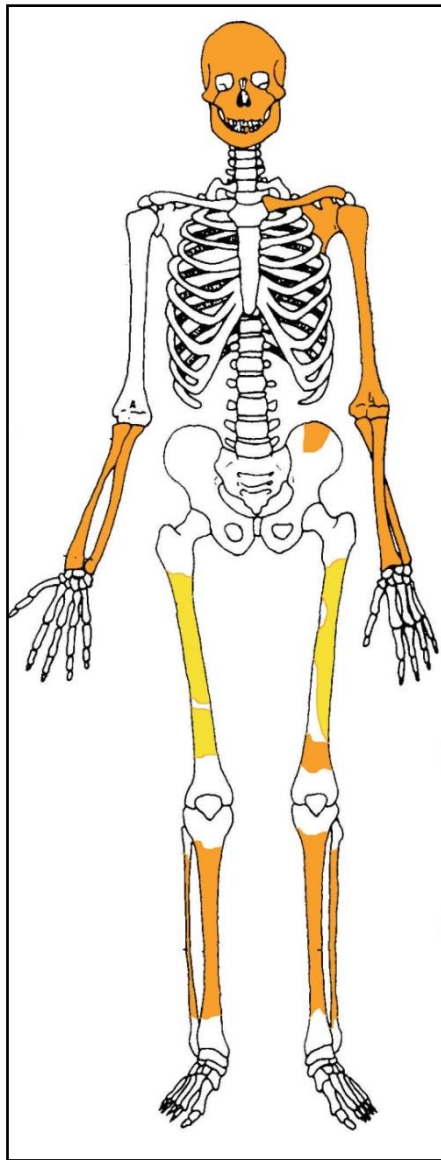
- Se ubica en el extremo noreste del grupo y se dispone de forma perpendicular al eje mayor de la fosa, con los pies apuntando a la tapia
- Orientación de 284°
- Posición general de decúbito supino (tronco) y decúbito lateral izquierdo (extremidad inferior), con el macizo facial orientado al mismo lado
- La extremidad superior izquierda muestra una abducción del húmero de 90° y la flexión del antebrazo de 30°, con supinación del mismo mano situada por delante de frontal y apoyada sobre el dorso
- La extremidad superior derecha se conserva en forma de esquirlas, cuya orientación nos permite inferir que habría de hallarse completamente extendida junto al hemitórax del mismo lado, con una leve abducción de menos de 10°
- La extremidad inferior muestra un decúbito lateral izquierdo, con los fémures en flexión de 40° y de las piernas de 60°. La flexión de la extremidad inferior se explicaría por la falta de espacio debido a la proximidad de la tapia del cementerio como frontera



Inferencia de la posición y conservación, con restos detectados (en tonos amarillos las zonas íntegras, en naranja las zonas pulverizadas y en blanco las evidencias enterradas o ausentes)

## CONSERVACIÓN

- Pérdida completa de los elementos costales
- Pérdida completa de los elementos vertebrales
- Pérdida del húmero, clavícula y escápula de la extremidad superior derecha
- Pérdida completa de las manos
- Pérdida completa de las zonas esponjosas, salvo en los huesos mayores de la extremidad superior aunque reducidas a una condición fragmentaria
- Pérdida de la pelvis, salvo fragmentos de la pala iliaca izquierda
- Preservación de gran parte de los fustes de los huesos mayores del esqueleto apendicular salvo en porciones de los fémures
- Fragmentación de la bóveda craneal
- Fragmentación extrema de la columna



A la izquierda restos detectados (en tonos amarillos las zonas íntegras, en naranja las zonas pulverizadas y en blanco las pérdidas de sustancia). A la derecha ficha dental, con las piezas conservadas en naranja, puntos negros para indicar caries, rayado para señalar hipoplasia y números junto al hueco de piezas para designar pérdidas en vida.

## SEXO

Diagnóstico: FEMENINO

### Evidencias indirectas

La presencia de peinetas, horquillas y pendientes como objetos asociados constituye una prueba indirecta de una posible identificación femenina.

### Evidencias directas-Cráneo

No presenta protuberancias superciliares marcadas (grado 1) y el frontal es recto, con las eminencias frontales bien señaladas



- Órbitas redondeadas y bordes orbitarios afilados (grado 1), correspondiendo a características femeninas
- Crestas temporales muy poco marcadas
- Plano nuczal con ausencia de relieves marcados, si bien la escama occipital es prominente
- Apófisis mastoides pequeña (grado 1), menos proyectadas al plano inferior que los cóndilos del occipital, con el surco digástrico de escasa profundidad
- Proceso cigomático grácil y de suaves relieves, coincidente con características femeninas
- Mentón mandibular apuntado (grado 1) y gracilidad en la zona conservada de la rama

## EDAD

Diagnóstico: Adulto

La fusión completa de las zonas epifisarias susceptibles de observación nos habla de una edad adulta inespecífica.

## TALLA

Entre 151 y 153 centímetros

	Fémur	Tibia
Manouvrier	Sobre 151-152	Sobre
Trotter y Glesser	Sobre 153	Entre

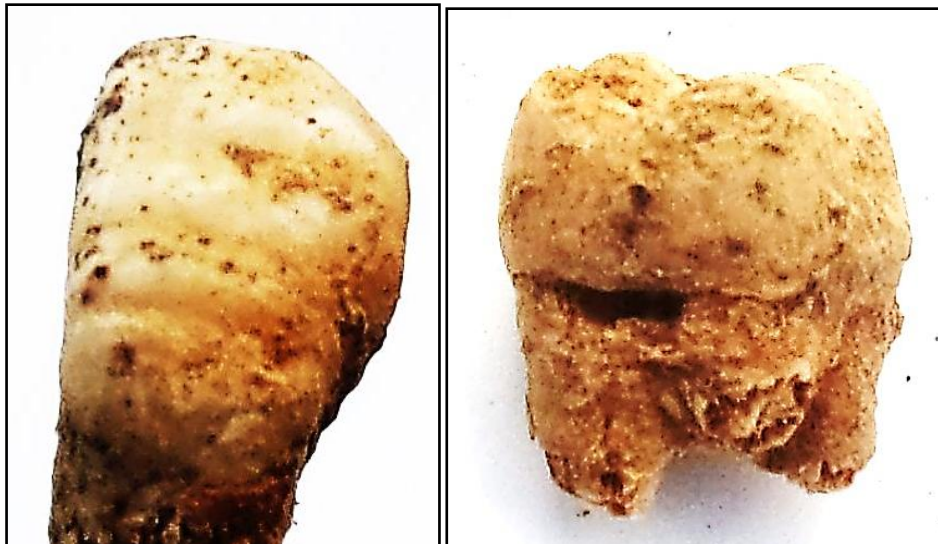
## VALORES MÉTRICOS POSCRANEALES

Hueso	Longitud	Mx proximal	Mx distal	Circunferencia	D.ap.sup	D.tr.sup	D.ap.d	D.tr.d
Fémur der	400	-	-	-	28,24	35,76	-	-
Fémur izq	400	-	-	-	-	-	-	-

## LESIONES EN VIDA

### Dentales

- Caries en la pieza 27
- Hipoplasia en los caninos inferiores
- Cálculo notable en las piezas 31 y 41



Hipoplasia (izquierda) y caries cervical (derecha)

### OBJETOS ASOCIADOS

- Calzado-suelas de 25-26 cm longitud
- Tejido negro
- Horquillas
- Pendientes
- Peinetas
- Anillo de oro



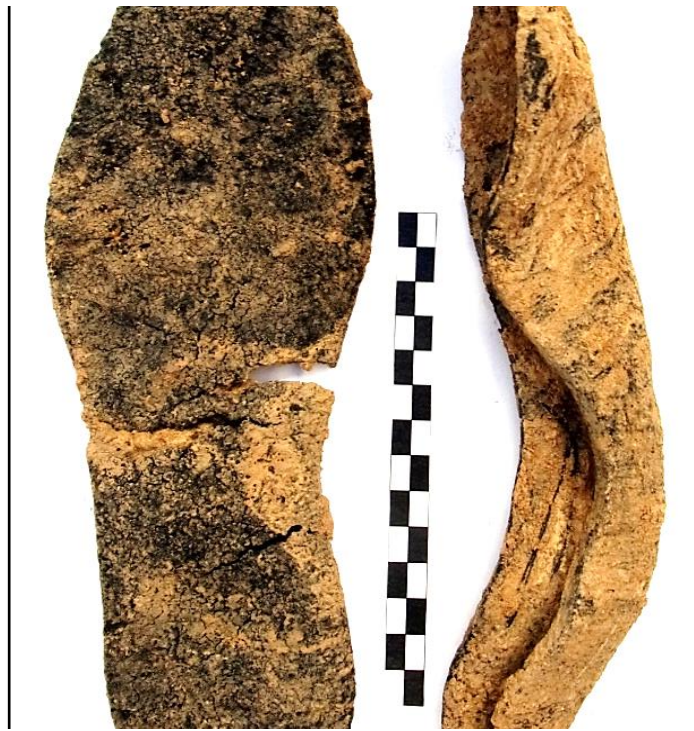Peinetas (desde las dos caras)



Restos metálicos de posibles horquillas recuperados en la zona craneal y pendientes



Tejido de la zona torácica y botonadura



Calzado



Anillo

## INVENTARIO DE MATERIALES

Nº inventario	Contenido
---------------	-----------

1	Cráneo
2	Extremidad superior derecha
3	Extremidad superior izquierda
4	Extremidad inferior derecha
5	Extremidad inferior izquierda
6	Calzado
7	Bolsa de objetos

**INDIVIDUO Nº 10**

**FASES DE CONTROL DEL MATERIAL ÓSEO**

INDIVIDUO	EXCAVADO	EXHUMADO Y PRECINTADO	COMIENZO ESTUDIO	FIN DE ESTUDIO Y PRECINTADO	MUESTRA
10	25-09-2015	28-09-2015	20-11-2015	01-12-2015	01-12-2015



1. Desprecinto del primer depósito. 2. Colocación para el estudio. 3. Almacenamiento definitivo con muestra ósea para adn

**RELACIONES FÍSICAS CON OTROS SUJETOS**

Relaciones de anterioridad

Relación de anterioridad con el individuo 1

- La zona inferior del tórax y la extremidad inferior se sitúan bajo el individuo 1 pero sin contacto anatómico directo

Relación de anterioridad con el individuo 3

- El cráneo del individuo 3 se sitúa sobre el cuello y parte superior del tórax del sujeto 10
- El tronco del individuo 3 se dispone sobre el tronco y pelvis del sujeto 10
- La extremidad inferior del individuo 3 se sitúa sobre la extremidad inferior del individuo 10

*Relaciones de posterioridad*

Relación de posterioridad con el individuo 7


- La cintura pélvica del individuo 10 se sitúa sobre los pies del individuo 7

Relación de posterioridad con el individuo 8

- La rodilla izquierda del individuo 10 se dispone sobre el cráneo del sujeto 8

Relación de posterioridad con el individuo 9

- La extremidad superior izquierda del individuo 10 se superpondría sobre el hombro y quizás cráneo del individuo 9, en base a las esquirlas conservada del antebrazo del primero



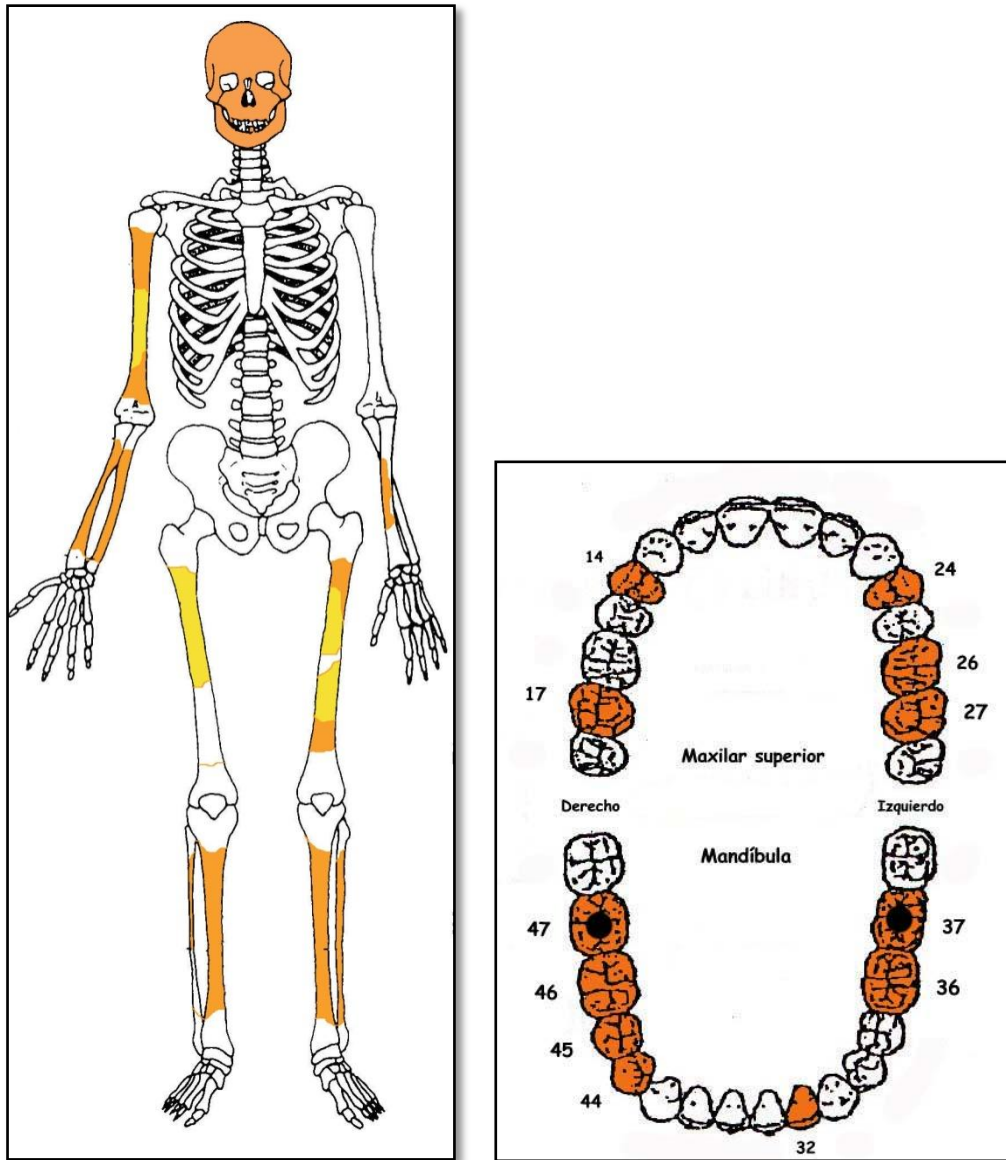
Zona 1

## POSICIÓN

- Se ubica en la zona noroeste del grupo, alineado de forma paralela al eje mayor de la fosa. Junto a los individuos 1 y 2 representan los últimos depósitos
- Orientación de  $184^{\circ}$
- Posición general de decúbito supino (tronco) y decúbito lateral izquierdo (extremidad inferior)
- La extremidad superior derecha muestra al húmero en abducción de  $20^{\circ}$  y al antebrazo en semiflexión de  $120^{\circ}$ , con pronación del mismo y la mano apoyada sobre su palma junto a la pala iliaca del mismo lado
- Las escasas evidencias conservadas de la extremidad superior izquierda en forma de esquirlas nos llevan a pensar que debería encontrarse extendida, con abducción de unos  $80^{\circ}$
- La extremidad inferior muestra una rotación de ambos fémures de  $90^{\circ}$ , en sentido medial el derecho y lateral el izquierdo, éste último con una aducción de  $10^{\circ}$ . Las tibias y perones se disponen en semiflexión de unos  $100^{\circ}$

## CONSERVACIÓN

- Pérdida completa de los elementos de la zona torácica, costillas y vértebras
- Pérdida completa de la zona pélvica
- Pérdida completa del húmero de la extremidad superior izquierda y de clavícula y escápula de ambos lados
- Pérdida completa de las zonas esponjosas del esqueleto apendicular
- Pérdida completa de manos y pies
- Fragmentación de las zonas diafisarias de los huesos mayores del esqueleto apendicular salvo en porciones de fémures y tibias
- Fragmentación de la bóveda craneal



A la izquierda restos detectados (en tonos amarillos las zonas íntegras, en naranja las zonas pulverizadas y en blanco las pérdidas de sustancia). A la derecha ficha dental, con las piezas conservadas en naranja, puntos negros para indicar caries, rayado para señalar hipoplasia y números junto al hueco de piezas para designar pérdidas en vida.

## SEXO

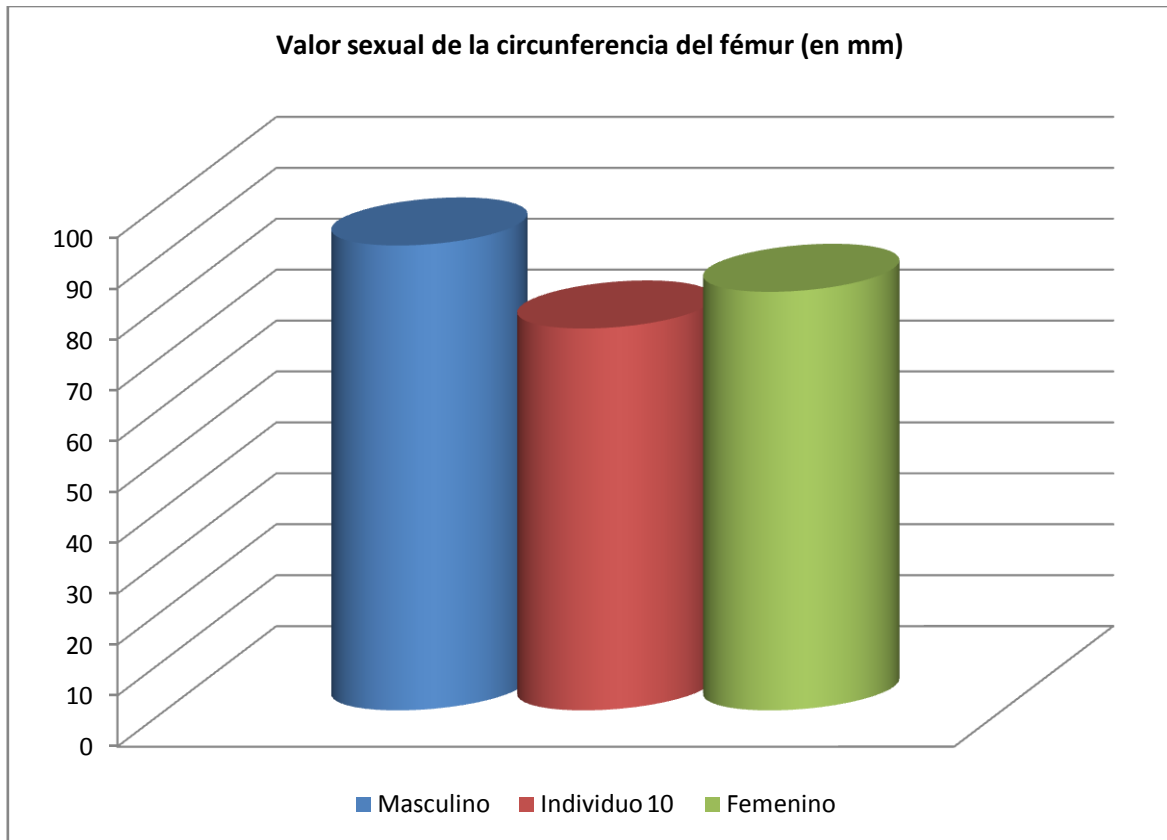
Diagnóstico: FEMENINO ¿?

## Cráneo

○ Los huesos craneales aparecen casi pulverizados. Las escasas evidencias se corresponden a una morfología predominantemente grácil, de relieves suaves a nivel del frontal y hueso malar. Líneas temporales igualmente poco marcadas o casi inexistentes, que se vinculan al sexo femenino. El frontal se conserva incompleto, si bien insinúa una proyección huidiza, más habitual en el hombre. No existen relieves nucales marcados.

## Otros-referentes métricos





Hueso	Fémur
Referencia	Isçan 1984 (en Isçan 1990)



Evidencias craneales conservadas

## EDAD

Diagnóstico: ADULTO JOVEN

### Unión de las epífisis

Se constata la completa unión de epífisis y diáfisis en las evidencias conservadas de los huesos largos de las extremidades.

### Desgaste dentario

- Desgaste dentario muy escaso y M3 fuera, lo que define a un adulto joven



Vista oclusal de parte de la dentición posterior, con desgaste mínimo

## TALLA

Entre 156 y 158 centímetros

	Fémur	Tibia
Manouvrier	Sobre 156	Sobre
Trotter y Glesser	Sobre 158	Entre

## VALORES MÉTRICOS POSCRANEALES

Hueso	Longitud	Mx proximal	Mx distal	Circunferencia	D.ap.sup	D.tr.sup	D.ap.d	D.tr.d
Húmero der	-	-	-	53	-	-	-	-
Fémur der	420	-	-	75	23,42	29,46	-	-
Fémur izq	420	-	-	-	-	-	-	-

## RASGOS MORFOLÓGICOS

### Rasgos epigenéticos


- Cúspide mesiolabial en la pieza 36

## LESIONES EN VIDA

## Lesiones dentarias

### *Caries*

- ☐ Caries en las piezas 37 y quizás 47



Caries oclusal

## OBJETOS ASOCIADOS

- Calzado-botas de 250-260 mm de longitud



Calzado



## INVENTARIO DE MATERIALES

Nº inventario	Contenido
1	Cráneo
2	Extremidad superior derecha
3	Extremidad inferior izquierda
4	Extremidad inferior derecha
5	Calzado derecho
6	Calzado izquierdo

**INDIVIDUO Nº 26**


**FASES DE CONTROL DEL MATERIAL ÓSEO**

INDIVIDUO	EXCAVADO	EXHUMADO Y PRECINTADO	COMIENZO ESTUDIO	FIN DE ESTUDIO Y PRECINTADO	MUESTRA
26	25-09-2015	05-10-2015	24-11-2015	01-12-2015	01-12-2015



1. Desprecinto del primer depósito. 2. Colocación para el estudio. 3. Almacenamiento definitivo con muestra ósea para adn

## RELACIONES FÍSICAS CON OTROS SUJETOS



Zona 1

### *Relaciones de anterioridad*

#### Relación de anterioridad con el individuo 2

- El codo izquierdo del individuo 2 se sitúa sobre el tobillo derecho del sujeto 26
- El pie derecho del individuo 26 se hallaría bajo el hemitórax izquierdo del sujeto 2, muy dañado de forma póstuma

### *Relaciones de posterioridad*

#### Relación de posterioridad con el individuo 4

- La extremidad superior izquierda del individuo 26 se sitúa sobre la extremidad superior derecha y hemitórax de este lado del sujeto 4

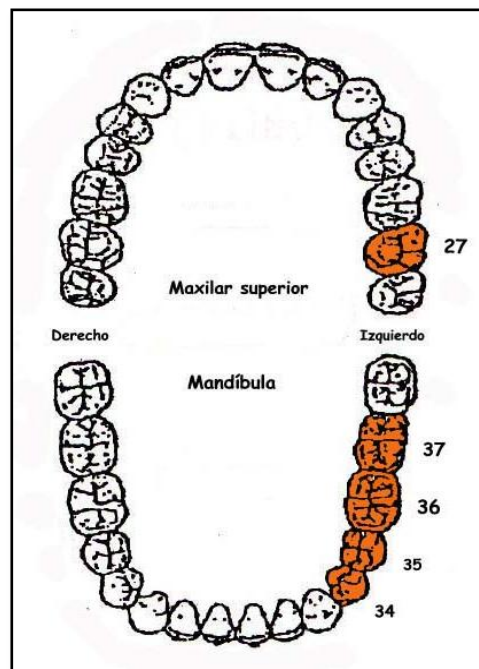
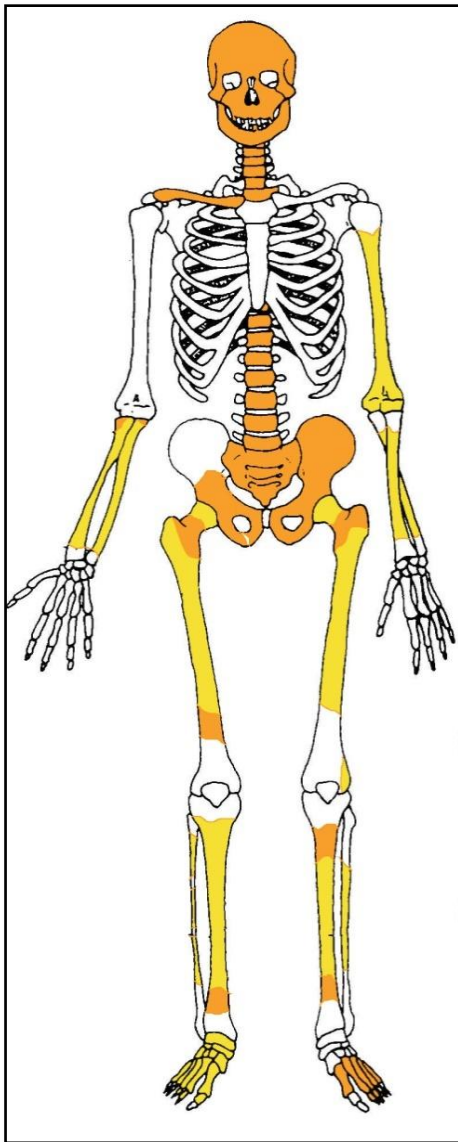
## POSICIÓN

- Se ubica en el extremo sudoccidental del grupo y de la fosa, con alineación en perpendicular al eje mayor de la fosa
- Orientación de 290°
- Cráneo orientado al noroeste y apoyado sobre su lado izquierdo y pies hacia la tapia
- Marcado buzamiento del cuerpo, con el cráneo situado en la cota más alta y buzamiento progresivo hacia la cintura pélvica
- Posición combinada entre decúbito supino (tronco) y decúbito lateral izquierdo (extremidad inferior)

- La extremidad superior izquierda presenta al húmero alineado junto al tórax y la flexión del antebrazo de 30°, con supinación del mismo y apoyo de la mano sobre su dorso
- La extremidad superior derecha presenta la abducción del húmero de unos 25° y la flexión de antebrazo de 60°, en pronación y cruzado sobre el tronco y con la mano apoyado sobre la zona palmar encima de la parte inferior del hemitórax izquierdo
- La extremidad inferior izquierda aparece en rotación lateral de 90° y semiflexión de la pierna de unos 150°
- La extremidad inferior derecha se superpone a la izquierda en la zona de la rodilla y aparece en flexión-aducción del fémur de 40° y de la pierna de 90°

## CONSERVACIÓN

- Pérdida completa de los elementos costales
- Pérdida del húmero de la extremidad superior derecha
- Pérdida completa de las manos
- Pérdida completa de las zonas esponjosas, salvo las zonas proximales del antebrazo izquierdo y del extremo distal del húmero derecho
- Preservación de gran parte de los fustes de los huesos mayores del esqueleto apendicular salvo en porciones de fémures y tibias
- Fragmentación de la bóveda craneal
- Fragmentación extrema de la columna
- Fragmentación de la zona pélvica



A la izquierda conservación esquelética, con las partes conservadas en color, indicando el amarillo las zonas íntegras y el naranja las fragmentadas. A la derecha ficha dental, con las piezas conservadas en naranja, puntos negros para indicar caries, rayado para señalar hipoplasia y números junto al hueco de piezas para designar pérdidas en vida.

## SEXO

Diagnóstico: FEMENINO

### Cráneo

- Plano nucal con ausencia de relieves marcados, compatible con el sexo femenino

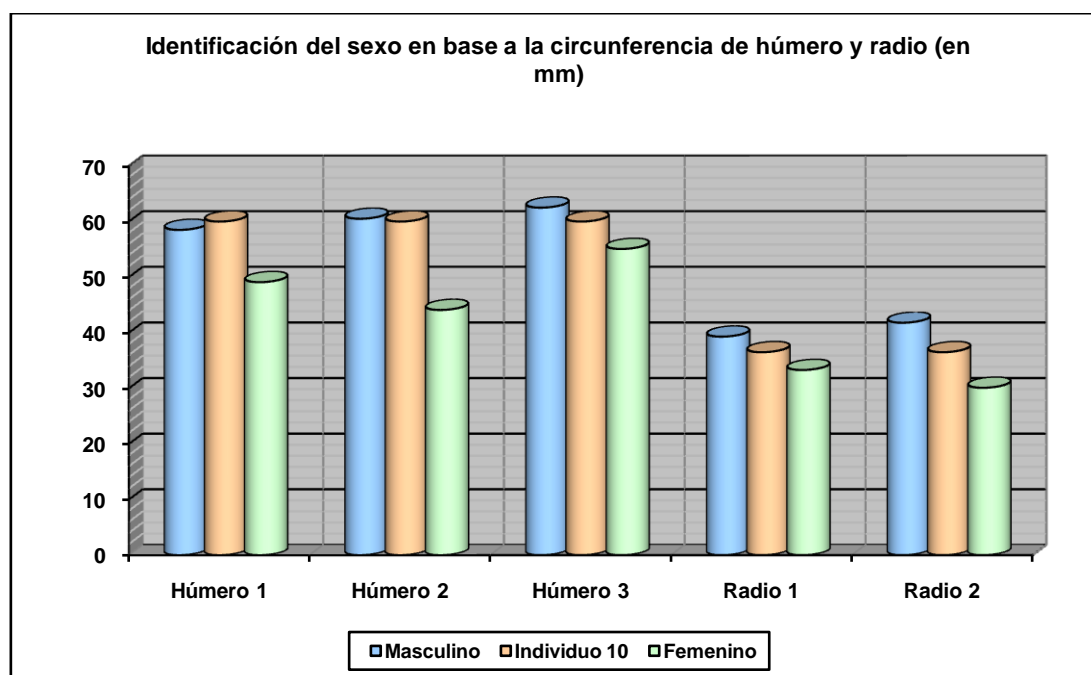
### Fundamentos pélvicos

- Escotadura ciática mayor femenino grado 2 según los esquemas de Buikstra y Ubelaker (1994)

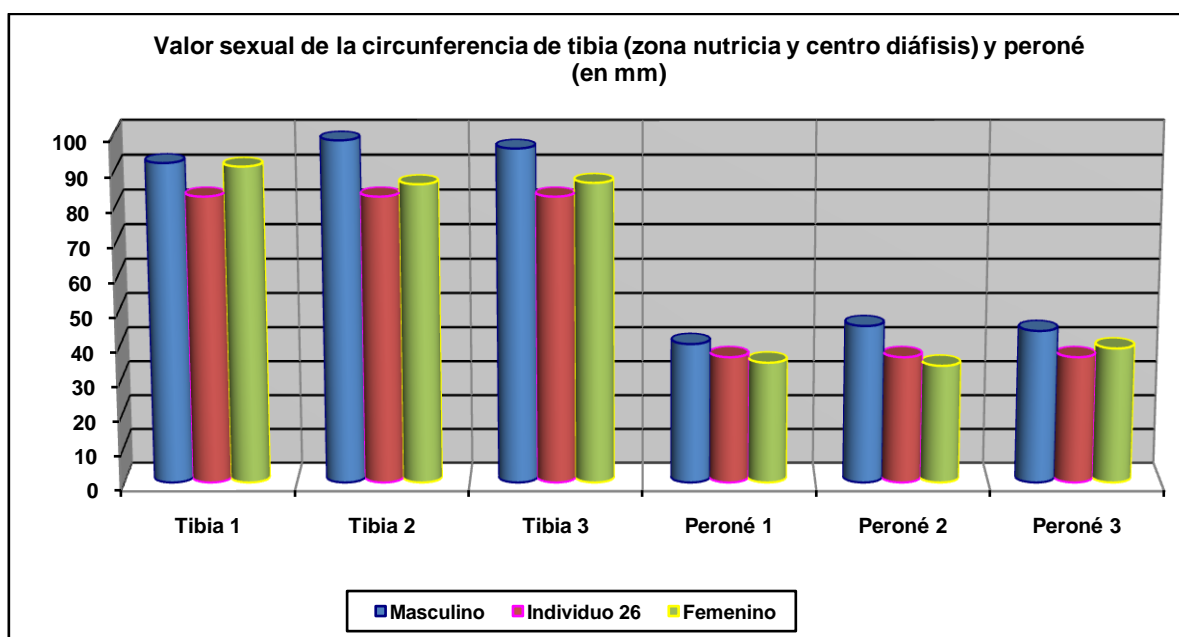
### Otros



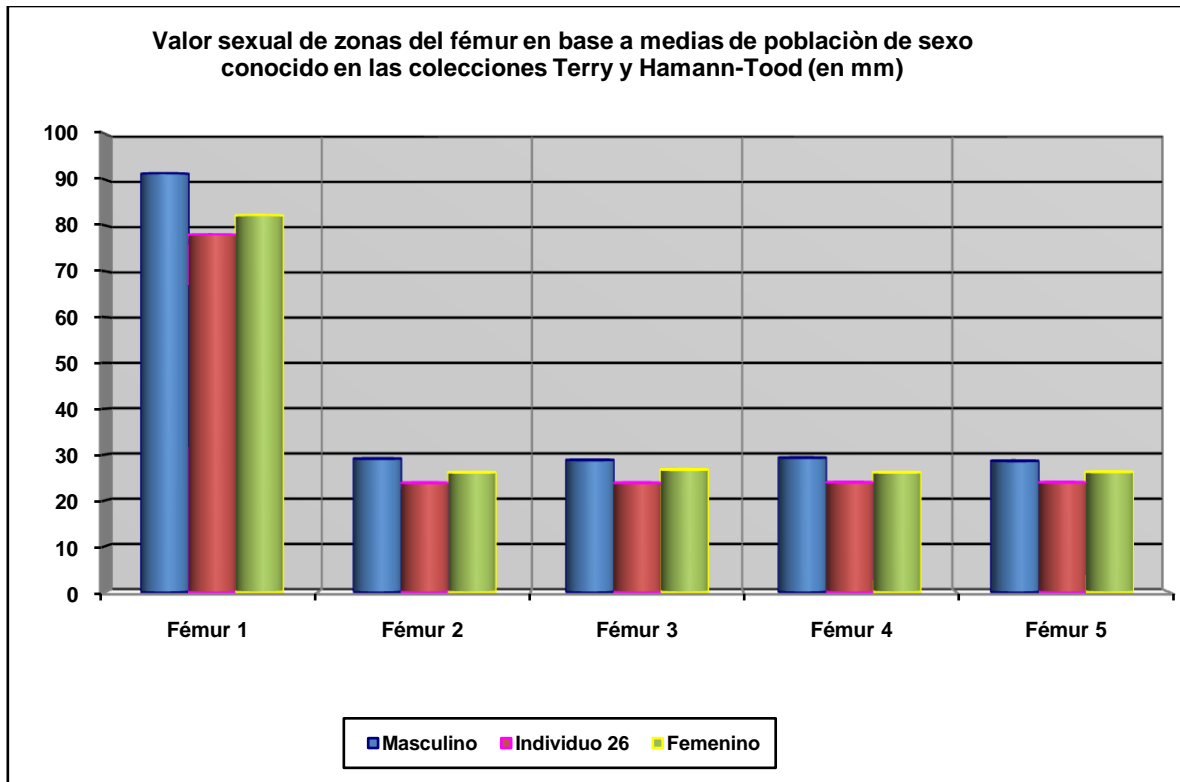
Los referentes métricos de la extremidad inferior coinciden con el diagnóstico femenino que nos proporcionan los rasgos morfológicos disponibles.



Hueso	Húmero 1	Húmero 2	Húmero 3	Radio 1	Radio 2
Referencia	Singh y Singh 1972 (media)	Singh y Singh 1972 (P.D.)	Alemán et al 2000	Singh et al 1974 (media)	Singh et al 1974 (P.D.)



Hueso	Tibia 1	Tibia 2	Tibia 3	Peroné 1	Peroné 2	Peroné 3
Referencia	Isçan y Miller-Shaivitz 1984	Isçan 1984 (en Isçan 1990)	Isçan 1984 (en Isçan 1990)	Singh y Singh 1976 (media)	Singh y Singh 1976 (P.D.)	Robledo et al 2000



Hueso	Fémur 1	Fémur 2	Fémur 3	Fémur 4	Fémur 5
Referencia	Isçan 1984 (en Isçan 1990)	Isçan 1984 (en Isçan 1990)	Isçan 1984 (en Isçan 1990)	Isçan 1984 (en Isçan 1990)	Isçan 1984 (en Isçan 1990)
Media ref	Circ HTC	A.p. Diámetro HTC	A.p. Diámetro TYC	Tr. Diámetro HTC	Tr. Diámetro TYC



Vista externa de la escama occipital (izquierda) y de la escotadura ciática mayor (derecha)

## EDAD

Diagnóstico: Posible adulto joven

- Junto a la completa fusión entre centros primarios y secundarios de osificación las suturas craneales aparecen abiertas y el desgaste dentario oclusal es muy leve, apuntando estas evidencias a un posible adulto joven.

## TALLA

Entre 152 y 158 centímetros

	Fémur	Tibia
Manouvrier	Sobre 152-153	Sobre 155
Trotter y Glesser	Entre 153 y 154	Sobre 158

## VALORES MÉTRICOS POSCRANEALES

Hueso	Longitud	Mx proximal	Mx distal	Circunferencia	D.ap.sup	D.tr.sup	D.ap.d	D.tr.d
Húmero izq	-	-	-	60	-	-	-	-
Radio der	215	-	-	38	-	-	-	-
Radio izq	-	-	-	36,5	-	-	-	-
Cúbito der	-	-	-	41	-	-	-	-
Cúbito izq	-	-	-	41,5	-	-	-	-
Fémur der	-	-	-	77	24,30	32,56	23,81	23,92
Fémur izq	402	40	-	78	25,24	30,95	-	25,60
Tibia der	-	-	-	82,50	29,49	23,48	-	-
Tibia izq	335	-	-	-	-	-	-	-
Peroné der	-	-	-	38	-	-	-	-
Peroné izq	-	-	-	36,5	-	-	-	-

## RASGOS MORFOLÓGICOS

### Modelado muscular

- Marcado desarrollo del deltoides en el húmero izquierdo

## EPISODIOS VIOLENTOS Y LESIONES *PERIMORTEM*

### Proyectil asociado

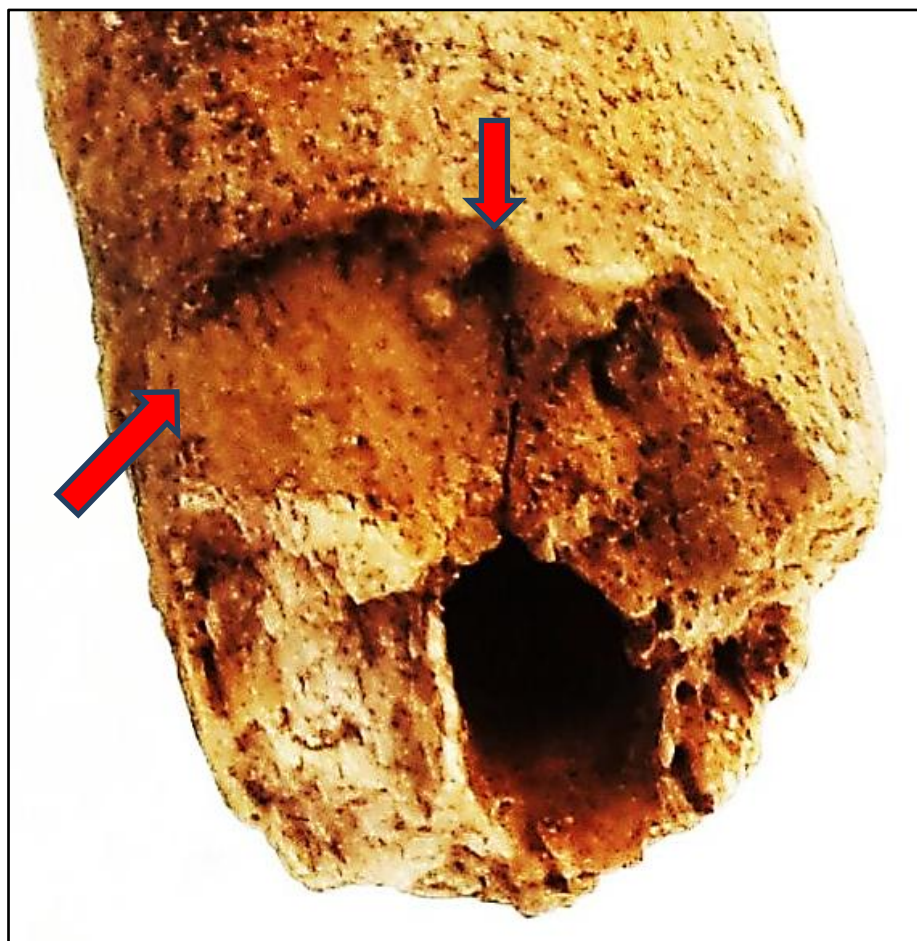
- Proyectil situado por encima de la pala iliaca izquierda, a la altura de las últimas lumbares

### Roturas *perimortem*

- Fractura *perimortem* del cúbito derecho en el centro de la diáfisis, de características correspondientes a tejido fresco, aún provisto de colágeno
- Fractura de la pieza 37 en el plano radicular-oclusal



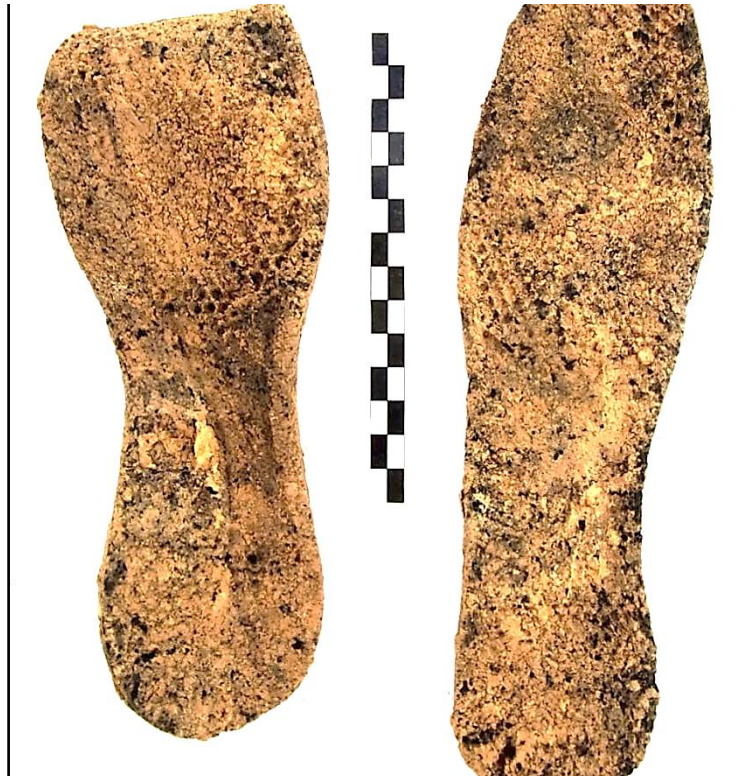Proyectil *Mauser*



Detalle del cúbito, con roturas recientes de color blanquecino (abajo) y antiguas (arriba-flechas), provistas de pátina

**OBJETOS ASOCIADOS**

- Calzado-suelas de 24 cm de longitud
- Proyectoil



Calzado (suelas)

**INVENTARIO DE MATERIALES**

Nº inventario	Contenido
1	Cráneo
2	Extremidad superior derecha
3	Extremidad superior izquierda
4	Vértebras y costilla
5	Coxal
6	Extremidad inferior derecha
7	Extremidad inferior izquierda
8	Calzado
9	Proyectoil

## ZONA 2-PARTE NORESTE DE LA FOSA

Se trata del grupo del extremo Noreste de la fosa, claramente separado del grupo 3 o central. Se identifica un total de 17 sujetos.

### PERFIL DE LAS EVIDENCIAS ANTROPOLÓGICAS-COTAS, POSICIÓN Y ORIENTACIÓN

Individuo	Edad y sexo	Posición	Orientación	Cotas de la superficie del depósito
5	Masculino final treintena	Decúbito prono-decúbito lateral derecho, con abducciones y flexiones marcadas de la extremidad superior	94°	-0,72
11	Adulto de sexo indeterminado	Decúbito prono-decúbito lateral derecho, con abducciones y flexiones marcadas de la extremidad superior izquierda y semiflexión de las inferiores	108°	-0,89
12	Adulto femenino (¿?)	Decúbito lateral derecho-decúbito prono, con abducciones y flexiones marcadas de la extremidad superior	90°	-0,89
13	Adulto masculino (¿?)	Decúbito prono, con abducciones y flexiones marcadas de la extremidad superior	284°	-0,84
14	Adulto masculino	Decúbito prono-decúbito lateral derecho, con abducciones y flexiones marcadas de la extremidad superior	98°	-0,85
15	Adulto de sexo indeterminado	Decúbito prono, con abducciones y flexiones marcadas de la extremidad superior izquierda	292°	-0,85
16	Adulto masculino	Decúbito lateral derecho-decúbito prono, con abducciones y flexiones marcadas de la extremidad superior	114°	-0,86
17	Adulto femenino (¿?)	Decúbito prono, con abducciones y flexiones marcadas de la extremidad superior	98°	-0,84
18	Adulto de sexo indeterminado	Decúbito prono, con abducciones y flexiones marcadas de la extremidad superior izquierda	286°	0,88
19	Adulto masculino (¿?)	Decúbito prono-decúbito lateral izquierdo, con abducciones y flexiones marcadas de la extremidad superior	266°	-0,66
20	Adulto masculino	Decúbito prono, con abducciones y flexiones marcadas de la extremidad superior izquierda	290°	-0,70
21	Adulto masculino	Decúbito lateral derecho-decúbito prono, con abducciones y flexiones marcadas de la extremidad superior izquierda y leve flexión de las inferiores	102°	-0,65
22	Adulto de sexo indeterminado	Decúbito prono, con abducciones y flexiones marcadas de la extremidad superior y con la inferior totalmente apoyada sobre el lado izquierdo	280°	-0,61
23	Adulto masculino	Decúbito prono, con abducciones y flexiones marcadas de la extremidad superior	290°	-0,69
24	Adulto de sexo indeterminado	Decúbito lateral izquierdo, con abducciones y flexiones marcadas de la extremidad superior	290°	-0,88
25	Adulto masculino	Decúbito prono, con abducciones y flexiones marcadas de la extremidad superior, con abducciones y flexiones marcadas de las extremidades superiores y de la inferior derecha	290°	-0,84
27	Adulto masculino	Decúbito prono, con abducciones y flexiones marcadas de la extremidad superior e inferior	92°	-0,80

### CRONOLOGÍA RELATIVA DE LOS DEPÓSITOS

#### **PRIMER DEPÓSITO-INDIVIDUO 23**

*Relaciones de Anterioridad*

Anterior al individuo 21

- La mano izquierda del individuo 21 se sitúa sobre el extremo distal del fémur izquierdo del sujeto 23.

Anterior al individuo 22

- La extremidad superior izquierda del individuo 23 se sitúa bajo el tórax del individuo 22.
- La tibia y peroné izquierdos del sujeto 23 se dispone bajo tibia y peroné derechos del individuo 22.

**SEGUNDO DEPÓSITO-INDIVIDUO 22**

*Relaciones de anterioridad*

Anterior al individuo 21

- El brazo izquierdo del individuo 21 cruza sobre las extremidades inferiores (tibias) del sujeto 22.
- El antebrazo y carpo derechos del individuo 21 se sitúa sobre la tibia-peroné y tarso izquierdos del 22.
- La tibia y tobillo izquierdos del sujeto 21 se superponen al miembro superior izquierdo del sujeto 22.

*Relaciones de posterioridad*

Posterior al individuo 23

- La extremidad superior izquierda del individuo 23 se sitúa bajo el tórax del individuo 22.
- La tibia y peroné izquierdos del sujeto 23 se dispone bajo tibia y peroné derechos del individuo 22.

**TERCER DEPÓSITO-INDIVIDUO 21**

*Relaciones de anterioridad*

Anterior al individuo 20

- El húmero derecho del individuo 20 se dispone sobre la tibia derecha del 21
- La muñeca derecha del sujeto 20 se dispone sobre la rodilla izquierda del individuo 21

*Relaciones de posterioridad*

Posterior al individuo 22

- El brazo izquierdo del individuo 21 cruza sobre las extremidades inferiores (tibias) del sujeto 22.
- El antebrazo y carpo derechos del individuo 21 se sitúa sobre la tibia-peroné y tarso izquierdos del 22.
- La tibia y tobillo izquierdos del sujeto 21 se superponen al miembro superior izquierdo del sujeto 22.

Posterior al individuo 23

- La mano izquierda del individuo 21 se sitúa sobre el extremo distal del fémur izquierdo del sujeto 23.

## **CUARTO DEPÓSITO-INDIVIDUO 20**

### *Relaciones de anterioridad*

#### Anterior al individuo 19

- La mano derecha del individuo 19 se dispone sobre la cadera izquierda del sujeto 20.
- El fémur, coxal y zona inferior del hemitórax del mismo lado del individuo 19 se sitúan sobre el miembro superior izquierdo del sujeto 20.
- La zona media del fémur derecho del sujeto 19 se dispone sobre el tercio medio de la diáfisis del fémur izquierdo del individuo 20.
- Tobillo y pie derechos del individuo 19 se superponen a la tibia y tarso izquierdos del sujeto 20.

### *Relaciones de posterioridad*

#### Posterior al individuo 21

- El húmero derecho del individuo 20 se dispone sobre la tibia derecha del 21
- La muñeca derecha del sujeto 20 se dispone sobre la rodilla izquierda del individuo 21

## **QUINTO DEPÓSITO-INDIVIDUO 19**

### *Relaciones de anterioridad*

#### Anterior al individuo 5

- La mano izquierda del individuo 5 se dispone sobre el fémur izquierdo del sujeto 19.

### *Relaciones de posterioridad*

#### Posterior al individuo 20

- La mano derecha del individuo 19 se dispone sobre la cadera izquierda del sujeto 20.
- El fémur, coxal y zona inferior del hemitórax del mismo lado del individuo 19 se sitúan sobre el miembro superior izquierdo del sujeto 20.
- La zona media del fémur derecho del sujeto 19 se dispone sobre el tercio medio de la diáfisis del fémur izquierdo del individuo 20.
- Tobillo y pie derechos del individuo 19 se superponen a la tibia y tarso izquierdos del sujeto 20.

## **SEXTO DEPÓSITO-INDIVIDUO 5**

### *Relaciones de anterioridad*

#### Anterior al individuo 18

- La extremidad superior derecha y el lado derecho del tronco del individuo 18 se disponen sobre las extremidades inferiores (tibia y pies) del sujeto 5

### *Relaciones de posterioridad*

#### Posterior al individuo 19

- La mano izquierda del individuo 5 se dispone sobre el fémur izquierdo del sujeto 19.

## **SÉPTIMO DEPÓSITO-INDIVIDUO 18**



*Relaciones de anterioridad*

Anterior al individuo 17

- El codo izquierdo del individuo 18 se dispone bajo las tibias y tobillos del sujeto 17.
- La extremidad superior izquierda del individuo 17 se sitúa sobre pies y tibias del individuo 18.

*Relaciones de posterioridad*

Posterior al individuo 5

- La extremidad superior derecha y el lado derecho del tronco del individuo 18 se disponen sobre las extremidades inferiores (tibias y pies) del sujeto 5

**OCTAVO DEPÓSITO-INDIVIDUO 17**

*Relaciones de anterioridad*

Anterior al individuo 25

- El húmero derecho del sujeto 25 se sitúa sobre tibias y peronés del individuo 17
- La tibia derecha de 25 se dispone sobre el codo y antebrazo derechos de 17
- La rodilla derecha del individuo 25 se sitúa sobre la cadera derecha del sujeto 17

*Relaciones de posterioridad*

Posterior al individuo 18

- El codo izquierdo del individuo 18 se dispone bajo las tibias y tobillos del sujeto 17.
- La extremidad superior izquierda del individuo 17 se sitúa sobre pies y tibias del individuo 18.

**NOVENO DEPÓSITO-INDIVIDUO 25**

*Relaciones de anterioridad*

Anterior al individuo 16

- El codo derecho del sujeto 16 se sitúa sobre el calzado del individuo 25
- La extremidad superior izquierda del sujeto 16 se dispone sobre las piernas (tibias) del individuo 25

*Relaciones de posterioridad*

Posterior al individuo 17

- El húmero derecho del sujeto 25 se sitúa sobre tibias y peronés del individuo 17
- La tibia derecha de 25 se dispone sobre el codo y antebrazo derechos de 17
- La rodilla derecha del individuo 25 se sitúa sobre la cadera derecha del sujeto 17

**DÉCIMO DEPÓSITO-INDIVIDUO 16**

*Relaciones de simultaneidad*

Igual al individuo 14

- La región fronto-parietal izquierda del cráneo del sujeto 14 se sitúa junto al cráneo del individuo 16
- El miembro superior izquierdo de 14 se adosaría a la espalda del individuo 16.

#### Anterior al individuo 15

- La cara posteroexterna del húmero derecho del sujeto 15 se adosa al peroné derecho del individuo 16.
- El antebrazo derecho del individuo 15 se superpone al fémur derecho del individuo 16.

#### *Relaciones de posterioridad*

#### Posterior al individuo 25

- El codo derecho del sujeto 16 se sitúa sobre el calzado del individuo 25
- La extremidad superior izquierda del sujeto 16 se dispone sobre las piernas (tibias) del individuo 25

### **DÉCIMOPRIMER DEPÓSITO-INDIVIDUO 15**

#### *Relaciones de anterioridad*

#### Anterior al individuo 14

- El cráneo del sujeto 14 se dispone sobre el calzado-pie derecho del individuo 15.
- El tórax del individuo 14 se sitúa sobre las piernas (tibias) del sujeto 15.
- El fémur izquierdo del individuo 14 se dispone sobre cadera y fémur izquierdos de individuo 15

#### Anterior al individuo 24

- El antebrazo derecho del individuo 24 se dispone sobre el antebrazo izquierdo del individuo 15

#### *Relaciones de posterioridad*

#### Posterior al individuo 16

- El húmero derecho del sujeto 15 se adosa al peroné derecho del individuo 16.
- El antebrazo derecho de 15 se superpone al fémur derecho del individuo 16.

### **DÉCILOSEGUNDO DEPÓSITO-INDIVIDUO 14**

#### *Relaciones de anterioridad*

#### Anterior al individuo 24

- El antebrazo derecho del individuo 24 cruza sobre las rodillas y zona superior de las tibias del sujeto 14

#### *Relaciones de posterioridad*

#### Posterior al individuo 15

- El cráneo de 14 se dispone sobre el calzado-pie derecho del individuo 15.
- El tórax del individuo 14 se sitúa sobre las piernas (tibias) del sujeto 15.
- El fémur izquierdo del individuo 14 se dispone sobre cadera y fémur izquierdos de individuo 15

#### *Relaciones de simultaneidad*

#### Igual al individuo 16

- La región fronto-parietal izquierda del cráneo del sujeto 14 se sitúa junto al cráneo del individuo 16
- El miembro superior izquierdo de 14 se adosaría a la espalda del individuo 16.

### **DÉCIMOTERCER DEPÓSITO-INDIVIDUO 24**

#### *Relaciones de anterioridad*

##### Anterior al individuo 27

- La extremidad superior izquierda del sujeto 27 se superpone a tibias y rodillas del individuo 24.
- La tibia y pie izquierdo del sujeto 27 se localizan junto al cráneo del individuo 24
- El cráneo del sujeto 27 se dispone junto a los pies del individuo 24
- La cadera izquierda del individuo 27 se sitúa junto a la cintura pélvica del sujeto 24

#### *Relaciones de posterioridad*

##### Posterior al individuo 14

- El antebrazo derecho del individuo 24 cruza sobre las rodillas y zona superior de las tibias del sujeto 14

##### Posterior al individuo 15

- El antebrazo derecho del individuo 24 se dispone sobre el antebrazo izquierdo del individuo 15

### **DÉCIMOCUARTO DEPÓSITO-INDIVIDUO 27**

#### *Relaciones de anterioridad*

##### Anterior al individuo 12

- El codo izquierdo del individuo 12 se dispone aproximadamente sobre cervicales del sujeto 27. El antebrazo de 12 se encontraría sobre el tronco de 27.

##### Anterior al individuo 13

- El antebrazo derecho del individuo 13 se dispone sobre la tibia derecha del sujeto 27

#### *Relaciones de posterioridad*

##### Posterior al individuo 24

- La extremidad superior izquierda del sujeto 27 se superpone a tibias y rodillas del individuo 24.
- La tibia y pie izquierdo del sujeto 27 se localizan junto al cráneo del individuo 24
- El cráneo del sujeto 27 se dispone junto a los pies del individuo 24
- La cadera izquierda del individuo 27 se sitúa junto a la cintura pélvica del sujeto 24

### **DÉCIMOQUINTO DEPÓSITO-INDIVIDUO 12**

#### *Relaciones de anterioridad*

##### Anterior al individuo 13

- El cráneo del individuo 12 se sitúa bajo el calzado derecho del individuo 13

- El tobillo derecho del sujeto 13 se superpone al hombro derecho del individuo 12.
- El fuste del fémur derecho del individuo 12 se dispone bajo el fémur derecho del individuo 13
- La cadera derecha del individuo 13 se dispone sobre la rodilla derecha del individuo 12.
- Tibias y peronés del sujeto 12 se sitúan bajo el tronco del sujeto 13
- Los pies del individuo 12 se disponen bajo el hombro derecho y cuello del sujeto 13

*Relaciones de posterioridad*

Posterior al individuo 27

- El codo izquierdo del individuo 12 se dispone sobre las cervicales del sujeto 27
- El antebrazo del sujeto 12 se sitúa sobre el tronco del individuo 27

## **DÉCIMOSEXTO DEPÓSITO-INDIVIDUO 13**

*Relaciones de anterioridad*

Anterior al individuo 11

- El codo izquierdo del individuo 11 se sitúa sobre el tercio superior de la diáfisis de tibia y peroné izquierdos del individuo 13.
- El calzado izquierdo del individuo 13 se dispone bajo el cráneo del individuo 11.

*Relaciones de posterioridad*

Posterior al individuo 12

- El cráneo del individuo 12 se sitúa bajo el calzado derecho del individuo 13
- El tobillo derecho del sujeto 13 se superpone al hombro derecho del individuo 12.
- El fuste del fémur derecho del individuo 12 se dispone bajo el fémur derecho del individuo 13
- La cadera derecha del individuo 13 se dispone sobre la rodilla derecha del individuo 12.
- Tibias y peronés del sujeto 12 se sitúan bajo el tronco del sujeto 13
- Los pies del individuo 12 se disponen bajo el hombro derecho y cuello del sujeto 13

Posterior al individuo 27

- El antebrazo derecho del individuo 13 se dispone sobre la tibia derecha del sujeto 27

## **DECIMOSÉPTIMO DEPÓSITO-INDIVIDUO 11**

*Relaciones de posterioridad-superposición con individuo 13*

- El codo izquierdo del sujeto 11 se sitúa sobre el tercio superior de tibia y peroné izquierdos del individuo 13.
- El calzado izquierdo del individuo 13 se dispone sobre el cráneo del individuo 11.

## INDIVIDUO 5

### FASES DE CONTROL DEL MATERIAL ÓSEO

INDIVIDUO	EXCAVADO	EXHUMADO Y PRECINTADO	COMIENZO ESTUDIO	FIN DE ESTUDIO Y PRECINTADO	MUESTRA
5	20-10-2015	22-10-2015	26-11-2015	01-12-2015	01-12-2015



1. Colocación para el estudio. 2. Almacenamiento definitivo con muestra ósea para ADN

## RELACIONES FÍSICAS CON OTROS SUJETOS

### Relaciones de anterioridad

#### Anterior al individuo 18

- La extremidad superior derecha y el lado derecho del tronco del individuo 18 se disponen sobre las extremidades inferiores (tibia y pies) del sujeto 5


### Relaciones de posterioridad

#### Posterior al individuo 19

- La mano izquierda del individuo 5 se dispone sobre el fémur izquierdo del sujeto 19.

## POSICIÓN

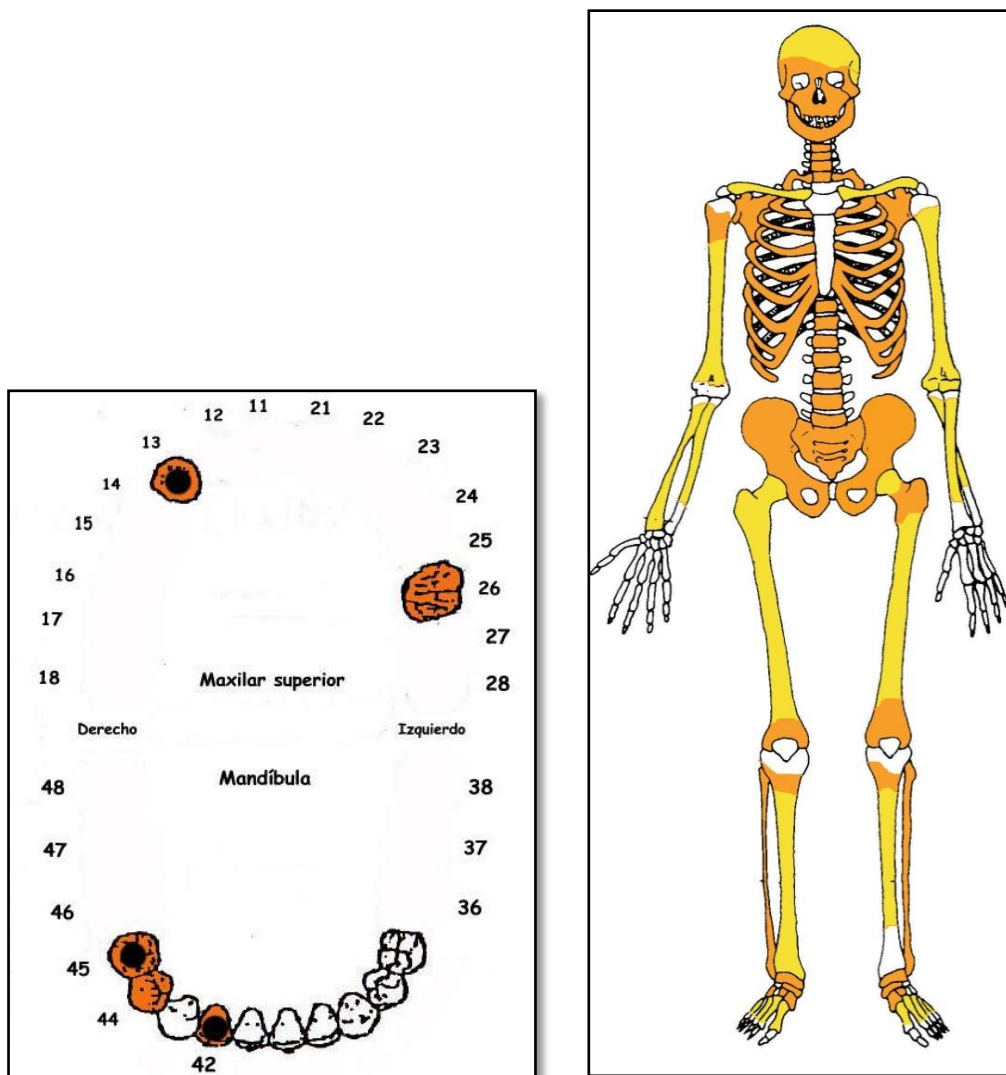
- Orientación general: 94°.
- Posición de transición entre el *decubito prono* (predominante) y el *decubito lateral derecho*.
- El cráneo se apoya sobre el lado derecho
- En la extremidad superior izquierda el húmero discurre en paralelo al tórax. El antebrazo se encuentra flexionado en 90° y en pronación, con la que la mano se apoyaría sobre su palma a la izquierda del tronco.
- En la extremidad superior derecha el húmero, afectado por una fractura *perimortem*, queda bajo el tórax. El antebrazo presenta una flexión de unos 45°, con pronación del mismo y la mano apuntando en el mismo sentido que el cráneo.
- En la extremidad inferior la rodilla izquierda cruza sobre la derecha y la tibia del mismo lado se dispone sobre la del lado derecho. El lado izquierdo muestra una semiflexión de unos 165° y el derecho aparece casi completamente extendido.



Individuo 5 (azul) y 18 (amarillo)

## CONSERVACIÓN

- Fragmentación de los elementos de la zona torácica, costillas y vértebras
- Pérdida completa de manos
- Fragmentación de la cintura pélvica
- Fragmentación del macizo facial y de toda la base del cráneo



A la izquierda ficha dental, con las piezas conservadas en naranja, puntos negros para indicar caries, rayado para señalar hipoplasia y números junto al hueco de piezas para designar pérdidas en vida. A la derecha restos detectados (en tonos amarillos las zonas íntegras, en naranja las zonas pulverizadas y en blanco las pérdidas de sustancia)

## SEXO

Diagnóstico: MASCULINO

## Cráneo

- ❑ Arco superciliar y zona de la glabella muy resaltados, correspondiendo a características masculinas
- ❑ Apófisis mastoides proyectada al plano inferior (grado 4 de Buikstra y Ubelaker) y relieves supramastoideos marcados (rasgos masculinos)
- ❑ Proceso cigomático grueso, robusto y con marcadas inserciones musculares, coincidente con características masculinas
- ❑ Mentón mandibular cuadrangular, equivalente a la fase 4 de Buikstra y Ubelaker (1994), cuerpo mandibular grueso y rugoso y rama gruesa, ancha y vertical
- ❑ Zona posterior con marcada protuberancia occipital externa (masculino)

- Mandíbula robusta, gruesa y de rama ancha, con marcadas impresiones musculares, caracteres más propios del sexo masculino

#### *Fundamentos pélvicos*

- Escotadura ciática mayor: grado 4 de Buikstra y Ubelaker



Temporal derecho y zona frontal

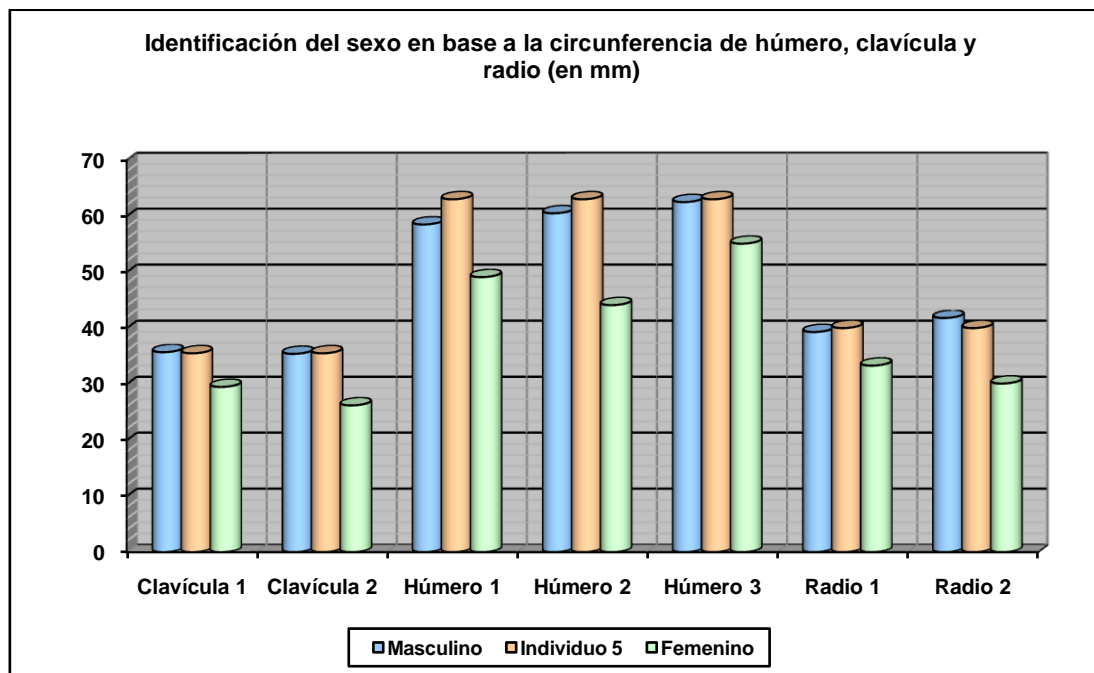


Zona pélvica con escotadura ciática mayor

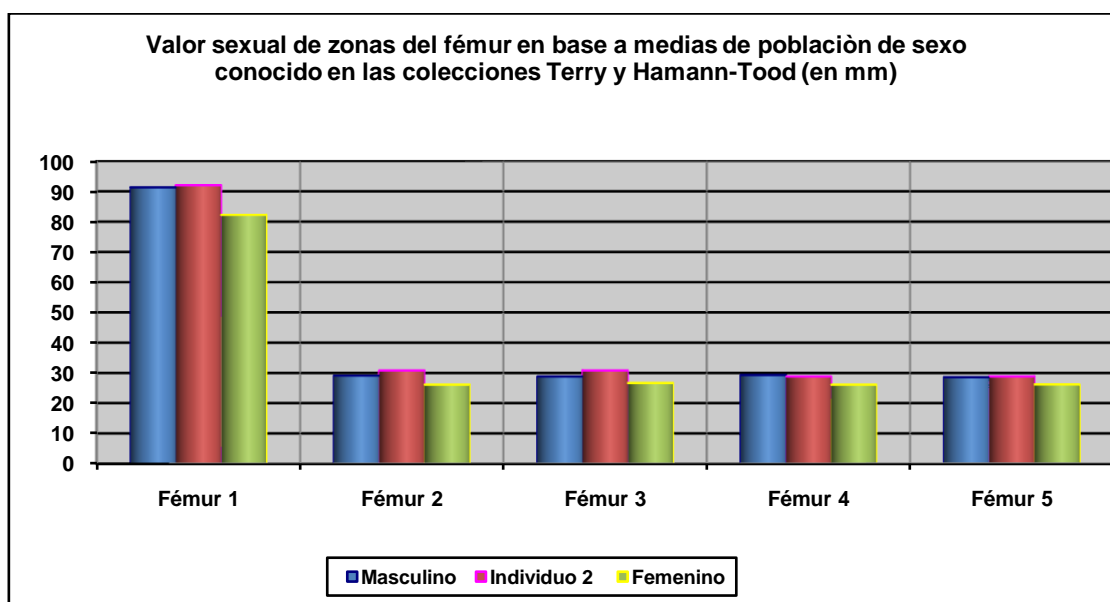
#### **Otros-referentes métricos**

Los datos métricos apuntan al sexo masculino, llegando a superar en muchos casos los valores masculinos de referencia (ver gráficos).





Hueso	Clavícula 1	Clavícula 2	Húmero 1	Húmero 2	Húmero 3	Radio 1	Radio 2
Referencia	Jit y Singh 1966 (media)	Jit y Singh 1966 (P.D.)	Singh y Singh 1972 (media)	Singh y Singh 1972 (P.D.)	Alemán et al 2000	Singh et al 1974 (media)	Singh et al 1974 (P.D.)



Hueso	Fémur 1	Fémur 2	Fémur 3	Fémur 4	Fémur 5
Referencia	Isçan 1984 (en Isçan 1990)	Isçan 1984 (en Isçan 1990)	Isçan 1984 (en Isçan 1990)	Isçan 1984 (en Isçan 1990)	Isçan 1984 (en Isçan 1990)
Media ref	Circ HTC	A.p. Diámetro HTC	A.p. Diámetro TYC	Tr. Diámetro HTC	Tr. Diámetro TYC

**EDAD**

Diagnóstico: Adulto 35-40

**Superficie auricular del ileon**

- Sobre 35-40



Superficie auricular

**TALLA**

Sobre 152 centímetros tomando como base el húmero izquierdo (Trotter y Glesser)

**VALORES MÉTRICOS POSCRANEALES**

Hueso	Longitud	Mx proximal	Mx distal	Circunferencia	D.ap.sup	D.tr.sup	D.ap.d	D.tr.d
Clavícula der	-	-	-	36	-	-	-	-
Clavícula izq	-	-	-	35,5	-	-	-	-
Húmero der	270	-	-	64	-	-	-	-
Húmero izq	266	-	56,76	63	-	-	-	-
Radio izq	-	-	-	40	-	-	-	-
Cúbito der	-	-	-	46,5	-	-	-	-
Cúbito izq	-	-	-	46,5	-	-	-	-

Fémur der	-	-	-	83	25	31,50	23,58	28,38
Fémur izq	-	42,20		85	24,16	30,51	28,05	26,94
Tibia der	-	-	-	85 e	33,60	20,04	-	-
Tibia izq	-	-	-	88 e	34,44	19,78	-	-

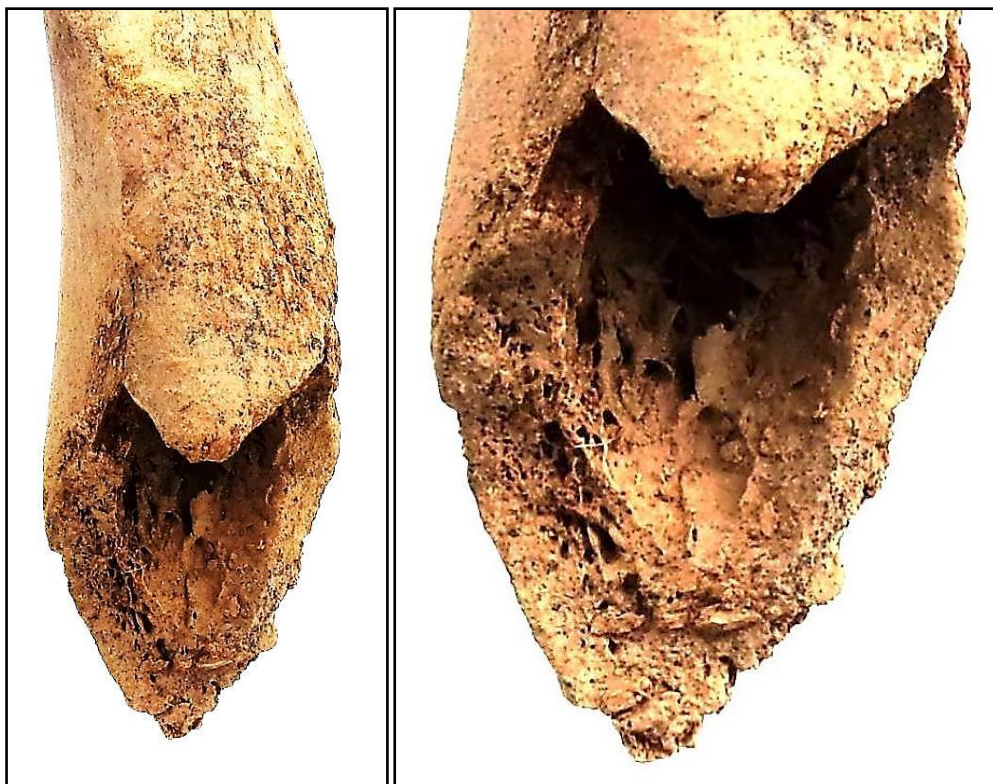## EPISODIOS VIOLENTOS Y LESIONES *PERIMORTEM*

### Roturas *perimortem*

- Roturas sobre hueso fresco en el húmero derecho, con bordes dentados y planos de fractura regulares, sin desplazamiento de las articulaciones



Detalle de la anterior, con indicación de esquirla



Zona de rotura del húmero derecho

## LESIONES EN VIDA

### Trauma

#### *Entesopatía*

- Hipertrofia en la zona de inserción del bíceps en el radio izquierdo



Tuberosidad bicipital del radio izquierdo


### Proceso reumático

#### *Columna vertebral*

- Dos lumbares, no identificables por el deterioro del material, con incipiente artrosis

#### *Hombro derecho*

- La escápula derecha presenta labiaciones y remodelación marginales



Artrosis leve lumbar a modo de neoformaciones óseas marginales (osteofitos)



Artrosis leve (neoformaciones óseas marginales) en la escápula

## **Lesiones dentarias**

### *Caries*

- Caries de las piezas 13, 42 y 45

### *Abscesos*

- Posible infección periapical asociada a la pieza 13

### *Pérdidas en vida*


- Edentación de todo el maxilar superior salvo dos piezas
- Pérdidas en vida de los molares mandibulares

### *Enfermedad periodontal*

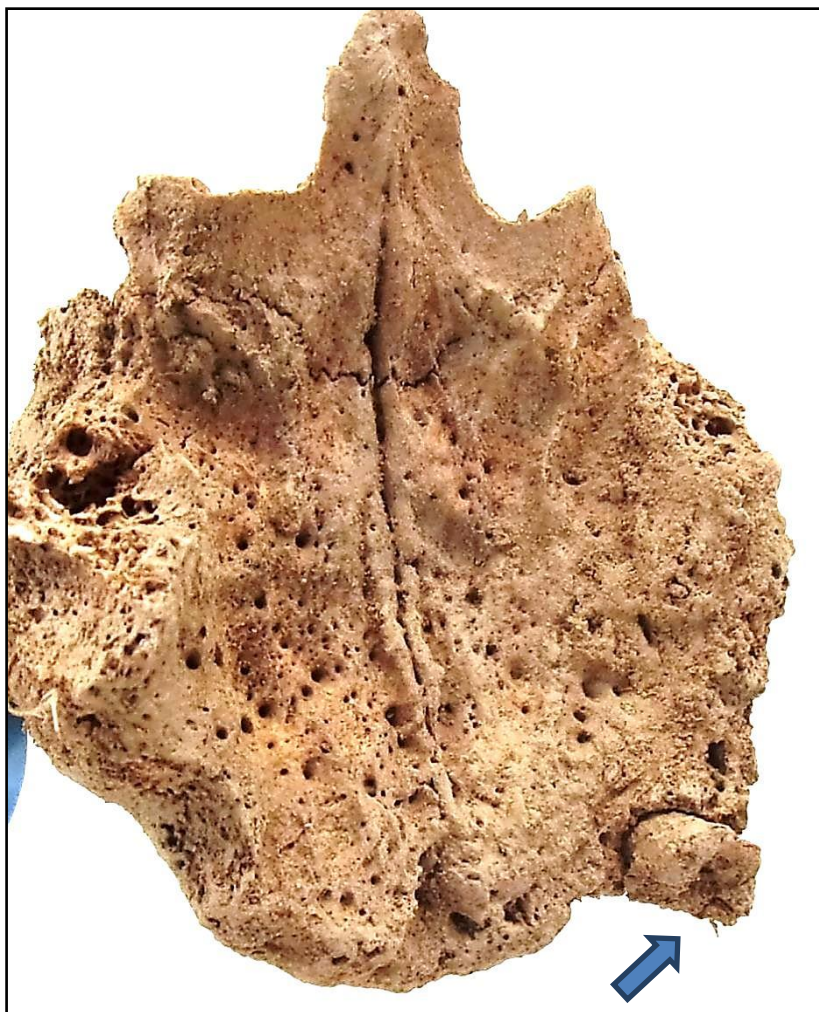
- Cálculo subgingival radicular en los premolares inferiores, implicando enfermedad periodontal



Caries cervical



Posible absceso asociado a la pieza 13



Pérdida de casi todas las piezas del maxilar superior en vida y caries de la pieza 13 (flecha)


## OBJETOS ASOCIADOS

- Hebilla localizada según las anotaciones de campo en la zona de la pelvis
- Calzado
- Botón cóncavo-convexo de doble perforación central y 13,60 mm de diámetro, localizado según las anotaciones de campo en primeras lumbares.





Hebilla de la zona pélvica



Botón de la zona de la pelvis

**INVENTARIO DE MATERIALES**

<b>Nº inventario</b>	<b>Contenido</b>
1	Cráneo
2	Extremidad superior derecha
3	Extremidad superior izquierda
4	Caja costal
5	Columna
6	Sacro
7	Coxal derecho
8	Coxal izquierda
9	Extremidad inferior derecha
10	Extremidad inferior izquierda
11	Hebilla y botón
12	Calzado derecho
13	Calzado izquierdo

## INDIVIDUO Nº 11

### FASES DE CONTROL DEL MATERIAL ANTROPOLÓGICO

INDIVIDUO	EXCAVADO	EXHUMADO Y PRECINTADO	COMIENZO ESTUDIO	FIN DE ESTUDIO Y PRECINTADO	MUESTRA
11	06-10-2015	07-10-2015	19-11-2015	04-12-2015	04-12-2015



1. Registro del material conservado // 2. Muestreo

### RELACIONES FÍSICAS CON OTROS SUJETOS

*Relaciones de posterioridad-superposición con individuo 13*

- El codo izquierdo del sujeto 11 se sitúa sobre el tercio superior de tibia y peroné izquierdos del individuo 13.
- El calzado izquierdo del individuo 13 se dispone sobre el cráneo del individuo 11.

### POSICIÓN

- Disposición predominante en *decúbito lateral derecho*, con basculación anterior del tórax
- Orientación del eje axial del cuerpo: 108°
- Extremidades superiores: sólo se documenta la del lado izquierdo. Ésta se muestra flexionada por sobreelevación del codo y buzamiento de los huesos del antebrazo (muñeca ↓). Sugiere la tracción del cuerpo desde el hombro del mismo lado. El codo y los huesos del antebrazo se muestran parcialmente por la cara posterior.
- Extremidades inferiores: Flexión bilateral que se interpreta en posición de *decúbito lateral derecho*. Ambos fémures siguen una disposición similar con convergencia de las rodillas. Es


factible suponer la flexión de las rodillas en 45° en base a algunos fragmentos óseos atribuibles a una de las tibias.



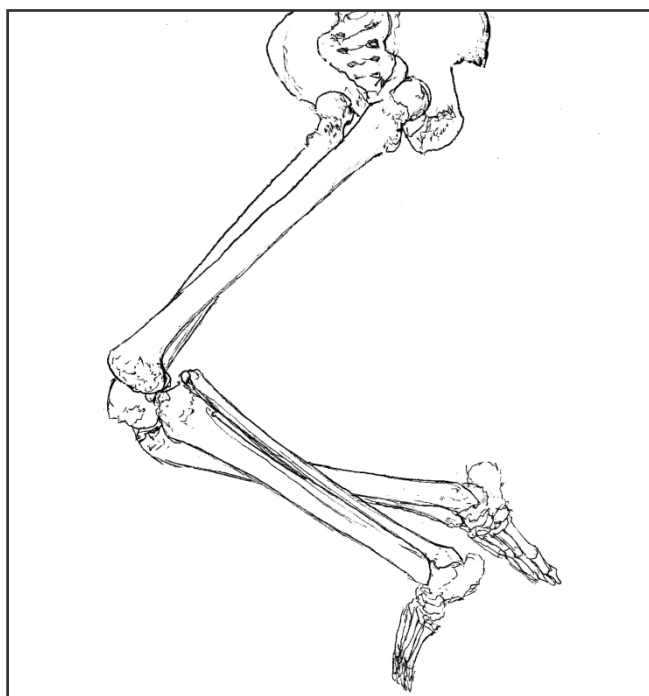
Individuo 11



Relación entre los individuos 11 y 13

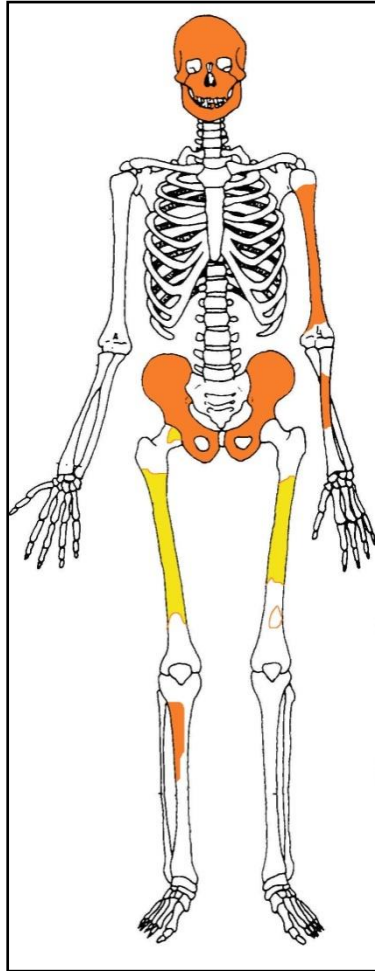


Individuo 11. Identificación de las extremidades inferiores



**Interpretación de la posición para las extremidades inferiores**

## CONSERVACIÓN



Conservación esquelética, con las partes conservadas en color, indicando el amarillo las zonas íntegras y el naranja las fragmentadas

- Pérdida completa de la extremidad superior derecha
- Pérdida completa de la extremidad inferior izquierda comprendida por debajo de la rodilla
- Pérdida completa de los elementos de la zona torácica, costillas y vértebras
- Pérdida completa de las zonas esponjosas de los huesos mayores del esqueleto apendicular
- Pérdida completa de manos y pies
- Pérdida de la cortical externa de los huesos largos
- Fragmentación y pulverización de las zonas diafisiarias de los huesos mayores del esqueleto apendicular salvo los fémures
- Fragmentación de la bóveda craneal
- Pulverización de las evidencias pélvicas

## SEXO

**Diagnóstico: No determinado**

Los rasgos morfológicos y métricos se valoran insuficientes para la discriminación sexual.

**Cráneo**

- Calota craneal: espesor diplóico no pronunciado

**Otros**

Los datos métricos no resultan contundentes en la identificación sexual pero se encuentran más próximos a valores femeninos.

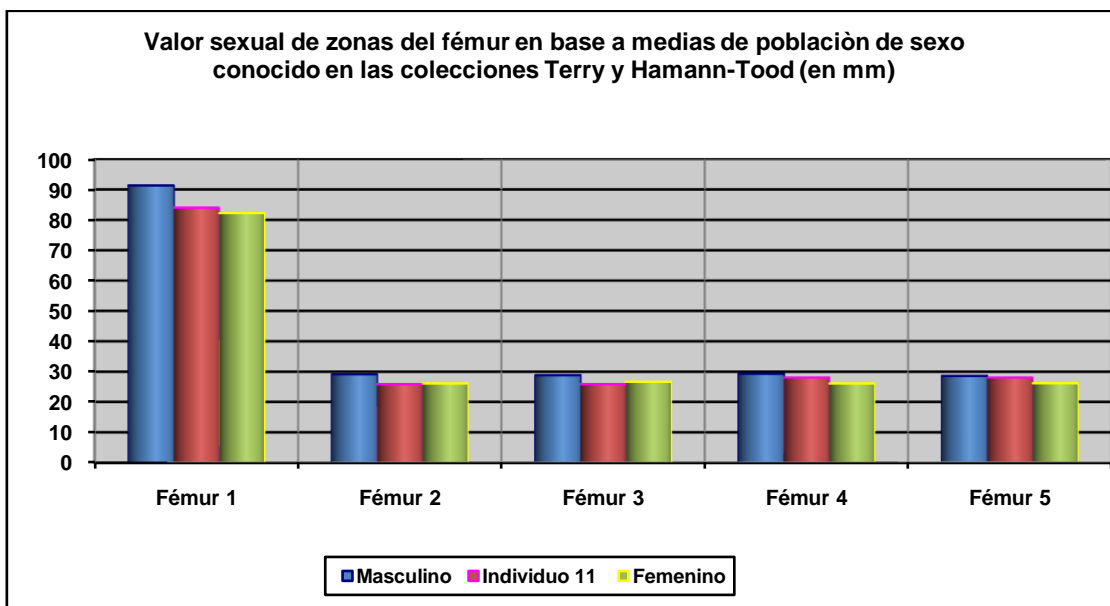
Diagnóstico de sexo (*osteometría simple*)

Hueso	Medición	Valor (mm)	Referencia	Sexo
Fémur derecho	Perímetro 1/2 diáfisis	84	Bass, 2005 / Krenzer, 2006	♂
	Diám. ant-post 1/2	25,88	Olivier, 1960	♀

Diagnóstico de sexo (*funciones discriminantes*)

Hueso	Métrica relacionada	P.A. (%)	Referencia	Sexo
Fémur der.	Diám. transv. y perímetro a la mitad	85	Isçan y Miller-Shaivitz,, 1984	♀
	Perímetro ½ diáfisis	84	Isçan y Miller-Shaivitz,, 1984	♀
	Diám. transverso 1/2	86,3	Krenzer, 2006	♂

P.A: (porcentaje de acierto según los autores)



Hueso	Fémur 1	Fémur 2	Fémur 3	Fémur 4	Fémur 5
Referencia	Isçan 1984 (en Isçan 1990)	Isçan 1984 (en Isçan 1990)	Isçan 1984 (en Isçan 1990)	Isçan 1984 (en Isçan 1990)	Isçan 1984 (en Isçan 1990)
Media ref	Circ HTC	A.p. Diámetro HTC	A.p. Diámetro TYC	Tr. Diámetro HTC	Tr. Diámetro TYC

**EDAD**

**Diagnóstico: Adulto**



Se le asigna al presente individuo una edad adulta en base al tamaño de los huesos conservados, sin mayores especificaciones dado el extremo deterioro esquelético.

### VALORES MÉTRICOS POSCRANEALES

Hueso	D. ant-posterior ½ diáfisis*	D. transverso ½ diáfisis*	Circunferencia ½*
Fémur derecho	25,88 mm	28,07 mm	84 mm

(La mitad de la diáfisis es estimada)

### OBJETOS ASOCIADOS

- Botón metálico, de diámetro: 18,21 mm, localizado junto al tercio superior de la diáfisis de los fémures.
- Hebilla metálica de dimensiones cuadrangulares (65 mm altura), localizada frente a la región pélvica
- Encendedor junto al antebrazo izquierdo.



Detalle encendedor



Detalle de hebilla y botón

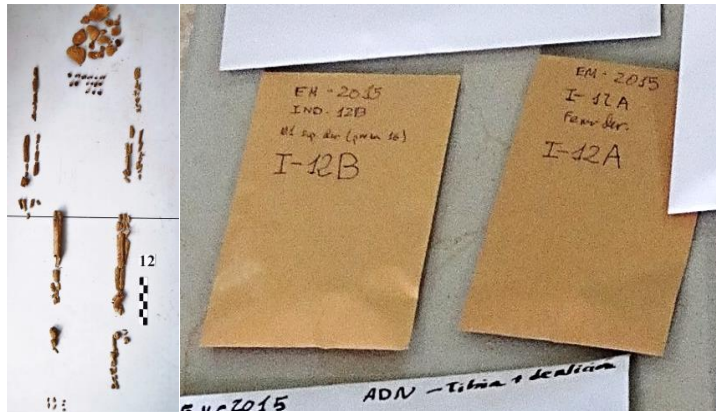
**INVENTARIO DE MATERIALES**

Nº inventario	Contenido
1	Fragmentos correspondientes al esqueleto craneal
2	Piezas dentales
3	Extremidad superior izquierda
4	Fragmentos pélvicos
5	Fémur derecho
6	Fémur y tibia izquierdos
7	Hebilla, botón y objeto metálico
8	Encendedor

## INDIVIDUO 12

### FASES DE CONTROL DEL MATERIAL ANTROPOLÓGICO

INDIVIDUO	EXCAVADO	EXHUMADO Y PRECINTADO	COMIENZO ESTUDIO	FIN DE ESTUDIO Y PRECINTADO	MUESTRA
12	06-10-2015	09-10-2015	19-11-2015	04-12-2015	04-12-2015



1. Registro del material conservado // 2. Muestreo

## RELACIONES FÍSICAS CON OTROS SUJETOS

### *Relaciones de anterioridad*

#### Anterior al individuo 13

- El cráneo del individuo 12 se sitúa bajo el calzado derecho del individuo 13
- El tobillo derecho del sujeto 13 se superpone al hombro derecho del individuo 12.
- El fuste del fémur derecho del individuo 12 se dispone bajo el fémur derecho del individuo 13
- La cadera derecha del individuo 13 se dispone sobre la rodilla derecha del individuo 12.
- Tibias y peronés del sujeto 12 se sitúan bajo el tronco del sujeto 13
- Los pies del individuo 12 se disponen bajo el hombro derecho y cuello del sujeto 13

### *Relaciones de posterioridad*

#### Posterior al individuo 27

- El codo izquierdo del individuo 12 se dispone sobre las cervicales del sujeto 27
- El antebrazo del sujeto 12 se sitúa sobre el tronco del individuo 27

## POSICIÓN

- Disposición general en decúbito lateral derecho en transición al decúbito prono. Solo el decúbito lateral derecho es capaz de explicar la posición de la extremidad superior derecha
- Orientación general: 90°
- La extremidad superior derecha muestra al húmero en proyección anterior de casi 90°, dirigiéndose el codo hacia la zona anterior del tórax (que se encuentra recostado sobre al lado derecho). El antebrazo muestra una flexión de unos 100°, con supinación del mismo y mano colocada al lado del cráneo
- En la extremidad superior izquierda el húmero muestra una abducción de unos 90° y la flexión, en pronación, del antebrazo (90°), de modo que la mano se apoya sobre su dorso a la altura de la cintura
- La extremidad inferior muestra una posición similar de los dos lados, con una semiflexión en la rodilla de unos 160°

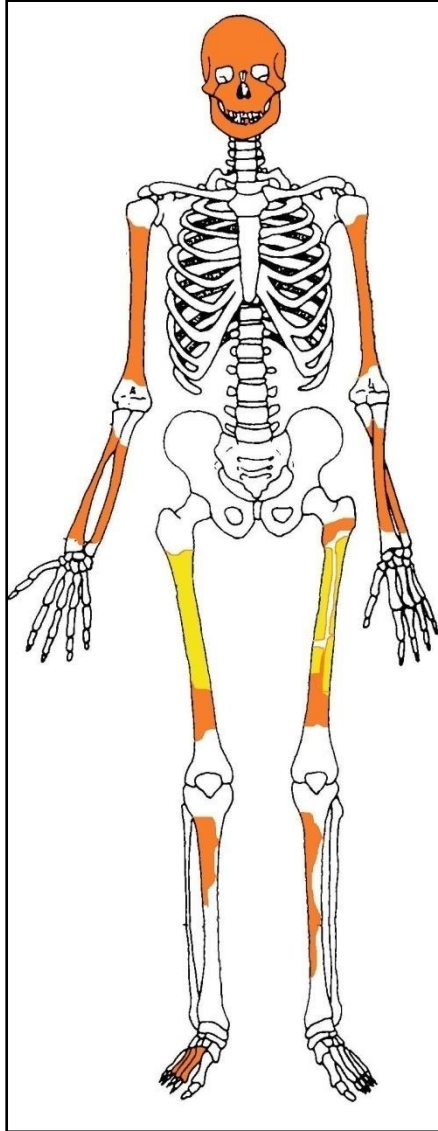


Individuo 12

## CONSERVACIÓN

- Pérdida completa de la cintura pélvica
- Pérdida completa de los elementos de la zona torácica, costillas y vértebras
- Pérdida completa de las zonas esponjosas de los huesos mayores del esqueleto apendicular
- Pérdida completa de manos y pie izquierdo

- Pérdida de la cortical externa de los huesos largos
- Fragmentación de las zonas diafisiarias de los huesos mayores del esqueleto apendicular superior y de tibias y peronés
- Fragmentación de la bóveda craneal
- Pérdida de los huesos de la zona facial



Conservación esquelética, con las partes conservadas en color, indicando el amarillo las zonas íntegras y el naranja las fragmentadas

## SEXO

**Diagnóstico: Femenino ???**

## Cráneo

### *Occipital*

- Relieves nucales suavizados, lóbulos occipitales endocraneales bien excavados



Fragmento de occipital



Vista endocraneal de la escama occipital

### Otros

- Los referentes métricos escasos, basados en dos diámetros diafisarios del fémur, están próximos o dentro de valores femeninos

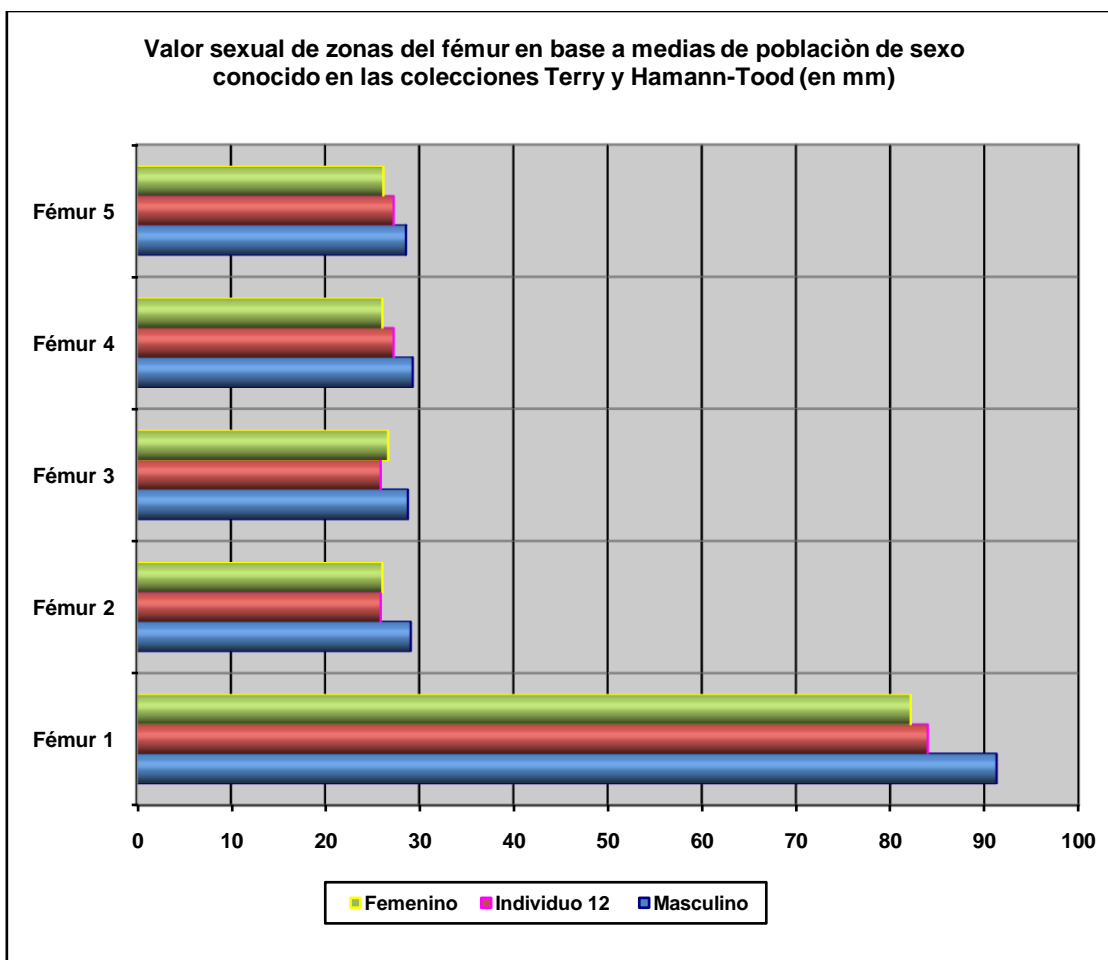
#### Diagnóstico de sexo (*osteometría simple*)

Hueso	Medición	Valor (mm)	Referencia	Sexo
Fémur derecho	Perímetro 1/2 diáfisis	84	Bass, 2005 / Krenzer, 2006	♂
	Diám. ant-post 1/2	25,92	Olivier, 1960	♀

#### Diagnóstico de sexo (*funciones discriminantes*)

Hueso	Métrica relacionada	P.A. (%)	Referencia	Sexo
Fémur der.	Diám. transv. y perímetro a la mitad	85	Isçan y Miller-Shaivitz, 1984	♀
	Perímetro ½ diáfisis	84	Isçan y Miller-Shaivitz, 1984	♀
	Diám. transverso 1/2	86,3	Krenzer, 2006	♂

P.A: (porcentaje de acierto según los autores)



Hueso	Fémur 1	Fémur 2	Fémur 3	Fémur 4	Fémur 5
Referencia	Isçan 1984 (en Isçan 1990)	Isçan 1984 (en Isçan 1990)	Isçan 1984 (en Isçan 1990)	Isçan 1984 (en Isçan 1990)	Isçan 1984 (en Isçan 1990)
Media ref	Circ HTC	A.p. Diámetro HTC	A.p. Diámetro TYC	Tr. Diámetro HTC	Tr. Diámetro TYC

### Evidencias indirectas

- Longitud de la suela del calzado: 26,5 cmts

### EDAD

**Diagnóstico: Adulto de edad inespecífica**

Se le atribuye al presente individuo una edad adulta, sin mayores especificaciones

### Cráneo

#### Suturas

- Estadio de desarrollo de un fragmento de sutura sagital: adulto (n.e.)
- Evaluación de la sutura lambdoidea L1-L2: -50 años

## VALORES MÉTRICOS POSCRANEALES

Hueso	D. ant-posterior ½ diáfisis*	D. transverso ½ diáfisis*	Circunferencia ½*
Fémur derecho	25,92 mm	27,29 mm	84 mm

## ESTATURA

Se toman medidas estimadas de campo de la longitud del húmero (30 cmts) y fémur (44 cmts) derechos, que finalmente no se tienen en cuenta por la ausencia destacada de porciones de hueso. De forma meramente orientativa la distancia entre el vértex craneal y el tarso es de 162 centímetros.

## OBJETOS ASOCIADOS O PRÓXIMOS

- Suelas de ambos calzados: En la zona plantar de la suela se advierte la marca de un ancla y debajo una cartela con marca de fabricante, con la nomenclatura "CRADES". Longitud máxima de suela: 26,5 cmts
- Dos hebilla
- Botón metálicos en la zona de la pelvis de 16,66 mm de diámetro
- Encendedor bajo el tercio medio de la diáfisis del fémur derecho
- Boquilla de fumador localizada con el cráneo. Longitud: 63,67 mm
- Botón-broche, de material traslúcido y 13,66 mm de diámetro.



Calzado





Suela del calzado y sus peculiares diseños



Leyenda en la suela del calzado, en la zona media plantar



Encendedor y boquilla



Hebilla y botones metálicos



Posible alfiler



Botón, pendiente o gemelo

## INVENTARIO DE MATERIALES

Nº inventario	Contenido
1	Esqueleto craneal
2	Extremidad superior derecha
3	Extremidad superior izquierda
4	Extremidad inferior derecha
5	Extremidad inferior izquierda
6	Hebilla y botón metálicos
7	Encendedor
8	Suela de calzado derecho, con arandelas para cordones
9	Suela de calzado izquierdo
10	Hebilla
11	Botones metálicos (n=2) y broche, asociados al cráneo
12	Botón-broche traslúcido
13	Boquilla de fumador localizada con el cráneo
14	Dentición

## INDIVIDUO 13

### FASES DE CONTROL DEL MATERIAL ÓSEO

INDIVIDUO	EXCAVADO	EXHUMADO Y PRECINTADO	COMIENZO ESTUDIO	FIN DE ESTUDIO Y PRECINTADO	MUESTRA
13	06-10-2015	08-10-2015	23-11-2015	04-12-2015	04-12-2015



1. Registro del material conservado // 2. Muestreo

### RELACIONES FÍSICAS CON OTROS SUJETOS

#### *Relaciones de anterioridad*

##### Anterior al individuo 11

- El codo izquierdo del individuo 11 se sitúa sobre el tercio superior de la diáfisis de tibia y peroné izquierdos del individuo 13.
- El calzado izquierdo del individuo 13 se dispone bajo el cráneo del individuo 11.

#### *Relaciones de posterioridad*

##### Posterior al individuo 12

- El cráneo del individuo 12 se sitúa bajo el calzado derecho del individuo 13
- El tobillo derecho del sujeto 13 se superpone al hombro derecho del individuo 12.
- El fuste del fémur derecho del individuo 12 se dispone bajo el fémur derecho del sujeto 13
- La cadera derecha del individuo 13 se dispone sobre la rodilla derecha del individuo 12.
- Tibias y peronés del sujeto 12 se sitúan bajo el tronco del sujeto 13
- Los pies del individuo 12 se disponen bajo el hombro derecho y cuello del sujeto 13

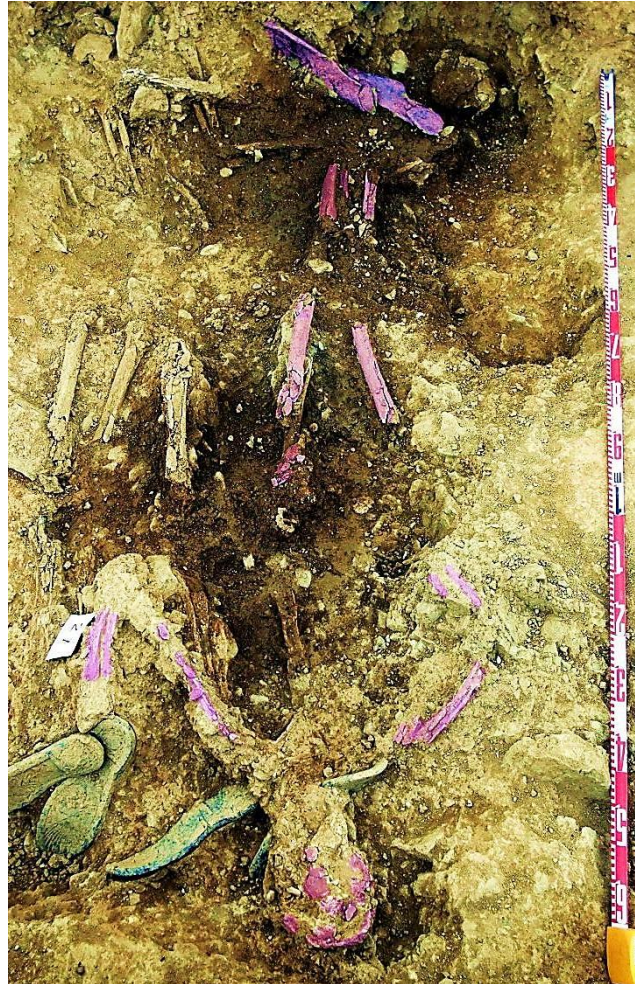##### Posterior al individuo 27

- El antebrazo derecho del individuo 13 se dispone sobre la tibia derecha del sujeto 27

### POSICIÓN

- Posición general en decúbito prono
- Orientación general: 284°
- La extremidad superior derecha presenta al húmero en abducción de 45°, con antebrazo flexionado en unos 45°, pronación del mismo y mano, apoyada sobre su palma a la altura del hombro del mismo lado

- Extremidad superior izquierda: húmero en abducción ( $55^{\circ}$ ), con antebrazo flexionado aproximadamente  $90^{\circ}$ , y mano próxima a la cadera izquierda
- La extremidad inferior derecha aparece en completa extensión
- La extremidad inferior izquierda muestra una leve aducción del fémur de unos  $15^{\circ}$  y una semiflexión de la rodilla en torno a  $160^{\circ}$



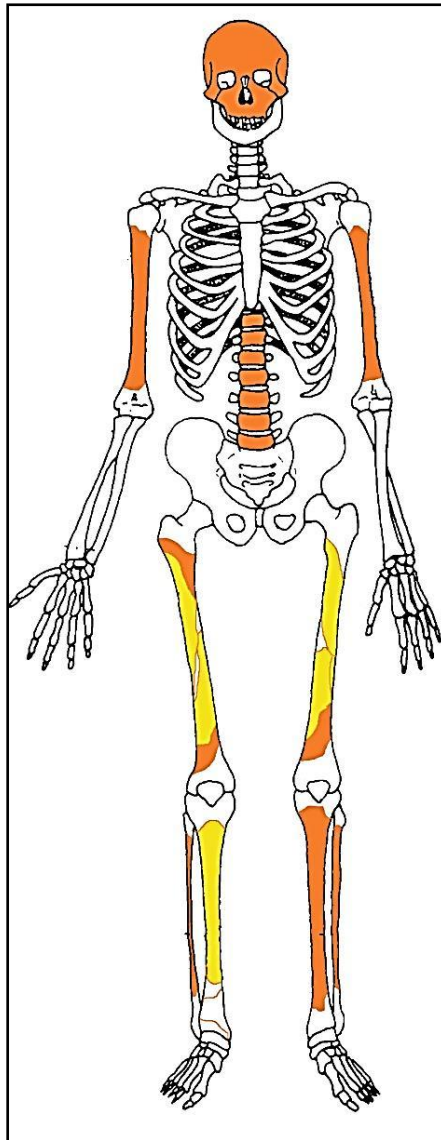
Individuo 13



Relación de superposición de los individuos 13 y 11

## CONSERVACIÓN

- Pérdida completa de las zonas esponjosas de los huesos mayores del esqueleto apendicular
- Pérdida completa de los elementos de la zona torácica, costillas y vértebras, salvo las lumbares y las cuatro últimas dorsales
- Pérdida completa de manos y pies
- Pérdida completa de escápulas, clavículas y antebrazos de ambos lados, completamente pulverizados
- Pérdida completa de la cintura pélvica
- Fragmentación de la bóveda craneal
- Destrucción y pérdida de la mandíbula
- Erosiones y desprendimientos de la cortical externa de las zonas diafisarias
- Presencia de raíces en todo el entorno



Conservación esquelética, con las partes conservadas en color, indicando el amarillo las zonas íntegras y el naranja las fragmentadas

## SEXO

**Diagnóstico: ¿Masculino (♂)?**

Evidencias morfológicas incompletas del hueso frontal y la métrica del fémur sugieren una mayor proximidad hacia el sexo masculino.

## Cráneo

### Frontal

- Borde orbitario de tendencia roma y reborde supraorbitario medianamente resaltado.



Fragmento de frontal con región superciliar izquierda

## Otros

- *Fundamentos Métricos*: se obtienen resultados para los siguientes valores del fémur derecho: diámetro antero-posterior: 29,50 mm; diámetro transverso: 28,39 mm; y perímetro a la mitad de la diáfisis: 92 mm.

### Diagnóstico de sexo (*osteometría simple*)

Hueso	Medición	Valor (mm)	Referencia	Sexo
Fémur derecho	Perímetro 1/2 diáfisis	92	Bass, 2005 / Krenzer, 2006	♂
	Diám. ant-post 1/2	29,50	Olivier, 1960	n.e.*

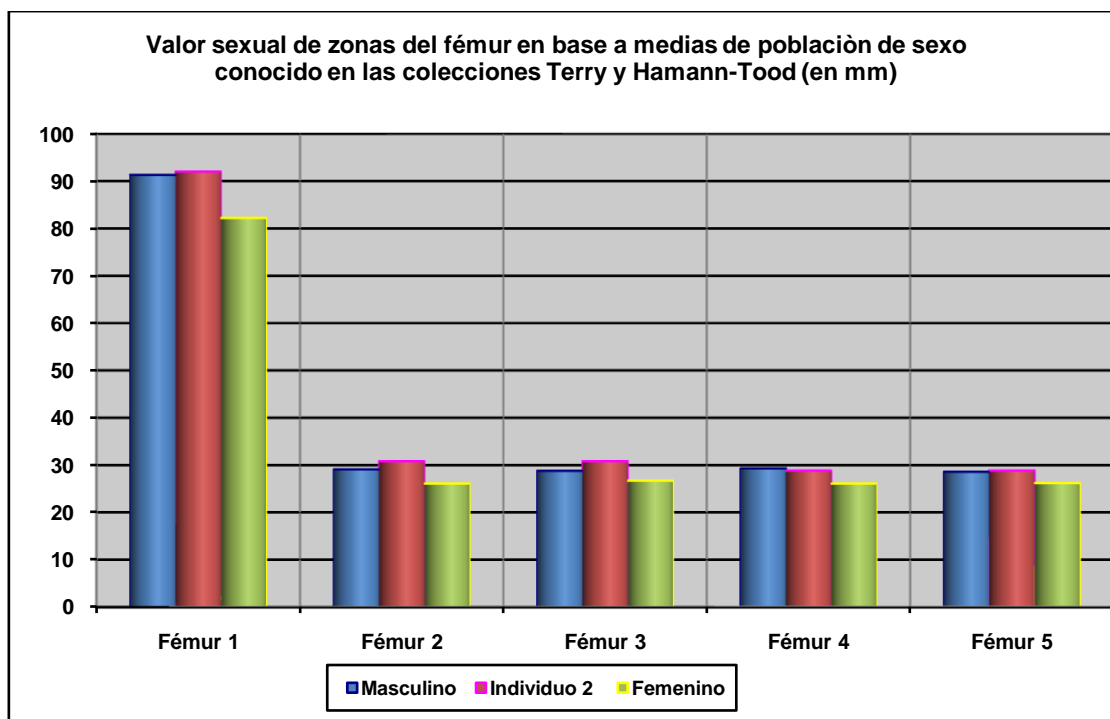
\*n.e.: valor intermedio entre ambos sexos

### Diagnóstico de sexo (*funciones discriminantes*)

Hueso	Métrica relacionada	P.A. (%)	Referencia	Sexo
Fémur der.	Diám. transv. y perímetro a la mitad	85	Isçan y Miller-Shaivitz, 1984	♂
	Perímetro ½ diáfisis	84	Isçan y Miller-Shaivitz, 1984	♂

	Diám. transverso 1/2	86,3	Krenzer, 2006	♂
--	----------------------	------	---------------	---

P.A: (porcentaje de acierto según los autores)



Hueso	Fémur 1	Fémur 2	Fémur 3	Fémur 4	Fémur 5
Referencia	Isçan 1984 (en Isçan 1990)	Isçan 1984 (en Isçan 1990)	Isçan 1984 (en Isçan 1990)	Isçan 1984 (en Isçan 1990)	Isçan 1984 (en Isçan 1990)
Media ref	Circ HTC	A.p. Diámetro HTC	A.p. Diámetro TYC	Tr. Diámetro HTC	Tr. Diámetro TYC

### Evidencias indirectas

- La longitud de la suela (calzado) se sitúa en 28,5 centímetros, lo que se corresponde en mayor medida con el sexo masculino

### EDAD

**Diagnóstico: Adulto inespecífico**

Las evidencias de unión epifisiaria completa y de un osteofito en un cuerpo vertebral cervical indican la condición adulta del presente sujeto.

### TALLA

Como única referencia se dispone de la distancia tomada a pie de campo entre el vértex craneal y el tarso, estimándose en 170 centímetros

### VALORES MÉTRICOS POSCRANEALES

Hueso	D. ant-posterior ½ diáfisis*	D. transverso ½ diáfisis*	Circunferencia ½*
Fémur derecho	29,50 mm	28,39 mm	92 mm



(La localización de la mitad de la diáfisis es estimada)


## RASGOS MORFOLÓGICOS

### Rasgos epigenéticos

- Huesos sesamoideos (n=2) del pie recuperados con la limpieza del cráneo del sujeto 12

## EVIDENCIAS DE EPISODIOS VIOLENTOS

Con la limpieza del cráneo se localiza una esquirla de proyectil en la región facial, junto a una pieza dental (premolar superior, que sólo conserva la raíz). Se observa una tinción leve de óxido de plomo de la región cervical del premolar superior mencionado.



Esquirla de proyectil

## LESIONES EN VIDA

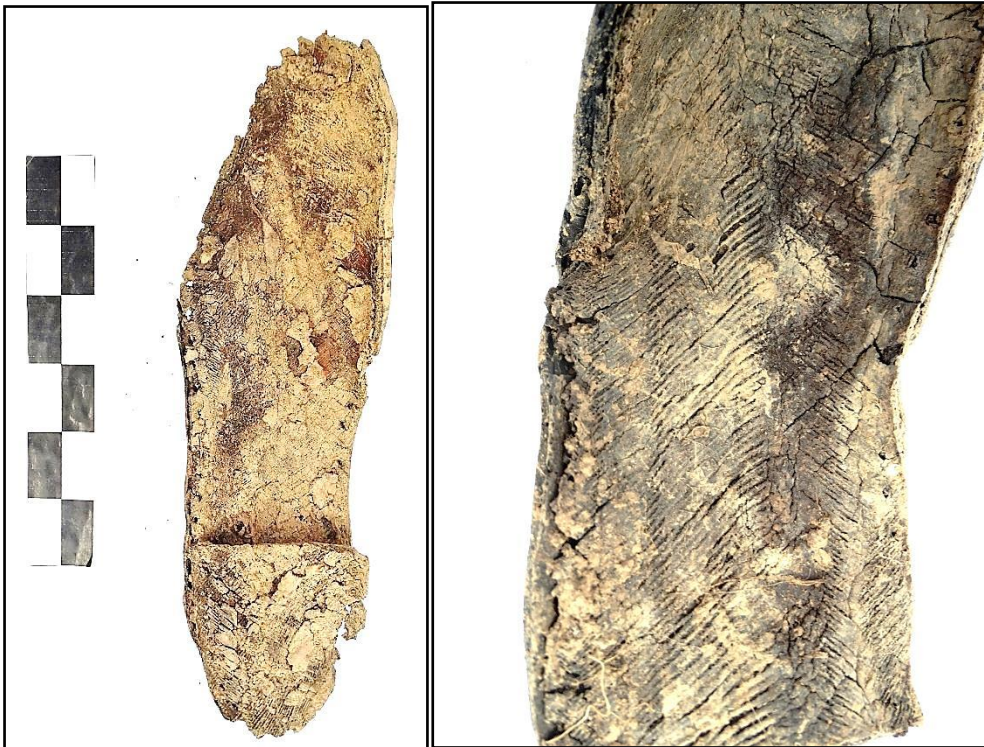### Proceso reumático

- Mínima excrescencia ósea-osteofito-en la cara inferior de un cuerpo vertebral cervical no específico

## OBJETOS ASOCIADOS

- Se recuperan las suelas de ambos calzados. Bajo el talón de la suela izquierda se advierte la signatura (incompleta): "GHT". En la suela del calzado derecho pueden apreciarse la inscripción "S I L ¿V? E". Longitud de suela del calzado izquierdo: 28,5-29 cmts.
- Hebilla de cinturón localizada en la zona de la cadera derecha. Anchura máxima de la hebilla: 42,38 mm.
- Botón metálico junto al tercio superior de la diáfisis del fémur derecho. Diám. del botón metálico. 17,09 mm.

- Se detecta un fragmento de objeto cilíndrico correspondiente a un lapicero bajo la tibia derecha del individuo 13, Diámetro del cilindro: 10,20 mm. A su vez, otro fragmento de lapicero con extremo útil y fragmento de grafito en el interior aparece en la zona del calzado
- Anillo o alianza bajo el calzado izquierdo de individuo 13 (bajo la cara interior de la suela). Diámetro interior del anillo: 17,44 mm



Suela de calzado (vista externa e interna)



Detalle de suela



Detalle de suela



Fragmentos de lapicero



Anillo localizado bajo suela de calzado



Hebillas y botón (izquierda)

### INVENTARIO DE MATERIALES

Nº inventario	Contenido
1	Esqueleto craneal
2	Extremidad superior derecha
3	Extremidad superior izquierda
4	Fragmentos vertebrales
5	Restos pélvicos
6	Extremidad inferior derecha
7	Extremidad inferior izquierda
8	Hebilla, botón, y objeto metálico amorfo
9a	Anillo asociado a calzado
9b	Lapicero y grafito
9c	Fragmento cilíndrico de apura-lápiz
10	Suela de calzado derecho
11	Suela de calzado izquierdo
12	MTT, 2 huesos sesamoideos

## INDIVIDUO 14

### FASES DE CONTROL DEL MATERIAL ANTROPOLÓGICO

INDIVIDUO	EXCAVADO	EXHUMADO Y PRECINTADO	COMIENZO ESTUDIO	FIN DE ESTUDIO Y PRECINTADO	MUESTRA
14	15-10-2015	22-10-2015	23-11-2015	04-12-2015	04-12-2015



1. Desprecinto de la caja para el estudio // 2. Registro del material conservado // 3. Muestreo

### RELACIONES FÍSICAS CON OTROS SUJETOS

#### *Relaciones de anterioridad*

##### Anterior al individuo 24

- El antebrazo derecho del individuo 24 cruza sobre las rodillas y zona superior de las tibias del sujeto 14

#### *Relaciones de posterioridad*

##### Posterior al individuo 15

- El cráneo de 14 se dispone sobre el calzado-pie derecho del individuo 15.
- El tórax del individuo 14 se sitúa sobre las piernas (tibias) del sujeto 15.
- El fémur izquierdo del individuo 14 se dispone sobre cadera y fémur izquierdos de individuo 15

#### *Relaciones de simultaneidad*

##### Igual al individuo 16

- La región fronto-parietal izquierda del cráneo del sujeto 14 se sitúa junto al cráneo del individuo 16
- El miembro superior izquierdo de 14 se adosaría a la espalda del individuo 16.

## POSICIÓN

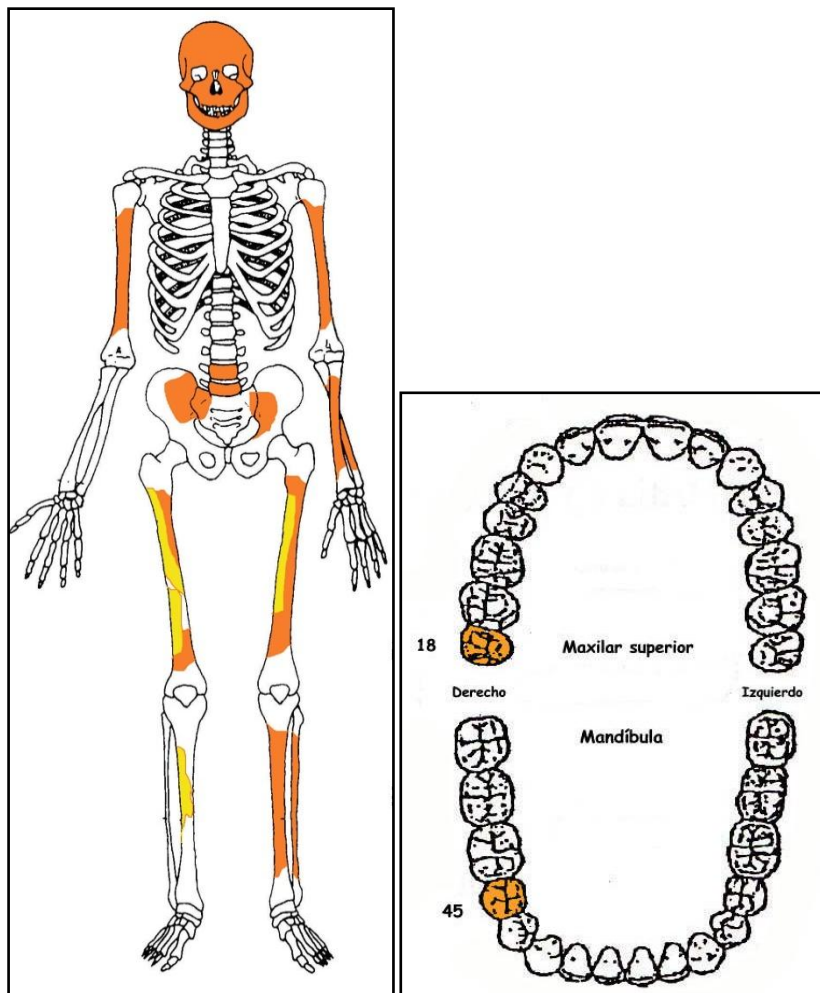
- Posición general de decúbito prono aunque levemente reclinado sobre el lado derecho, lo que se advierte sobre todo en la extremidad inferior
- Orientación general: 98°
- El cráneo se muestra reclinado sobre la zona anterior derecha del rostro
- La extremidad superior izquierda presenta una abducción de unos 25° del húmero, acompañada de la sobreelevación del codo y buzamiento, con la zona de la muñeca en el plano más bajo. El antebrazo aparece semiflexionado en unos 150°
- La extremidad superior derecha presenta una abducción del húmero de unos 30°
- La extremidad inferior aparece en completa extensión bilateral, con aducción de la extremidad inferior derecha, de modo que las extremidades se aproximan progresivamente desde la rodilla al tobillo



Individuo 14

## CONSERVACIÓN

- Pérdida completa de los elementos de la zona torácica, costillas y vértebras, salvo las dos últimas lumbares y parte del sacro
- Pérdida completa de las zonas esponjosas de los huesos mayores del esqueleto apendicular
- Pérdida completa de manos y pies
- Pérdida completa del antebrazo derecho
- Pérdida de la mayor parte de la cintura pélvica
- Pérdida de la cortical externa de los huesos largos
- Agrietamiento de los huesos mayores del esqueleto apendicular
- Fragmentación de las zonas diafisarias de los huesos mayores del esqueleto apendicular y grandes pérdidas del tejido compacto
- Fragmentación de la bóveda craneal



A la izquierda conservación esquelética, con las partes conservadas en color, indicando el amarillo las zonas íntegras y el naranja las fragmentadas. A la derecha ficha dental, con las piezas conservadas en naranja, puntos negros para indicar caries, rayado para señalar hipoplasia y números junto al hueso de piezas para designar pérdidas en vida.

**SEXO**

**Diagnóstico: Masculino**

Se disponen de escasos criterios diagnósticos aunque los mismos apuntan en mayor medida al sexo masculino

**Cráneo**

*Occipital*

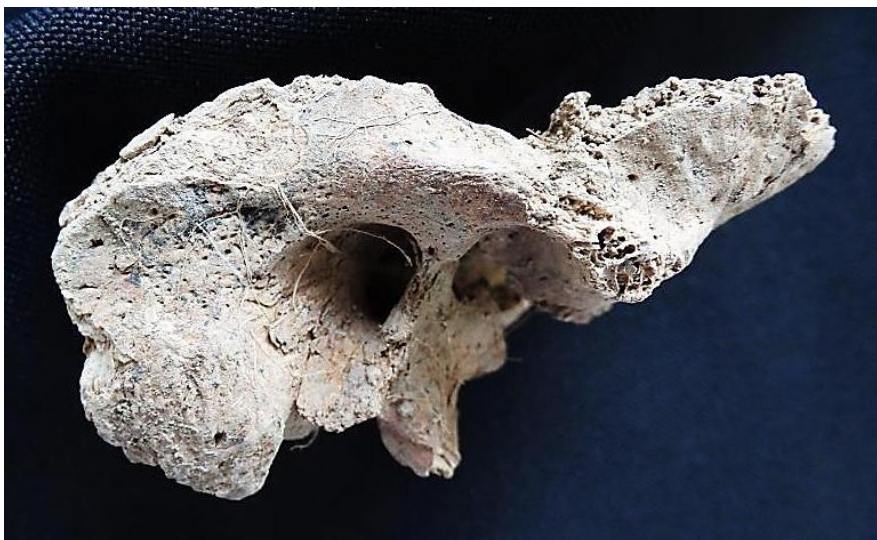- Zona nucal con protuberancia occipital externa marcada, más frecuente en el sexo masculino

*Temporal*

- Proyección de la apófisis mastoides (rota) y extensión de la cavidad glenoidea moderada



Parte de la escama occipital, con la protuberancia occipital externa bien resaltada



Zona conservada del temporal derecho



## Otros

- *Fundamentos Métricos*: se obtienen los siguientes datos osteométricos para el húmero izquierdo: perímetro a la mitad: 62-63 mm.; perímetro mínimo: 61 mm.

Diagnóstico de sexo (*osteometría simple*)

Hueso	Medición	Valor (mm)	Referencia	Sexo
Húmero izq	Perímetro 1/2 diáfisis	62-63	Singh y Singh, 1972	♂

## Evidencias indirectas

- La longitud de la suela del calzado está en torno a 28 centímetros, que correspondería en mayor medida a un pie masculino

## EDAD

**Diagnóstico: Adulto**

## Unión de epífisis

- Estaríamos ante un adulto por el completo grado de fusión epifisiario

## Cráneo

- Presencia de agujeros de Paccioni, habitualmente indicativo de una edad adulta avanzada
- Los fragmentos conservados de la zona posterior del parietal, con el recorrido de la sutura sagital, revelan una obliteración muy avanzada en el ese último tramo, lo que lo sitúa al menos en el entorno de la cuarentena

## Superficie auricular del ileon

- Se conserva un fragmento de unos 3 cmts en el tercio central de la carilla auricular, en la región más próxima al ápice. El rasgo más significativo viene dado por su granularidad, algo tosca y cierta irregularidad. El ápice podría mostrar una pequeña transformación. No se observan porosidades. Estos indicios pueden indicar una edad superior a los +30/35 años (Lovejoy, 1985)



Morfología de carilla auricular



Fragmento de sutura sagital (?), proceso obliteración

## TALLA

Como única referencia se dispone de la cuantificación a pie de campo de la distancia entre el vértex craneal y el tarso, siendo ésta de unos 158 centímetros.

## VALORES MÉTRICOS POSCRANEALES

Hueso	Perímetro mínimo diáfisis	Circunferencia diáfisis a la mitad
Húmero izq	61 mm	62-63 mm

## OBJETOS ASOCIADOS

- Restos de hebilla de cinturón en la zona media de la pelvis
- Hebillas de tirantes
- Dos llaves localizadas próximas al codo y antebrazo izquierdos del individuo 14
  - Llave larga, longitud: 120,57 mm.
  - Llave pequeña, longitud: 68,63 mm
  - Se acompaña de otros elementos, como una posible argolla en la que irían ensartadas las dos llaves, así como amorfos metálicos
- 4 botones cóncavo-convexos de unos 18 mm de diámetro
- Moneda localizada cerca de la región púbica, entre ambos fémures.
  - Moneda de 5 pesetas, con escudo con plus ultra y leyenda "*Rey Const. De España*" Busto de Alfonso XII, con leyenda: "*Alfonso XIII por la g. De Dios 1891*" en reverso, conserva restos de tejido adheridos. Diámetro: 37,72 mm
- Suelas del calzado. Longitud máxima de la suela izquierda: 28 cmts; grosor de la suela: 8,24 mm; altura del tacón: 31,82 mm (mediciones de campo; campaña 2014).



Suelas del calzado



Llaves



Hebillas



Anverso moneda de Alfonso XIII



Reverso

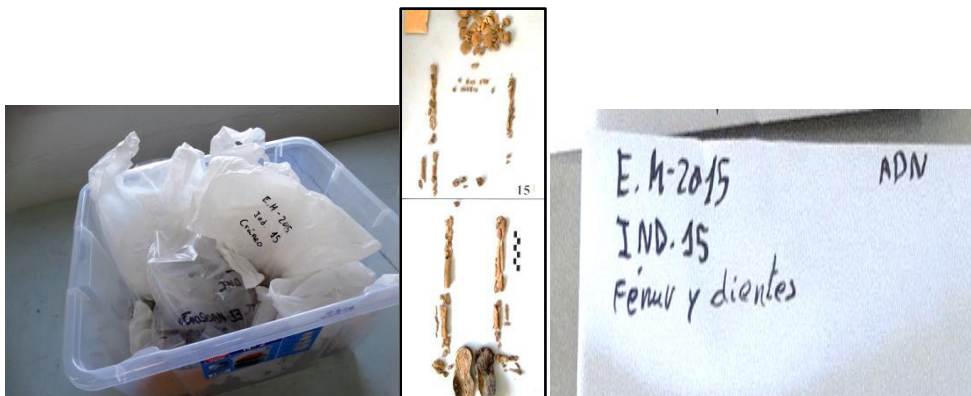## INVENTARIO DE MATERIALES

Nº inventario	Contenido
1	Esqueleto craneal
2	Extremidad superior derecha
3	Extremidad superior izquierda
4	Huesos de la cintura pélvica
5	Extremidad inferior derecha
6	Extremidad inferior izquierda
7	Restos del calzado derecho
8	Restos del calzado izquierdo
9	Hebillas (al menos tres)
10	Llaves (dos)
11	Botones, objetos metálicos
12	Moneda

## INDIVIDUO 15

### FASES DE CONTROL DEL MATERIAL ANTROPOLÓGICO

INDIVIDUO	EXCAVADO	EXHUMADO Y PRECINTADO	COMIENZO ESTUDIO	FIN DE ESTUDIO Y PRECINTADO	MUESTRA
15	20-10-2015	23-10-2015	24-11-2015	04-12-2015	04-12-2015



1. Desprecinto de la caja para el estudio // 2. Registro del material conservado // 3. Muestreo

## RELACIONES FÍSICAS CON OTROS SUJETOS

### *Relaciones de anterioridad*

#### Anterior al individuo 14

- El cráneo del sujeto 14 se dispone sobre el calzado-pie derecho del individuo 15.
- El tórax del individuo 14 se sitúa sobre las piernas (tibias) del sujeto 15.
- El fémur izquierdo del individuo 14 se dispone sobre cadera y fémur izquierdos de individuo 15

#### Anterior al individuo 24

- El antebrazo derecho del individuo 24 se dispone sobre el antebrazo izquierdo del individuo 15

### *Relaciones de posterioridad*

#### Posterior al individuo 16

- El húmero derecho del sujeto 15 se adosa al peroné derecho del individuo 16.
- El antebrazo derecho de 15 se superpone al fémur derecho del individuo 16.

## POSICIÓN

- Posición predominante en decúbito prono
- Orientación general: 292°.
- Cráneo recostado sobre su lado izquierdo y zona facial orientada hacia el hombro derecho

- La extremidad superior derecha aparece completamente extendida y adosada al tórax, con el hombro sobreelevado
- La extremidad superior izquierda muestra una abducción del húmero de unos 60°, con flexión del antebrazo de 90°.
- La extremidad inferior derecha aparece completamente extendida, con rotación del pie, apoyado sobre su cara interna
- La extremidad inferior izquierda muestra una aducción de unos 20° del fémur y la semiflexión de la pierna (tibia+peroné) de unos 160° y rotación del pie, con apoyo de éste sobre su parte externa



Individuo 15



Brazo derecho de individuo 15 sobre pierna derecha de 16

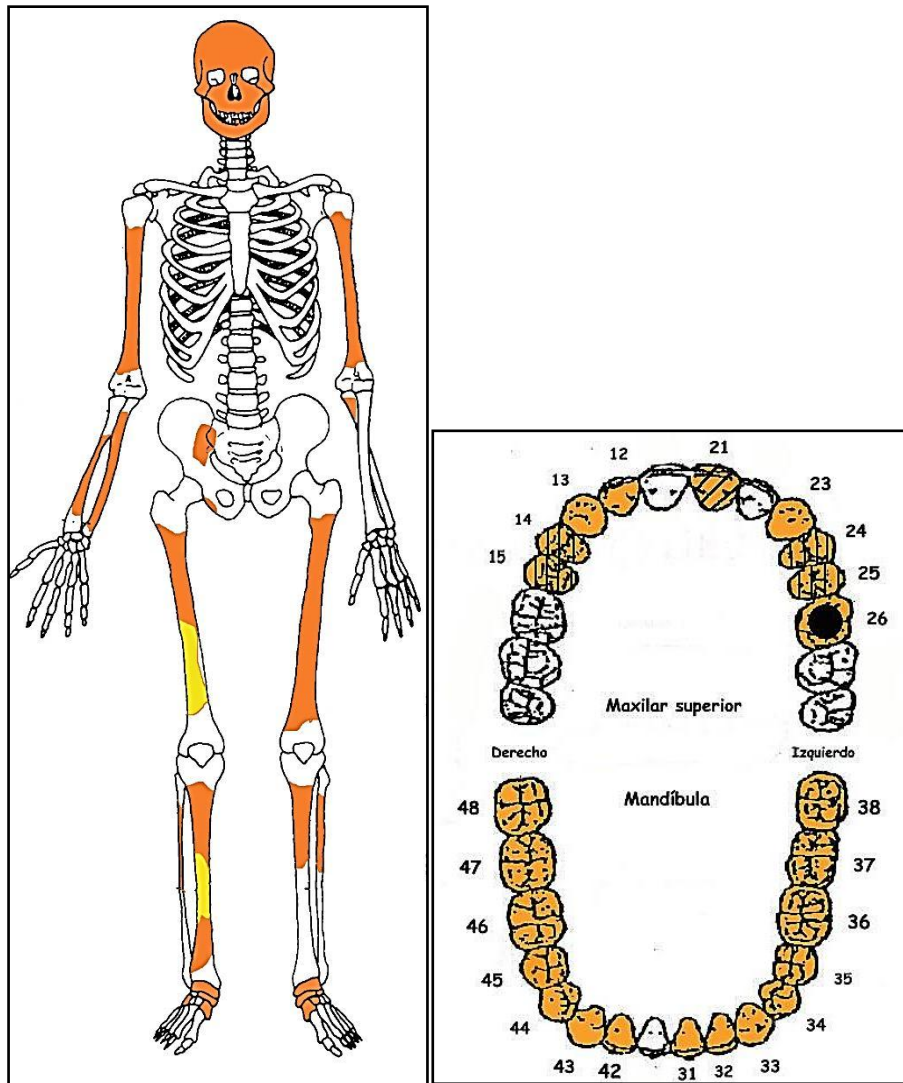
## CONSERVACIÓN

- Pérdida completa de los elementos de la zona torácica, costillas y vértebras
- Pérdida completa de las zonas esponjosas de los huesos mayores del esqueleto apendicular
- Pérdida completa de las manos y de la mayor parte de los pies
- Pérdida completa de la cintura pélvica, salvo una pequeña porción de la pala iliaca derecha
- Desprendimientos laminares de la cortical externa de los huesos largos
- Agrietamiento de los huesos mayores del esqueleto apendicular
- Fragmentación de las zonas diafisarias de los huesos mayores del esqueleto apendicular
- Fragmentación de la bóveda craneal



Cortical externa en tibia derecha





A la izquierda conservación esquelética, con las partes conservadas en color, indicando el amarillo las zonas íntegras y el naranja las fragmentadas. A la derecha ficha dental, con las piezas conservadas en naranja, puntos negros para indicar caries, rayado para señalar hipoplasia y números junto al hueso de piezas para designar pérdidas en vida.

## SEXO

**Diagnóstico: No determinado**

Las evidencias físicas se valoran insuficientes para afianzar un diagnóstico determinado:

### Cráneo

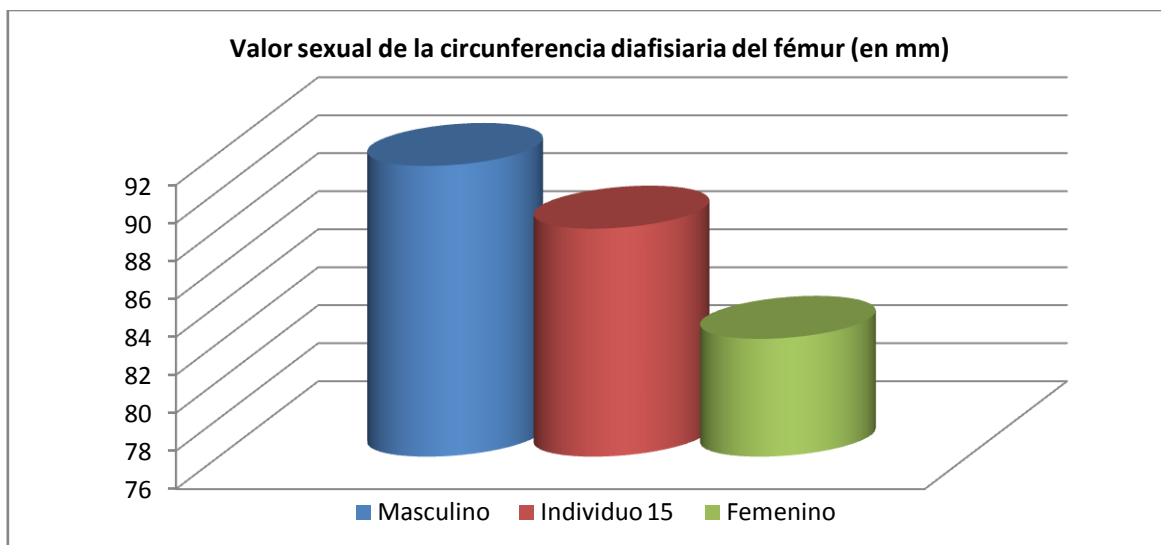
#### Mandíbula

- Según observación de campo: ángulo de rama mandibular de tendencia recta

### Fundamentos métricos

- Longitud máxima estimada del húmero derecho: 325 centímetros
- Perímetro mínimo del radio derecho: 44 mm.
- Diám antero-posterior subsigmoideo del cúbito derecho: 21,35 mm

- ❑ Diám. transverso subsigmoideo del cúbito derecho.: 19,76 mm (aprox)
- ❑ Perímetro fémur: 87 mm.



Hueso	Tibia 1-HTC	Tibia 2-TYC	Fémur
Referencia	Isçan 1984 (en Isçan 1990)	Isçan 1984 (en Isçan 1990)	Isçan 1984 (en Isçan 1990)

### Evidencias indirectas

- Longitud de suela del calzado derecho: 26,2 cmts

### EDAD

**Diagnóstico: Adulto de edad no específica por debajo de los cincuenta años**

#### Unión de las epífisis

- Proceso completamente finalizado, lo que identifica a un adulto de edad inespecífica

#### Suturas craneales

- Evaluación general de fragmentos de suturas craneales por debajo de 50 años

### TALLA

El mejor referente viene dado por la estimación sobre el terreno de la distancia entre el vértex craneal y el tarso, cuantificada en 159 centímetros

### VALORES MÉTRICOS POSCRANEALES

En parte de los casos se trata de valores estimativos, orientativos u aproximativos (ver relación de fundamentos métricos en el apartado diagnóstico del sexo).

## LESIONES EN VIDA

### Lesiones dentarias

#### *Episodio crítico-hipoplasia del esmalte*

- Se registran 2 surcos, visibles en las piezas 11, 14-15 y 24-25, con edad de impactación entre los 3 y 4 años

#### *Caries.*

- Caries en la pieza 26

#### *Cálculo-Enfermedad periodontal*

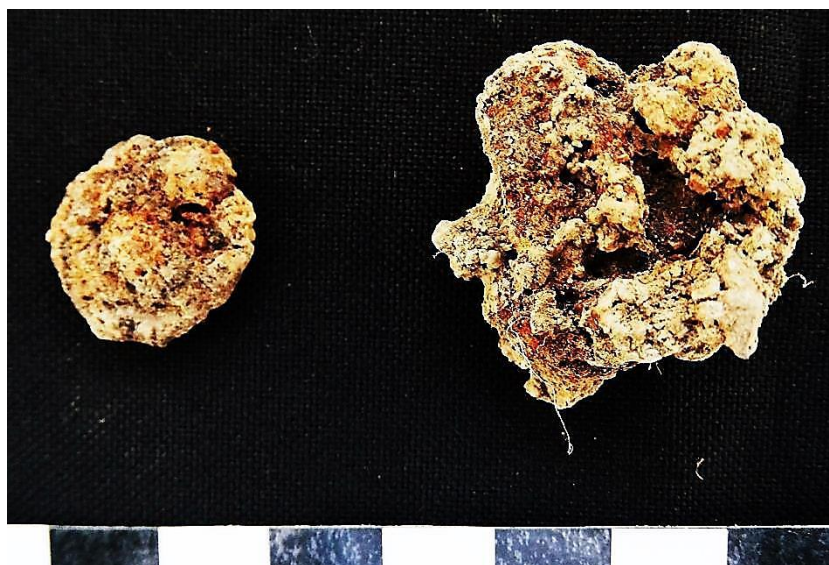
- Presencia de sarro de extensión radicular en M1 inferior derecho. Indica evidencias de enfermedad periodontal.

## OBJETOS ASOCIADOS

- Hebilla ubicada por encima del coxal derecho, y botón metálico junto a éste. Diámetro del botón metálico: 16,51 mm
- Boquilla de fumador localizada junto al codo-antebrazo derecho. Presenta decoración cromática a bandas. Longitud del objeto: 56,69 mm
- Suelas correspondientes al calzado. Longitud de suela del calzado derecho. 26,2 cmts. Próximo al tacón muestra la marca "...B.S." y más abajo LBS (la S puede ser en el segundo caso un 5)



Calzado



Hebilla y botón metálico



Boquilla

## INVENTARIO DE MATERIALES

Nº inventario	Contenido
1	Esqueleto craneal
2	Extremidad superior derecha
3	Extremidad superior izquierda
4	Fragmentos costales
5	Huesos de la cintura pélvica
6	Extremidad inferior derecha
7	Extremidad inferior izquierda
8	Restos del calzado derecho
9	Restos del calzado izquierdo
10a	Boquilla
10b	Hebilla
10c	Botón y objeto metálico
11	Fragmentos óseos

## INDIVIDUO 16

### FASES DE CONTROL DEL MATERIAL ANTROPOLÓGICO

INDIVIDUO	EXCAVADO	EXHUMADO Y PRECINTADO	COMIENZO ESTUDIO	FIN DE ESTUDIO Y PRECINTADO	MUESTRA
16	20-10-2015	27-10-2015	24-11-2015	04-12-2015	04-12-2015



1. Registro del material conservado // 2. Muestreo

### RELACIONES FÍSICAS CON OTROS SUJETOS

#### *Relaciones de simultaneidad*

##### Igual al individuo 14

- La región fronto-parietal izquierda del cráneo del sujeto 14 se sitúa junto al cráneo del individuo 16
- El miembro superior izquierdo de 14 se adosaría a la espalda del individuo 16.

##### Anterior al individuo 15

- La cara posteroexterna del húmero derecho del sujeto 15 se adosa al peroné derecho del individuo 16.
- El antebrazo derecho del individuo 15 se superpone al fémur derecho del individuo 16.

#### *Relaciones de posterioridad*

##### Posterior al individuo 25

- El codo derecho del sujeto 16 se sitúa sobre el calzado del individuo 25
- La extremidad superior izquierda del sujeto 16 se dispone sobre las piernas (tibias) del individuo 25

### POSICIÓN

- Posición general de decúbito lateral derecho, con leve vuelco anterior del cuerpo. Pese a la mala conservación del tórax la posición de las extremidades superiores no dejan lugar a dudas de la disposición sobre el lado derecho
- Orientación general: 114°
- Cráneo apoyado sobre el lado derecho y rostro orientado al NE
- La extremidad superior derecha muestra al húmero en abducción o proyección anterior de unos 45°, con flexión del codo en 50° y mano situada por detrás del codo izquierdo
- La extremidad superior izquierda presenta una proyección anterior del húmero, con elevación del codo unos 90°, acompañado de la flexión del antebrazo de 90°, de modo que la mano se

dispondría por delante de la zona facial húmero en aducción ( $90^\circ$ ), con flexión del codo igualmente en  $90^\circ$  y mano dirigiéndose hacia la pared de la fosa

- La extremidad inferior muestra una casi completa extensión bilateral, limitada en unos  $15^\circ$ , con la extremidad izquierda por delante de la derecha y superpuesta a ésta



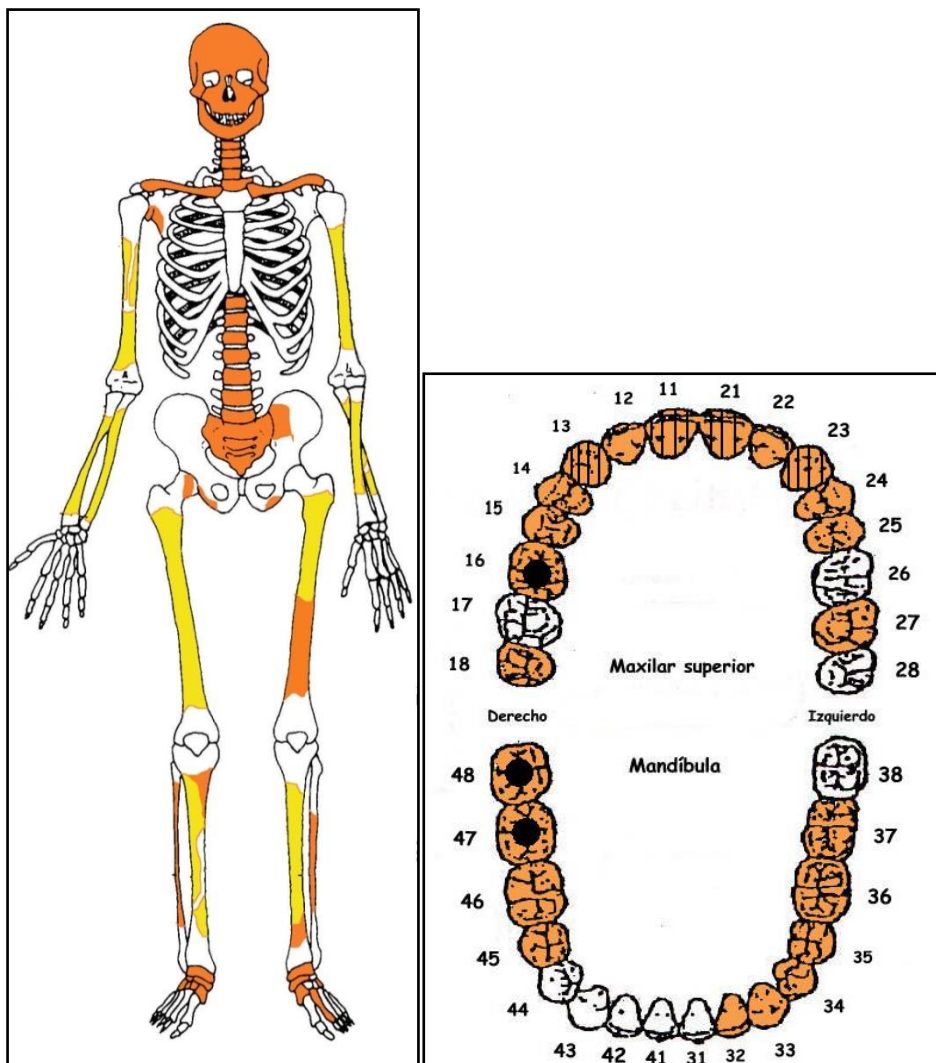
Individuo 16



Detalle parcial del tronco y extremidades superiores

## CONSERVACIÓN

- Pérdida completa de los elementos de la zona costal
- Pérdida completa de las zonas esponjosas de los huesos mayores del esqueleto apendicular
- Pérdida completa de las manos y de la mayor parte de los pies
- Pérdida de la mayor parte de la pelvis
- Fragmentación de la bóveda craneal
- Agrietamientos longitudinales y cuarteamientos de la cortical externa
- Raíces que penetran en el canal medular, principalmente en huesos largos de la extremidad inferior



A la izquierda conservación esquelética, con las partes conservadas en color, indicando el amarillo las zonas íntegras y el naranja las fragmentadas. A la derecha ficha dental, con las piezas conservadas en naranja, puntos negros para indicar caries, rayado para señalar hipoplasia y números junto al hueso de piezas para designar pérdidas en vida.



Presencia de raíz en canal medular de H.L.

## SEXO

**Diagnóstico: Masculino**

La morfología del cráneo, aunque no homogénea desde el punto de vista del dimorfismo sexual, aproximan a este individuo al sexo masculino.

### Cráneo

#### *Occipital*

- Relieves nucales claros

#### *Frontal*

- Región superciliar algo marcada, con frontal incompleto, aunque sugiere una trayectoria huidiza

#### *Temporal*


- Hiperdesarrollo del proceso mastoideo derecho

#### *Malar*

- Morfología robusta, de anchura acentuada, más habitual del sexo masculino


#### *Mandíbula*

- Región goníaca irregular (no redondeada), con ángulo de rama que se insinúa de tendencia obtusa



Occipital

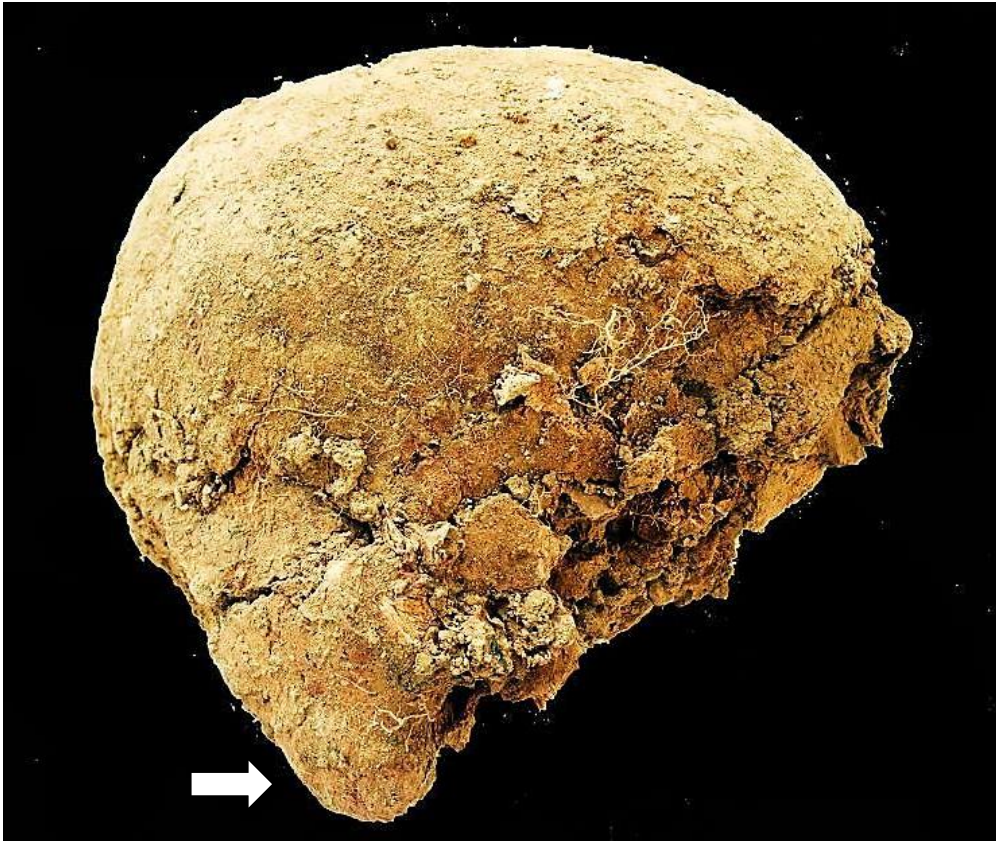




Malar



Rama mandibular



Vista lateral del cráneo, destacando el gran desarrollo de la apófisis mastoideas (flecha)

### Fundamentos métricos

Diagnóstico de sexo (*osteometría simple*)

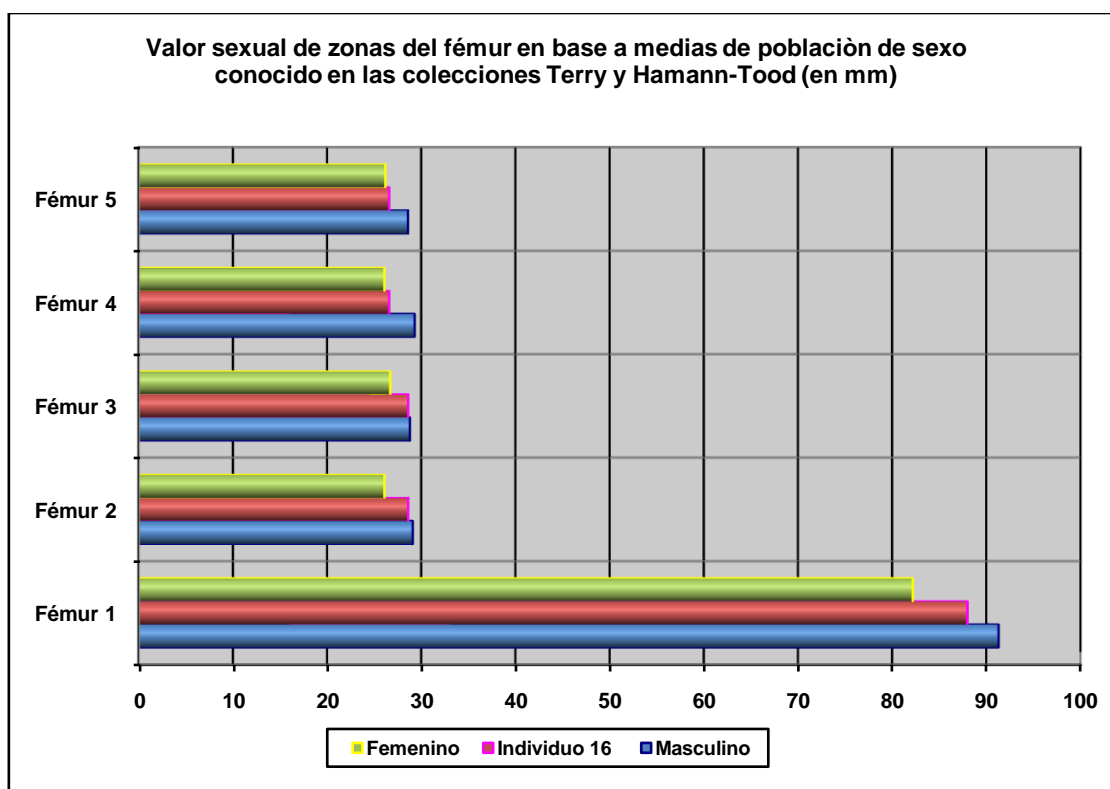
Hueso	Medición	Valor (mm)	Referencia	Sexo
Mandíbula	Anchura de rama	34,05	Hanihara, 1959	♂
Fémur derecho	Perímetro 1/2 diáfisis	88	Bass, 2005 / Krenzer, 2006	♂
	Diám. ant-post 1/2	28,63	Olivier, 1960	n.e.

\*n.e.: valor intermedio entre ambos sexos

Diagnóstico de sexo (*funciones discriminantes*)

Hueso	Métrica relacionada	P.A. (%)	Referencia	Sexo
Radio derecho	Diám. mínimo 1/2 diáfisis	88,37	Alemán <i>et al.</i> , 1997	♂
Fémur der.	Diám. transv. y perímetro a la mitad	85	Isçan y Miller-Shaivitz, 1984	♂
	Perímetro 1/2 diáfisis	84	Isçan y Miller-Shaivitz, 1984	♂
	Perímetro 1/2 diáfisis y D. transv. subtrocantéreo	82,95	Alemán <i>et al.</i> , 1997	♂

P.A: (porcentaje de acierto según los autores)



Hueso	Fémur 1	Fémur 2	Fémur 3	Fémur 4	Fémur 5
Referencia	Isçan 1984 (en Isçan 1990)	Isçan 1984 (en Isçan 1990)	Isçan 1984 (en Isçan 1990)	Isçan 1984 (en Isçan 1990)	Isçan 1984 (en Isçan 1990)
Media ref	Circ HTC	A.p. Diámetro HTC	A.p. Diámetro TYC	Tr. Diámetro HTC	Tr. Diámetro TYC

### Otros

- Robustez generalizada de los huesos largos
- Extensión de la superficie articular correspondiente a la cavidad sigmoidea del cúbito derecho

### EDAD

**Diagnóstico: Adulto de edad no específica**

### Cráneo

#### *Suturas craneales*

- Una visión parcial de la calota craneal indica la posible obliteración de algunos segmentos suturales: adulto maduro.

### Unión de epífisis

#### *Huesos largos*

- Proceso diáfisis-epifisiario de los huesos largos completado: adulto n.e.

### Otras evidencias

- Presencia de lesiones degenerativas (artrosis del codo)

## TALLA

Entre 160 y 167 centímetros

	Cúbito d.	Fémur d.	Tibia d.
Manouvrier	Sobre 162,5	Sobre 165,4	Entre 157 y 163
Trotter y Glesser	167,67 $\pm$ 4,72	167,61 $\pm$ 3,94	Entre 161 y 166

Longitudes estimadas por la ausencia de porciones anatómicas

## VALORES MÉTRICOS POSCRANEALES

Hueso	Longitud	Circunferencia
Húmero izq	$\geq$ 28 cmts (E)	71 mm. (mitad diáfisis)
Radio der	$\geq$ 22 cmts (E)	45 mm. (perim. mínimo)
Cúbito der	24,5 cmts (E)	
Fémur der	44,0 cmts (E)	88 mm. (mitad diáfisis)
Tibia der.	33-35 cmts (E)	

### Medidas específicas de algunos huesos largos (medidas en mm.)

Hueso	Tipo de medición	Ubicación	Valor
Húmero izquierdo	Perímetro mínimo	Por debajo "V" deltoidea	69
Radio derecho	Diámetro anteroposterior	mitad de la diáfisis	12,69
Radio derecho	Diámetro transverso	mitad de la diáfisis	14,90
Fémur derecho	Diámetro anteroposterior	mitad de la diáfisis	28,63
Fémur derecho	Diámetro transverso	mitad de la diáfisis	26,61
Fémur derecho	D. ant-post. subtrocantereo	R. subtrocanterea (estimada)	22,15
Fémur derecho	D. transv. subtrocantereo	R. subtrocanterea (estimada)	34,03
Tibia derecha	Diámetro anteroposterior	mitad de la diáfisis (estimada)	31,78
Tibia derecha	Diámetro transverso	mitad de la diáfisis (estimada)	25,17

## RASGOS MORFOLÓGICOS

### Rasgos epigenéticos

- Fosa hipotrocanterea bilateral

## EPISODIOS VIOLENTOS Y LESIONES PERIMORTEM

### Roturas *perimortem*

1) Húmero derecho: rotura sobre hueso fresco en tercio medio-inferior de la diáfisis y producción de múltiples esquirlas, que nos hablan de una fractura conminuta. Los fragmentos ocasionados muestran un perfil anguloso con líneas y bordes de rotura biselados. La zona de impacto se localizaría próximo o algo por debajo de las rugosidades para la inserción del deltoides.



Rotura *perimortem* del húmero derecho



Fractura *conminuta*, húmero derecho



Detalle rotura *perimortem*

2) Fémur izquierdo: fractura conminuta. Las porciones fragmentadas se muestran encabalgadas en el registro de campo. Algunas líneas de rotura parecen dentadas, con bordes nítidos, así como fragmentos y esquirlas de las mismas características. Se localiza en el tercio medio-inferior de la diáfisis, en torno al punto de bifurcación de la línea áspera o vértice superior del triángulo poplíteo.



Fractura *perimortem* en el fémur izquierdo




Fractura *perimortem* del fémur

## LESIONES EN VIDA

### Traumas

- Fractura del tercio superior de la diáfisis de la tibia izquierda. Implica la remodelación ósea y topográfica de la región posterior de la tibia a la altura del agujero nutricional, que se ve notablemente ensanchado; así como el engrosamiento de la diáfisis, apreciándose esto en mejor medida en perspectiva lateral. Implicaría un leve acortamiento de la extremidad.
- Fractura consolidada, con pequeño cayo óseo en la zona proximal de una falange proximal (no específica) del pie derecho. Se define como una fractura oblicua que va desde la región próximo-dorsal hacia la región dorsal/medial. Supone una pequeña remodelación, con abultamiento del hueso por la cara dorsal. Extensión mínima: 14 mm.



Fractura con callo óseo en tibia izquierda

### Proceso reumático

- Artrosis del codo derecho: osteofitos en región anterior de la cavidad sigmoidea del cúbito.

### Lesiones dentarias

#### *Episodio crítico-hipoplasia del esmalte*

- Se observan distintos defectos hipoplásicos a modo de surcos sucesivos entre los dientes anteriores, destacando en caninos e incisivo central superior: 1 surco muy marcado con una edad de impactación aproximada hacia los 3 años, otro surco muy marcado en caninos hacia 5 años, otros dos hacia 4 y 4,5 a. Finalmente, un surco con una edad de impactación hacia los 2 a.

#### *Caries*

- Posible caries cervical en la cara mesial del diente 48
- Posible caries de fisura en 47 (vertiente labial)
- Dudosa identificación de caries en diente 16 (visible por cara distal), con incidencia de posibles procesos de destrucción recientes.



Incisivo central (pieza 11). Hipoplasia del esmalte

### OBJETOS ASOCIADOS

- Suelas (calzado). Longitud de suela estimada:  $\geq 27$  cmts (medición *in situ*, campaña 2014)
- Cuatro botones. Diám. botones metálicos: 17,47 mm. Fragmento de otro objeto metálico (tal vez hebilla). En el registro de campo se observa un objeto metálico (tal vez una hebilla) en la parte interna de la rodilla derecha



Botones y objetos metálicos asociados



## INVENTARIO DE MATERIALES

Nº inventario	Contenido
1	Esqueleto craneal
2	Extremidad superior derecha
3	Extremidad superior izquierda
4	Fragmentos vertebrales
5	Fragmentos óseos de la pelvis
6	Extremidad inferior derecha
7	Extremidad inferior izquierda
8a	Restos del calzado derecho
8b	Restos del calzado izquierdo
8c	4 botones y otro objeto metálico, posiblemente de hebilla
8d	Restos de tejido (¿?) en zona de hemitórax izquierdo
9	Fragmentos óseos
10a	Fragmentos óseos-esquirlas
10b	Canino mandibular

## INDIVIDUO 17

### FASES DE CONTROL DEL MATERIAL ANTROPOLÓGICO

INDIVIDUO	EXCAVADO	EXHUMADO Y PRECINTADO	COMIENZO ESTUDIO	FIN DE ESTUDIO Y PRECINTADO	MUESTRA
17	21-10-2015	29-10-2015	26-11-2015	04-12-2015	04-12-2015



1. Registro del material conservado // 2. Muestreo

### RELACIONES FÍSICAS CON OTROS SUJETOS

#### *Relaciones de anterioridad*

##### Anterior al individuo 25

- El húmero derecho del sujeto 25 se sitúa sobre tibias-peroné del individuo 17
- La tibia derecha de 25 se dispone sobre el codo y antebrazo derechos de 17; así mismo la rodilla derecha del individuo 25 se sitúa junto o sobre la cadera derecha del sujeto 17

#### *Relaciones de posterioridad*

##### Posterior al individuo 18

- El codo izquierdo del individuo 18 se dispone bajo tercio inferior de las piernas (principalmente tibia izquierda, extremo distal) del sujeto 17.
- El Miembro superior izquierdo del individuo 17 se sitúa sobre pies y tibias de individuo 18.
- Cadera izquierda de 18 junto a rodilla izquierda de 17

### POSICIÓN

- Posición general en decúbito prono del tronco y la pelvis, con piernas levemente recostadas sobre el lado derecho
- Orientación: 98°
- Cráneo recostado sobre la zona anterior derecha, de modo que ne nuestra perspectiva se observa el lado izquierdo y parte del rostro de ese lado
- La extremidad superior derecha muestra una abducción del húmero de unos 30°, con semiflexión del antebrazo de unos 140°, con supinación de éste y mano junto a la cadera derecha..

- La extremidad superior izquierda muestra una leve abducción del húmero y una flexión anterior del codo de  $45^{\circ}$ , de modo que éste aparece sobreelevado en relación a la muñeca y al hombro
- La extremidad inferior izquierda presenta una completa extensión, con rotación del pie y apoyo de éste sobre su parte interna. El empeine se superpone al pie del lado derecho
- La extremidad inferior derecha nos muestra una aducción del fémur de unos  $25^{\circ}$ , acompañada de la semiflexión de la rodilla en unos  $150^{\circ}$ . Tibia, peroné y pie quedan bajo la pierna y pie izquierdos



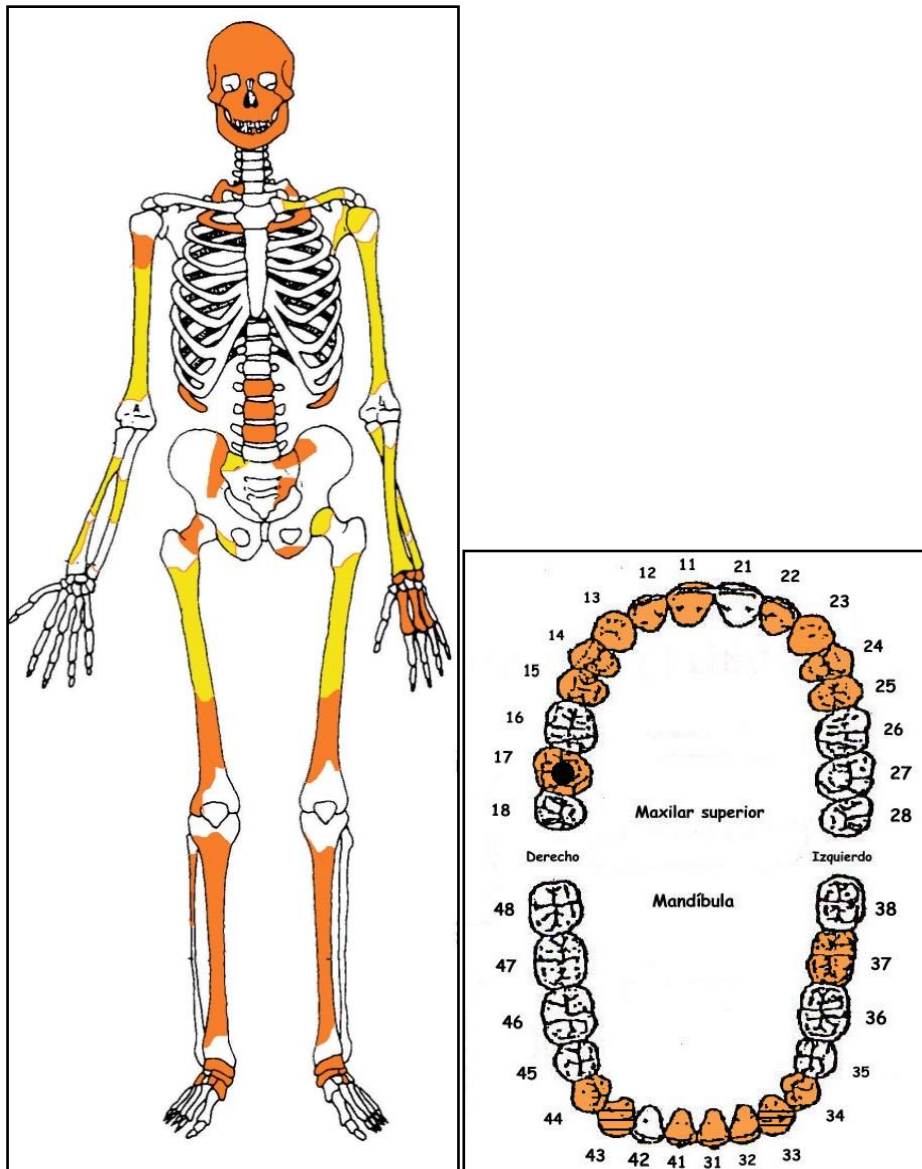
Individuo 17



Detalle de la parte superior del cuerpo

### CONSERVACIÓN

- Pérdida completa de los elementos de la zona torácica, costillas y vértebras a excepción de tres vértebras lumbares y trozos de las últimas costillas
- Pérdida completa de las zonas esponjosas de los huesos mayores del esqueleto apendicular, salvo las cabezas de humero y fémur del lado izquierdo
- Pérdida completa de la mano derecha y gran parte de la izquierda y los pies
- Pérdida de la mayor parte de la zona pélvica
- Fragmentación de la bóveda craneal
- Raíz de mediano calibre pasando por el interior del cráneo
- Erosiones corticales y agrietamientos longitudinales



A la izquierda conservación esquelética, con las partes conservadas en color, indicando el amarillo las zonas íntegras y el naranja las fragmentadas. A la derecha ficha dental, con las piezas conservadas en naranja, puntos negros para indicar caries, rayado para señalar hipoplasia y números junto al hueco de piezas para designar pérdidas en vida.

## SEXO

**Diagnóstico: ¿¿femenino ♀??**

La valoración de los rasgos morfológicos del cráneo se aproxima en mayor medida al sexo femenino, si bien con importantes dudas por el estado fragmentario del cráneo. Del mismo modo el fragmento del pubis recuperado no aporta una conclusión diagnóstica definitiva.

## Cráneo

### *Occipital*

- Relieves nucales moderados

*Frontal*

- Perfil de tendencia rectilínea, con eminencias frontales presentes
- Bordes orbitarios superiores afilados (considerando el deterioro del hueso)

*Temporal*


- Apófisis mastoides aplanada y algo apuntada. La cresta supramastoidea no parece visible y el surco digástrico está poco excavado.

*Malar*

- Morfología grácil

*Mandíbula*

- Mentón de tendencia redondeada (visión fragmentaria). Ángulo de rama poco abierto, con región goníaca suave.



Morfología general del cráneo



Cráneo, en norma anterior



Detalle apófisis mastoides




Vista anterolateral derecha del mentón mandibular y de la rama (derecha)

### Fundamentos pélvicos

#### □ *Sínfisis púbica*

Su morfología es más femenina que masculina pero su conservación es muy parcial



Morfología del pubis



## Fundamentos métricos

Diagnóstico de sexo (*osteometría simple*)

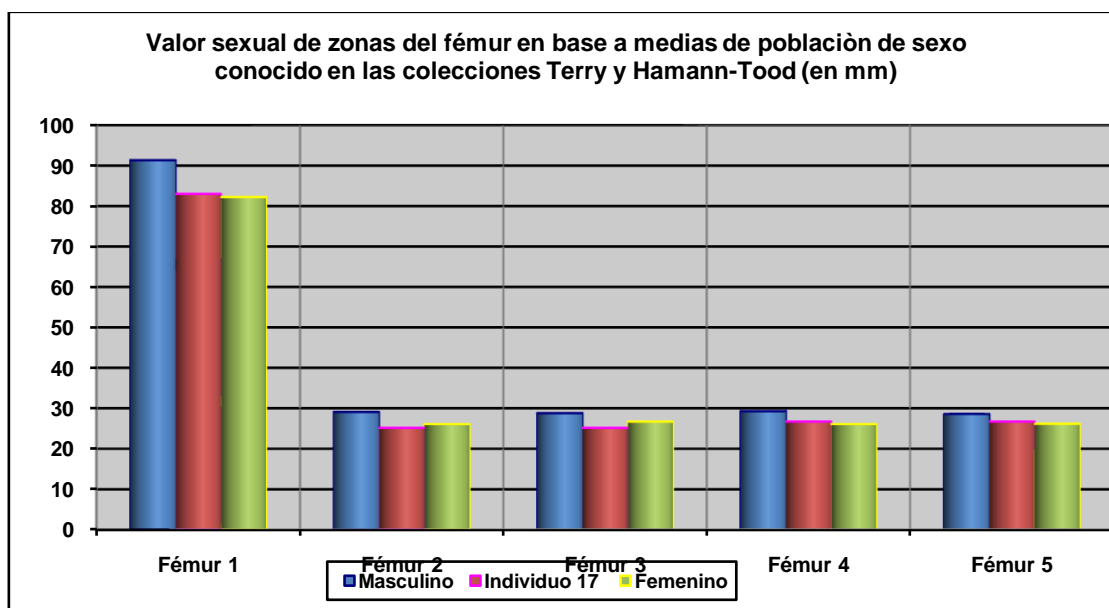
Hueso	Medición	Valor (mm)	Referencia	Sexo
Mandíbula	Anchura mín. de rama	30,30	Hanihara, 1959	♀
Húmero izq.*	D. transv. cabeza	¿40,33?	Olivier, 1960	♂
	Perímetro 1/2 diáfisis	65,5	Dwight, 1922	n.e.
Radio izquierdo	Anchura epíf. distal	31,99	Singh y Singh, 1972	♂
			Chamberlain, 1994	♀
Fémur*	Perímetro 1/2 diáfisis	83	Singh <i>et al.</i> , 1974	n.e.
	Diám. ant-post 1/2	25,17	Bass, 2005 / Krenzer, 2006	♂
			Olivier, 1960	♀

n.e.: valor intermedio entre ambos sexos. \*La localización de la mitad de la diáfisis es estimada

Diagnóstico de sexo (*funciones discriminantes*)

Hueso	Métrica relacionada	P.A. (%)	Referencia	Sexo
Radio izquierdo	Anchura epífisis distal	85,51	Alemán <i>et al.</i> , 1997	♂
Fémur*	Diám. transv. y perímetro a la mitad	85	Isçan y Miller-Shaivitz, 1984	♀
	Perímetro ½ diáfisis	84	Isçan y Miller-Shaivitz, 1984	♀
	Diám. transversal 1/2	86,3	Krenzer, 2006	♂

P.A.: (porcentaje de acierto según los autores). \*La localización de la mitad de la diáfisis es estimada



Hueso	Fémur 1	Fémur 2	Fémur 3	Fémur 4	Fémur 5
Referencia	Isçan 1984 (en Isçan 1990)	Isçan 1984 (en Isçan 1990)	Isçan 1984 (en Isçan 1990)	Isçan 1984 (en Isçan 1990)	Isçan 1984 (en Isçan 1990)
Media ref	Circ HTC	A.p. Diámetro HTC	A.p. Diámetro TYC	Tr. Diámetro HTC	Tr. Diámetro TYC

## Evidencias indirectas

- La longitud de suela es de 25 centímetros, valores más cercanos al tamaño de calzado femenino

## EDAD

**Diagnóstico: Adulto joven (en la segunda mitad de la veintena)**

### Cráneo

#### *Suturas*

- Sutura incisiva del paladar cerrada (a partir de 18 años). Así mismo el tercio superior de la sutura intermaxilar se muestra algo desdibujada.

### Sífnisis púbica

Se recupera un fragmento de sínfisis púbica, el cual conserva aproximadamente los dos tercios inferiores. La extremidad inferior no está formada, y el hecho más destacado es la presencia de vestigios de crestas y surcos (disminuidos), que hablan de una edad adulta joven:

En base a estas características la edad se podría situar entre la mitad de la veintena y la segunda mitad de ésta.



Morfología sínfisis púbica

## TALLA

Entre 158 y 160 centímetros

La distancia entre el vértex y la base estimada del tarso está en torno a 158 centímetros, dato tomado en la fase de campo.

	Fémur*	Tibia*
Manouvrier	Sobre 158,2 (♀)	156,8 (♀)
Trotter y Glesser	160,31 ±3,72 (♀)	160,13 ±3,66 (♀)

\*Longitud de los huesos largos estimadas

## VALORES MÉTRICOS POSCRANEALES

Hueso	Longitud	Mx proximal	Mx distal	Circunferencia
Húmero izq	285-290 mms (E)			66,5 mm (a la mitad)
Radio izq			31,99 mm	
Fémur	430 mm (E)			83 mm (a la mitad)
Tibia izq.	340 mm (E)			

(E)= estimación de longitudes a pie de campo

### Medidas específicas de algunos huesos largos (medidas en mm.)

Hueso	Tipo de medición	Ubicación	Valor
Húmero izquierdo*	Diám. transverso	Epífisis proximal	¿40,33?
Húmero izquierdo	Perímetro mínimo	Por debajo "V" deltoidea	64
Cúbito izquierdo	Perímetro mínimo	1/3 inferior de la diáfisis	39
Fémur	Diámetro anteroposterior	mitad de la diáfisis	25,17
Fémur	Diámetro transverso	mitad de la diáfisis	26,70

\*Epífisis proximal con pérdidas de substancia

## RASGOS MORFOLÓGICOS


### Rasgos epigenéticos

- Fosa hipotrocantérea bilateral

## EPISODIOS VIOLENTOS Y LESIONES *PERIMORTEM*

### Roturas *perimortem*

- Fractura *perimortem* en la zona comprendida justo bajo la tuberosidad bicipital del radio izquierdo. Las lascas desprendidas presentan bordes nítidos y planos de fractura regulares. Como elementos diagnóstico esencial de este tipo de rotura hay que añadir que se mantiene la integridad de la articulación



Rotura sobre hueso fresco (perimortem) en el radio izquierdo



Radio izquierdo, con localización de la zona de rotura



Radio izquierdo, fractura *perimortem*

## LESIONES EN VIDA

### Lesiones dentarias

#### *Episodio crítico-hipoplasia del esmalte*

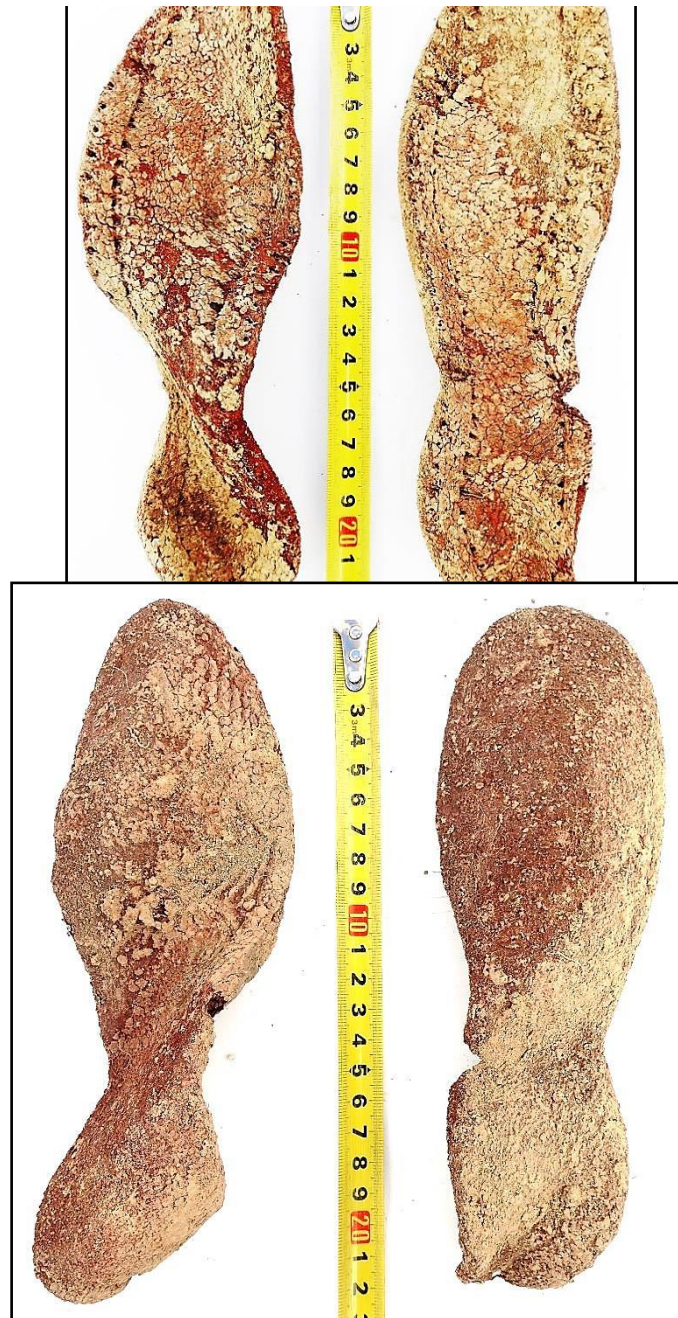
- Se identifican surcos en el esmalte de los caninos inferiores, cuya edad de impactación se sitúa entre los 3,5 y 4,5 años

#### *Caries*

- Caries en la pieza 17 (segundo molar superior derecho)

## OBJETOS ASOCIADOS

- Suelas de ambos calzados de coloración rojiza. Longitud de 22,5 y 25 centímetros respectivamente
- Hebilla que conserva parte de correa o cinturón



Suelas de calzado (interior y exterior)



Materiales mencionados más arriba

## INVENTARIO DE MATERIALES

Nº inventario	Contenido
1	Esqueleto craneal
2	Extremidad superior derecha
3	Extremidad superior izquierda
4	Fragmentos costovertebrales
5	Fragmentos óseos de la pelis
6	Extremidad inferior derecha*
7	Extremidad inferior izquierda*
8	Restos del calzado derecho
9	Restos del calzado izquierdo
10	Dos hebillas, una con restos de cinturón
11	Fragmentos-esquirlas recogidas en el entorno

## INDIVIDUO 18

### FASES DE CONTROL DEL MATERIAL ANTROPOLÓGICO

INDIVIDUO	EXCAVADO	EXHUMADO Y PRECINTADO	COMIENZO ESTUDIO	FIN DE ESTUDIO Y PRECINTADO	MUESTRA
18	24-10-2015	30-10-2015	30-11-2015	04-12-2015	04-12-2015



1. Desprecinto de la caja para el estudio // 2. Registro del material conservado // 3. Muestreo

### RELACIONES FÍSICAS CON OTROS SUJETOS

#### *Relaciones de anterioridad*

##### Anterior al individuo 17

- El codo izquierdo del individuo 18 se dispone bajo los tobillos del sujeto 17.
- La extremidad superior izquierda del individuo 17 se sitúa sobre pies y tibias de individuo 18.
- Cadera izquierda de 18 junto a rodilla izquierda de 17

#### *Relaciones de posterioridad*

##### Posterior al individuo 5

- La extremidad superior derecha y el lado derecho del tronco del individuo 18 se disponen sobre las extremidades inferiores (tibias y pies) del sujeto 5

### POSICIÓN

- Posición general en decúbito prono del tronco y pelvis, con leve inclinación hacia el lado izquierdo
- Orientación: 286°
- El cráneo se apoya sobre su lado izquierdo y el rostro apunta al O
- La extremidad superior derecha presenta el brazo paralelo al eje axial del cuerpo, con húmero mostrándose por la cara posteroexterna y semiflexión del antebrazo (170-175°)
- La extremidad superior izquierda muestra al húmero en abducción de 50° y flexión del antebrazo de 90°
- Ambos fémures muestran una flexión anterior, el izquierdo de unos 25° y el derecho de unos 10°, acompañada de una semiflexión de las rodillas, más acusada en el lado izquierdo. El tobillo y pie derecho se superpone al izquierdo

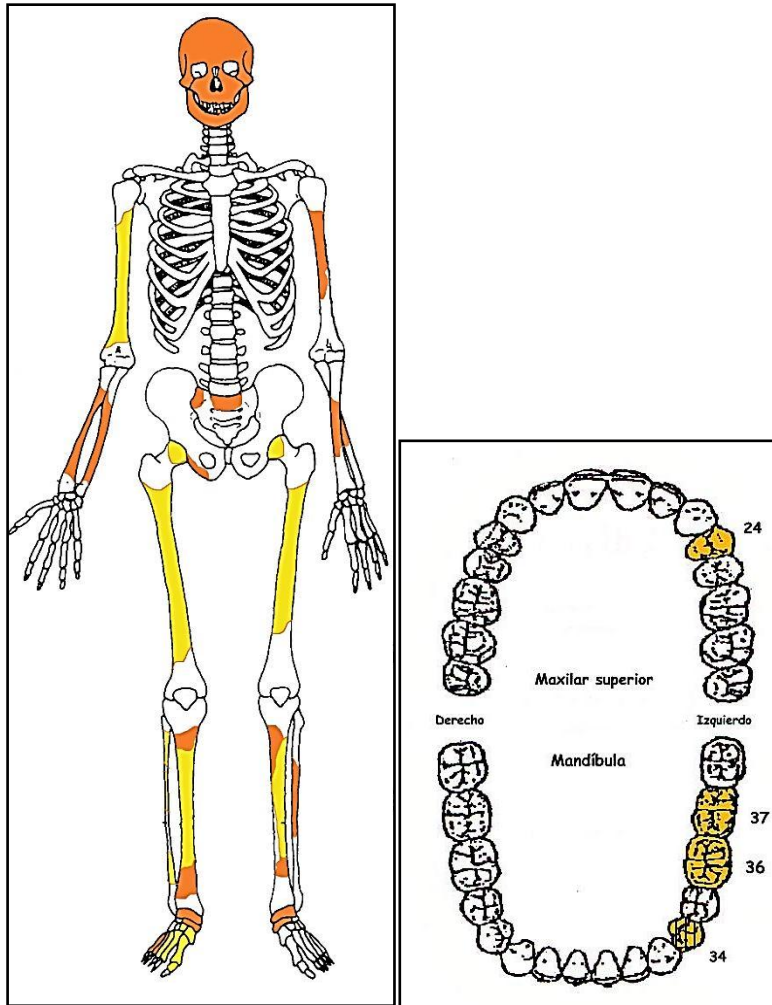




Individuo 18

## CONSERVACIÓN

- Pérdida completa de los elementos de la zona torácica, costillas y vértebras salvo un trozo de sacro
- Pérdida completa de las zonas esponjosas de los huesos mayores del esqueleto apendicular
- Pérdida completa de manos y de la mayor parte del pie izquierdo
- Pérdida de la pelvis, a excepción de un trozo de isquion del lado derecho
- Fragmentación de la bóveda craneal
- Agrietamiento de los huesos mayores del esqueleto apendicular
- Fragmentación de las zonas diafisarias de los huesos mayores del esqueleto apendicular
- Acción de las raíces, con penetración y desarrollo en el canal medular del fémur izquierdo



A la izquierda conservación esquelética, con las partes conservadas en color, indicando el amarillo las zonas íntegras y el naranja las fragmentadas. A la derecha ficha dental, con las piezas conservadas en naranja, puntos negros para indicar caries, rayado para señalar hipoplasia y números junto al hueco de piezas para designar pérdidas en vida.

## SEXO

**Diagnóstico: No determinado**

## Cráneo

### Mandíbula

- Identificación dudosa de un posible fragmento de la región mentoniana, que sugeriría un mentón redondeado o levemente apuntado (¿?).

## Fundamentos métricos

Diagnóstico de sexo (*osteometría simple*)

Hueso	Medición	Valor (mm)	Referencia	Sexo
Húmero der.	Perímetro 1/2 diáfisis	65	Singh y Singh, 1972	♂
Tibia derecha	Perímetro 1/2 diáfisis	89	Singh <i>et al.</i> , 1975	♂
	Anch. epífisis distal	44-45	Singh <i>et al.</i> , 1975	n.e.
			Krenzer, 2006	♀

\*n.e.: valor intermedio entre ambos sexos

Diagnóstico de sexo (*funciones discriminantes*)

Hueso	Métrica relacionada	P.A. (%)	Referencia	Sexo
Tibia der.	Diám. ant-post a la mitad y Anchura mx. distal	87,84	Alemán <i>et al.</i> , 1997	♂
	Anchura epífisis distal*	84,8	Isçan y Miller-Shaivitz., 1984	♀/♂

P.A: (porcentaje de acierto según los autores). \*Para los dos límites de la medida estimada

**Evidencias indirectas**

- Longitud de la suela: 25 centímetros

**EDAD**

**Diagnóstico: Adulto**

**Unión de epífisis**

*Huesos largos*

- Proceso epifisario completo (epífisis tibia): adulto n.e.

**Otro**

- Signos degenerativos del codo (osteofitos): adulto

**TALLA**

**Entre 160 y 168 cmts**

	Fémur izq.*	
<b>Manouvrier</b>	166,6 (♂)	161,2 (♀)
<b>Trotter y Glesser</b>	168,77 ±3,94 (♂)	164,01 ± 3,72 (♀)

\*Según longitud a pie de campo

-Distancia vértex craneal-tarso: 1,60 mts

**VALORES MÉTRICOS POSCRANEALES**

Hueso	Longitud	Mx proximal	Mx distal	Circunferencia*
Húmero der				65 mm (a la mitad)
Fémur izq.	445 mm** (E)			
Tibia der			≤ 43,90 mm (E)	89 mm (a la mitad)
Peroné der			+ 23,36 mm (E)	
Astrágalo der.	57,15 mm			
Iº MTT pie der.	56,81 mm			

\*Localización de la mitad de la diáfisis estimada. (E)= medida estimada. \*\*Medida tomada a pie de campo

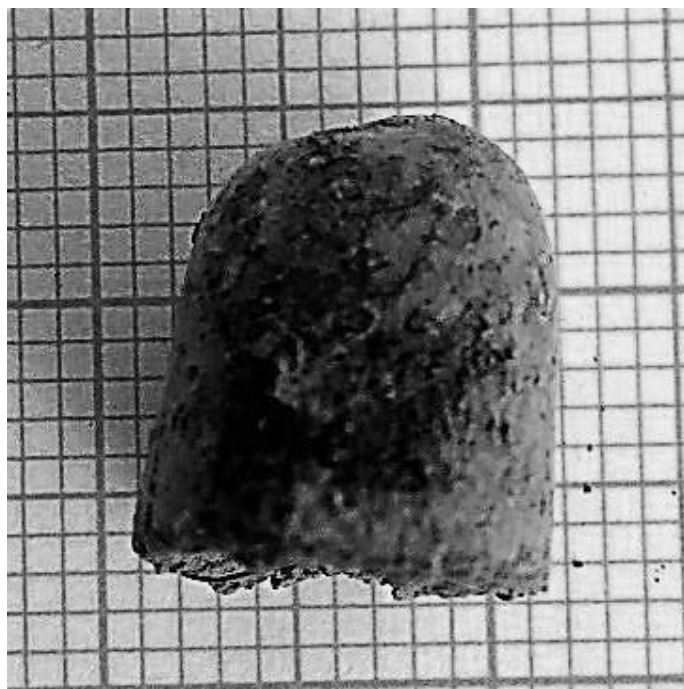
## EPISODIOS VIOLENTOS Y LESIONES *PERIMORTEM*

### Presencia de proyectil

- Presencia de proyectil junto o próximo a zona del basicráneo y región superior del cuello. No se detectan orificios en el material craneal recuperado. Longitud mx. del proyectil: 11,61 mm; diámetro máximo de la posible base: 10,10 mm.



Identificación de proyectil junto a cráneo y rama mandibular



Detalle de proyectil

## LESIONES EN VIDA

### Proceso reumático

- Artrosis del codo derecho: se observan con claridad osteofitos en el borde superior de la cavidad sigmoidea del cúbito.

### Lesiones dentarias

#### *Episodio crítico-hipoplasia del esmalte*

- Se observa surcos transversales en el esmalte de la pieza 34, con edad de impactación hacia los 4 años.

#### *Enfermedad periodontal*

- Plausible enfermedad periodontal en rama mandibular izquierda (con reborde alveolar mal conservado).



Neoformaciones artrósicas en la epífisis proximal del cúbito derecho (artrosis del codo)



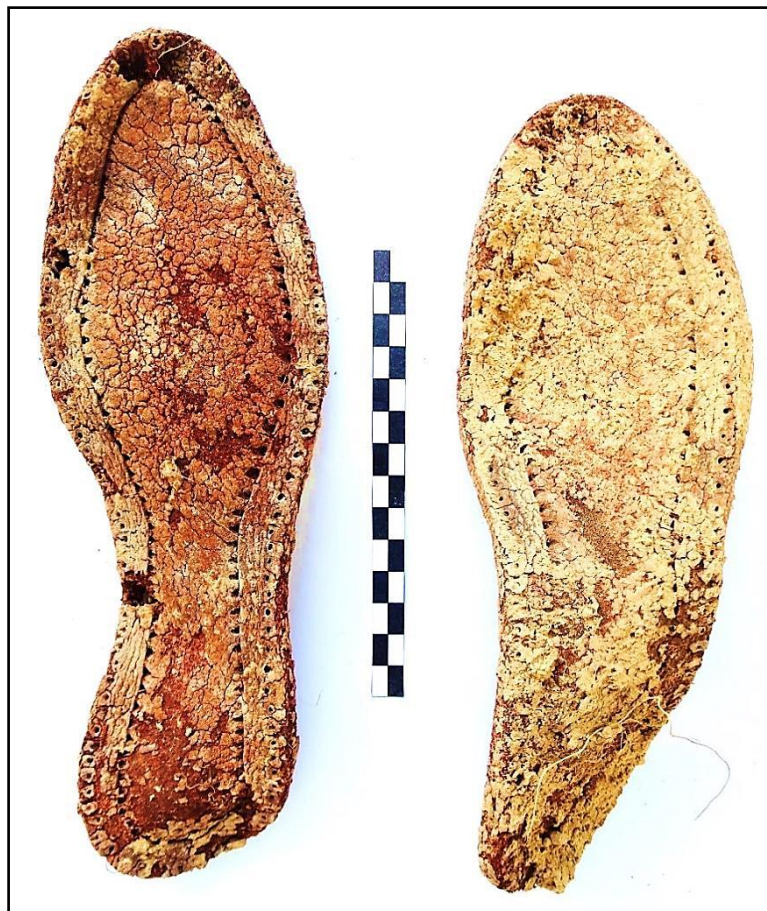Fragmento de rama mandibular izquierda

### OBJETOS ASOCIADOS

- Encendedor localizado en el codo derecho. Longitud del encendedor: 60,16 mm.
- Grafito próximo al codo derecho
- Hebilla de cinturón junto al coxal derecho. Diámetro máximo de la hebilla: 55,01 mm.
- Botón metálico. Diámetro del botón: 15,85 mm.
- Suelas del calzado, de coloración rojiza. Longitud de la suela de calzado izquierdo: 25 cmts.



Hebilla, botón y otro elemento metálico



Calzado (suelas)



Encendedor

## INVENTARIO DE MATERIALES

Nº inventario	Contenido
1	Cráneo
2	Extremidad superior derecha
3	Extremidad superior izquierda
4	Restos óseos de la cintura pélvica
5	Extremidad inferior derecha
6	Extremidad inferior izquierda
7	Restos del pie derecho
8	Restos del pie izquierdo
9	Suela de calzado derecho
10	Suela de calzado izquierdo
11	Hebilla, botón y otro objeto (¿broche?)
12	Encendedor
13	Grafito
14	Proyectil de arma corta

## INDIVIDUO Nº 19

### FASES DE CONTROL DEL MATERIAL ÓSEO

INDIVIDUO	EXCAVADO	EXHUMADO Y PRECINTADO	COMIENZO ESTUDIO	FIN DE ESTUDIO Y PRECINTADO	MUESTRA
19	24-09-2015	28-09-2015	30-11-2015	01-12-2015	01-12-2015



1. Colocación para el estudio. 2. Almacenamiento definitivo con muestra ósea para adn

## RELACIONES FÍSICAS CON OTROS SUJETOS

### *Relaciones de anterioridad*

#### Anterior al individuo 5

- La mano izquierda del individuo 5 se dispone parcialmente sobre el fémur izquierdo del sujeto 19.

### *Relaciones de posterioridad*

#### Posterior al individuo 20

- La mano derecha del individuo 19 se dispone sobre la cadera izquierda del sujeto 20.
- El fémur, coxal y zona inferior del hemitórax del mismo lado del individuo 19 se sitúan sobre el miembro superior izquierdo del sujeto 20.
- La zona media del fémur derecho del sujeto 19 se dispone sobre el tercio medio de la diáfisis del fémur izquierdo del individuo 20.
- Tobillo y pie derechos del individuo 19 se superponen a la tibia y tarso izquierdos del sujeto 20.

## POSICIÓN

- Disposición general en decúbito *prono* predominante, con el cuerpo levemente recostado sobre el lado izquierdo al igual que el cráneo
- Orientación del eje axial del cuerpo: 266°
- Extremidad superior derecha: húmero en abducción (aprox. 45°), con el codo en semiflexión de 130°, algo sobreelevado con respecto al hombro y la mano. Esta última se dispone junto a la cadera derecha.



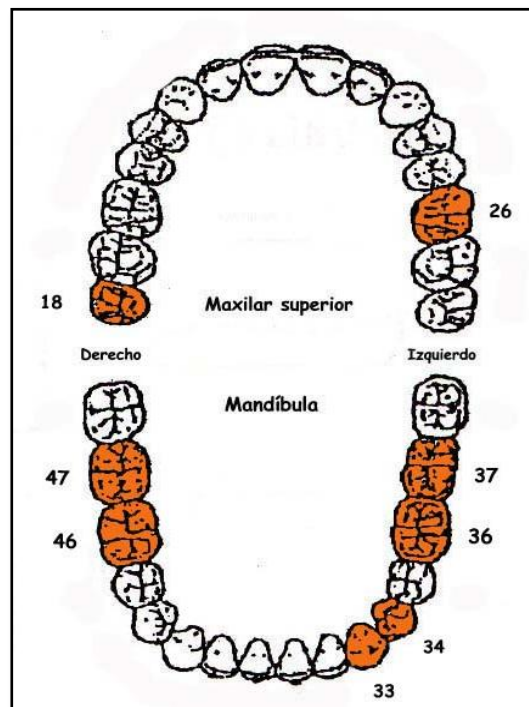
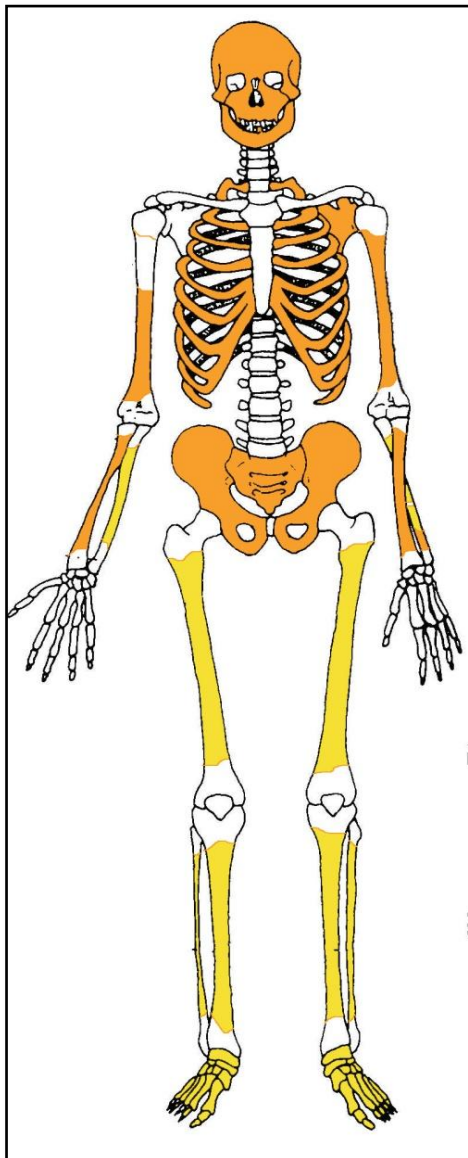
- Extremidad superior izquierda extendida siguiendo el eje axial del cuerpo, con ubicación de la mano junto al coxal del mismo lado.
- Las extremidades inferiores muestran un leve recostamiento sobre el lado izquierdo. Los fémures muestran una flexión de unos 30° hacia el lado izquierdo. Las únicas diferencias vienen dadas por la mayor flexión de la rodilla derecha (130°) que la izquierda (160°). El pie derecho se superpone al tobillo izquierdo.



Individuo 19 en tonos amarillos

## CONSERVACIÓN

- Pérdida completa de los elementos vertebrales
- Pérdida completa de las zonas esponjosas de los huesos mayores del esqueleto apendicular
- Pérdida completa de manos
- Fragmentación extrema de la caja costal
- Fragmentación de las zonas diafisarias de los huesos mayores del esqueleto apendicular superior
- Fragmentación de la bóveda craneal

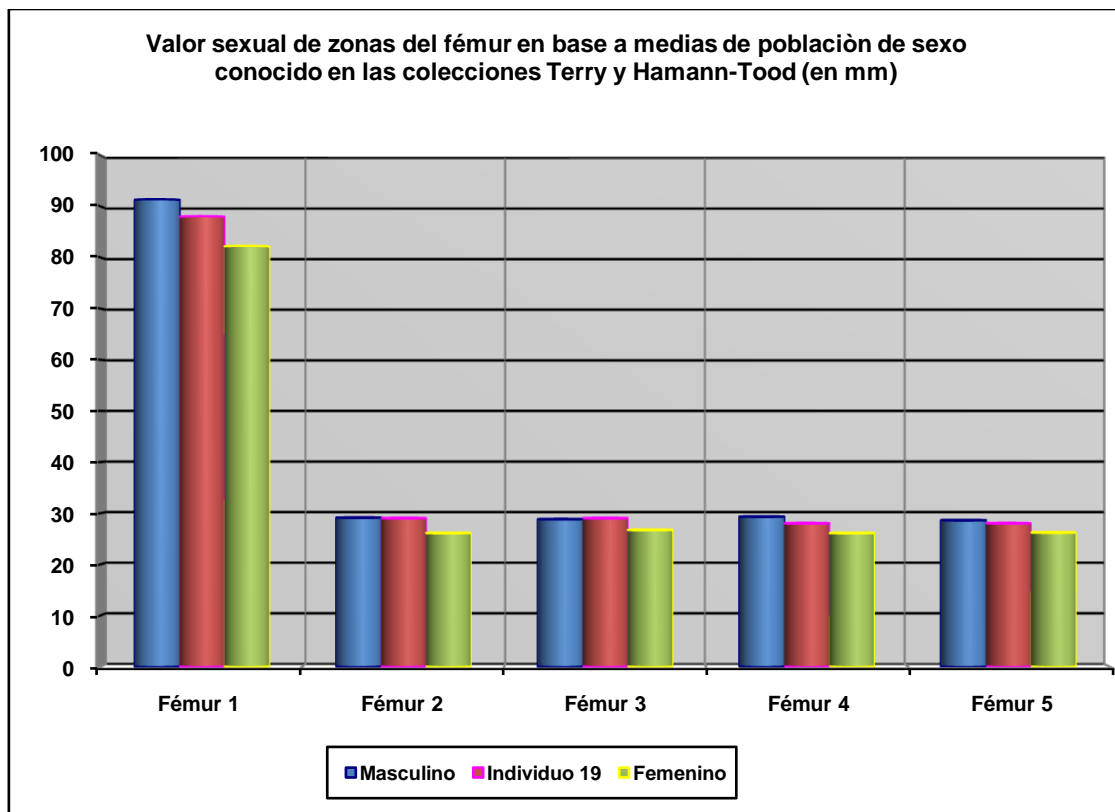


A la izquierda restos detectados (en tonos amarillos las zonas íntegras, en naranja las zonas pulverizadas y en blanco las pérdidas de sustancia). A la derecha ficha dental, con las piezas conservadas en naranja, puntos negros para indicar caries, rayado para señalar hipoplasia y números junto al hueco de piezas para designar pérdidas en vida.

## SEXO

Diagnóstico: MASCULINO (muy dudoso)

No contamos con indicios morfológicos lo suficientemente conservados aunque los referentes métricos del fémur se aproximan en mayor medida al sexo masculino.



Hueso	Fémur 1	Fémur 2	Fémur 3	Fémur 4	Fémur 5
Referencia	Isçan 1984 (en Isçan 1990)	Isçan 1984 (en Isçan 1990)	Isçan 1984 (en Isçan 1990)	Isçan 1984 (en Isçan 1990)	Isçan 1984 (en Isçan 1990)
Media ref	Circ HTC	A.p. Diámetro HTC	A.p. Diámetro TYC	Tr. Diámetro HTC	Tr. Diámetro TYC

## EDAD

Diagnóstico: Adulto

## Unión de epífisis

Se constata la completa unión de las epífisis por lo que cabe hablar de una edad adulta inespecífica

## Dentición

### Erupción

- El tercer molar derecho superior ha hecho completa erupción

### Desgaste dentario

- Muy leve desgaste oclusal



Tercer molar en vista oclusal

## TALLA

Entre 162 y 167 centímetros (162-163)

	Fémur	Tibia
Manouvrier	Sobre 162-163	Sobre 163
Trotter y Glesser	Entre 162-163	Sobre 167

## VALORES MÉTRICOS POSCRANEALES

Hueso	Longitud	Mx proximal	Mx distal	Circunferencia	D.ap.sup	D.tr.sup	D.ap.d	D.tr.d
Cúbito der	-	-	-	52	-	-	-	-
Fémur der	-	-	-	89	27	34	29	28
Fémur izq	425	-	-	88	26	33	29	27
Tibia der	350	-	-	-	-	-	-	-

## RASGOS MORFOLÓGICOS

### Modelado muscular

- Fosa hipotrocantérica izquierda

## EPISODIOS VIOLENTOS Y LESIONES *PERIMORTEM*

### Proyectil


- Un proyectil de *Mauser* y parte de otro proyectil presentes en la zona media-inferior del hemitórax izquierdo.



Hemitórax izquierdo, con localización de proyectil



Detalle de proyectil *Mauser*



Proyectil asociado

## LESIONES EN VIDA

### Proceso inflamatorio

- Alteraciones subperiósticas leves en las tibias



Alteraciones subperiósticas leves en la tibia

## OBJETOS ASOCIADOS

- Calzado-suelas de 28,5 cm de longitud
- Gemelos de manga de camisa en el tercio inferior del antebrazo derecho



Detalle de la localización de gemelo en antebrazo izquierdo



Gemelos



Detalle de la posición de los pies



Calzado con vista del interior y del exterior de la suela



## INVENTARIO DE MATERIALES

<b>Nº inventario</b>	<b>Contenido</b>
1	Cráneo
2	Extremidad superior derecha
3	Extremidad superior izquierda
4	Pelvis
5	Extremidad inferior derecha
6	Extremidad inferior izquierda
7	Caja costal+vértebras
8	Calzado derecho
9	Calzado izquierdo
10	Gemelo derecho
11	Gemelo izquierdo
12	Proyectil

**INDIVIDUO Nº 20**

**FASES DE CONTROL DEL MATERIAL ÓSEO**

INDIVIDUO	EXCAVADO	EXHUMADO Y PRECINTADO	COMIENZO ESTUDIO	FIN DE ESTUDIO Y PRECINTADO	MUESTRA
20	20-09-2015	01-10-2015	30-11-2015	01-12-2015	01-12-2015



1. Restos sobre el terreno /2. Desprecinto del primer depósito/3.Colocación para el estudio/4.Almacenamiento definitivo con muestra ósea para adn

**RELACIONES FÍSICAS CON OTROS SUJETOS**

*Relaciones de anterioridad*

Anterior al individuo 19

- La mano derecha del individuo 19 se dispone sobre la cadera izquierda del sujeto 20.
- El fémur, coxal y zona inferior del hemitórax del mismo lado del individuo 19 se sitúan sobre el miembro superior izquierdo del sujeto 20.
- La zona media del fémur derecho del sujeto 19 se dispone sobre el tercio medio de la diáfisis del fémur izquierdo del individuo 20.
- Tobillo y pie derechos del individuo 19 se superponen a la tibia y tarso izquierdos del sujeto 20.

*Relaciones de posterioridad*


Posterior al individuo 21

- El húmero derecho del individuo 20 se dispone sobre la tibia derecha del 21

- La muñeca derecha del sujeto 20 se dispone sobre la rodilla izquierda del individuo 21

## POSICIÓN

- Posición general en *decubito prono* o boca abajo
- Orientación: 290°
- La zona facial se apoya en el suelo
- La extremidad superior derecha muestra una abducción del húmero en torno a 40-45°, con el codo algo sobreelevado y ubicación de la muñeca en un plano inferior. El antebrazo aparece en semiflexión de unos 135°.
- La extremidad superior izquierda muestra una abducción del húmero de unos 30°, con semiflexión del antebrazo (140°) y pronación del mismo, que indicaría el apoyo de la mano sobre la cara dorsal en el suelo, situada junto a la cadera izquierda.
- Extensión bilateral de las extremidades inferiores

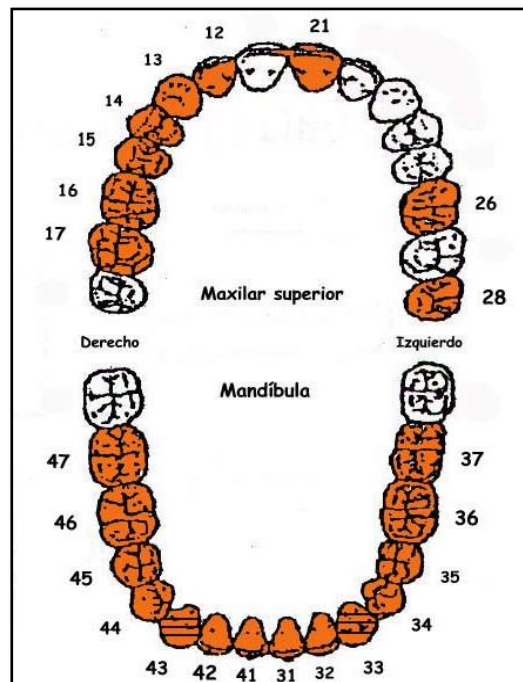
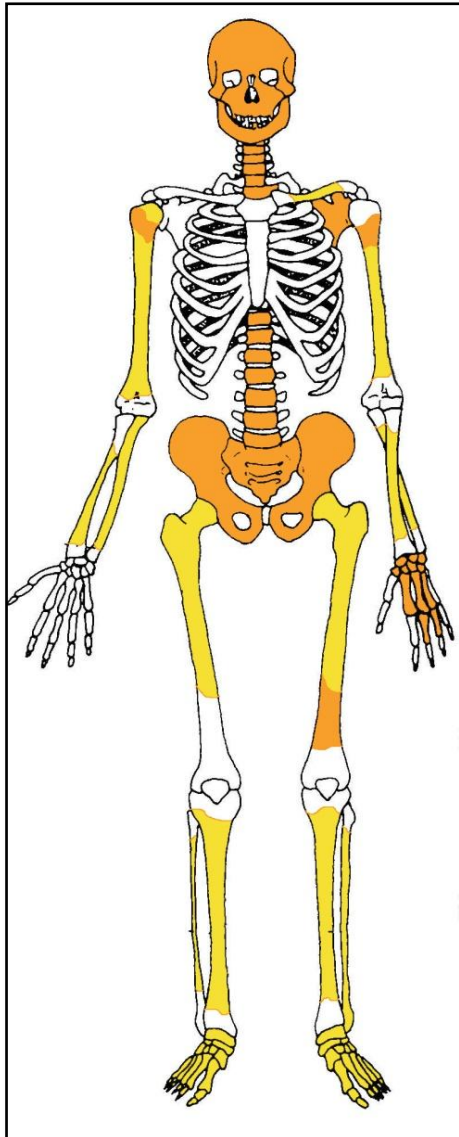


Individuo 20

## CONSERVACIÓN

- Pérdida completa de los elementos de la zona costal

- Pérdida completa de las zonas esponjosas de los huesos mayores del esqueleto apendicular salvo las cabezas de los fémures y del húmero derecho
- Pérdida completa de la mano derecha
- Pérdida de la cortical externa de los huesos largos
- Agrietamiento de los huesos mayores del esqueleto apendicular
- Fragmentación extrema de la columna y de la cintura pélvica
- Fragmentación de la bóveda craneal



A la izquierda restos detectados (en tonos amarillos las zonas íntegras, en naranja las zonas pulverizadas y en blanco las pérdidas de sustancia). A la derecha ficha dental, con las piezas conservadas en naranja, puntos negros para indicar caries, rayado para señalar hipoplasia y números junto al hueco de piezas para designar pérdidas en vida.

## SEXO

Diagnóstico: MASCULINO

## Cráneo

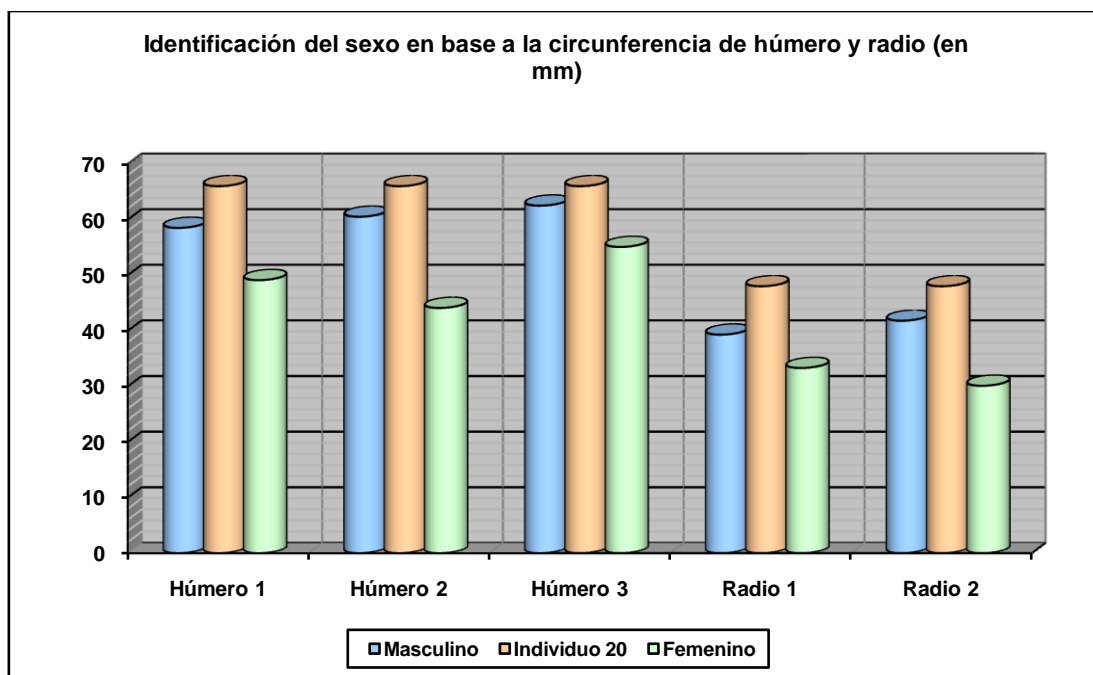
□ La morfología y robustez de la rama mandibular, aletas goníacas indicadas y un ángulo de rama más próximo al ángulo recto (Buikstra y Ubelaker, 1994), son elementos indicativos de sexo masculino.



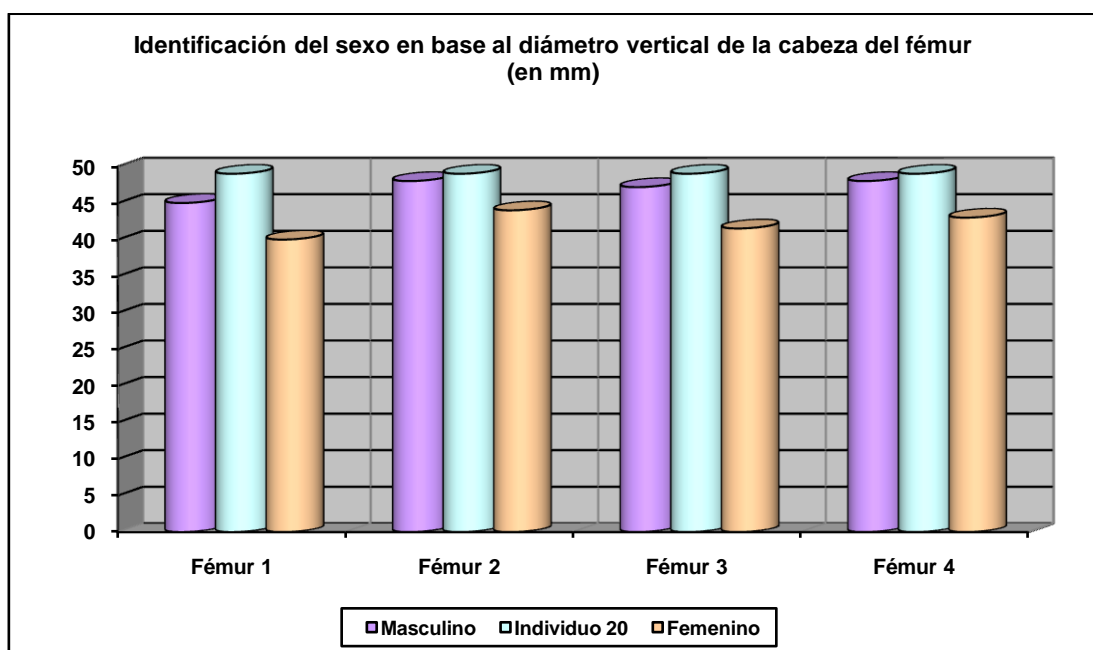
Vista de la rama mandibular izquierda

### Rasgos métricos

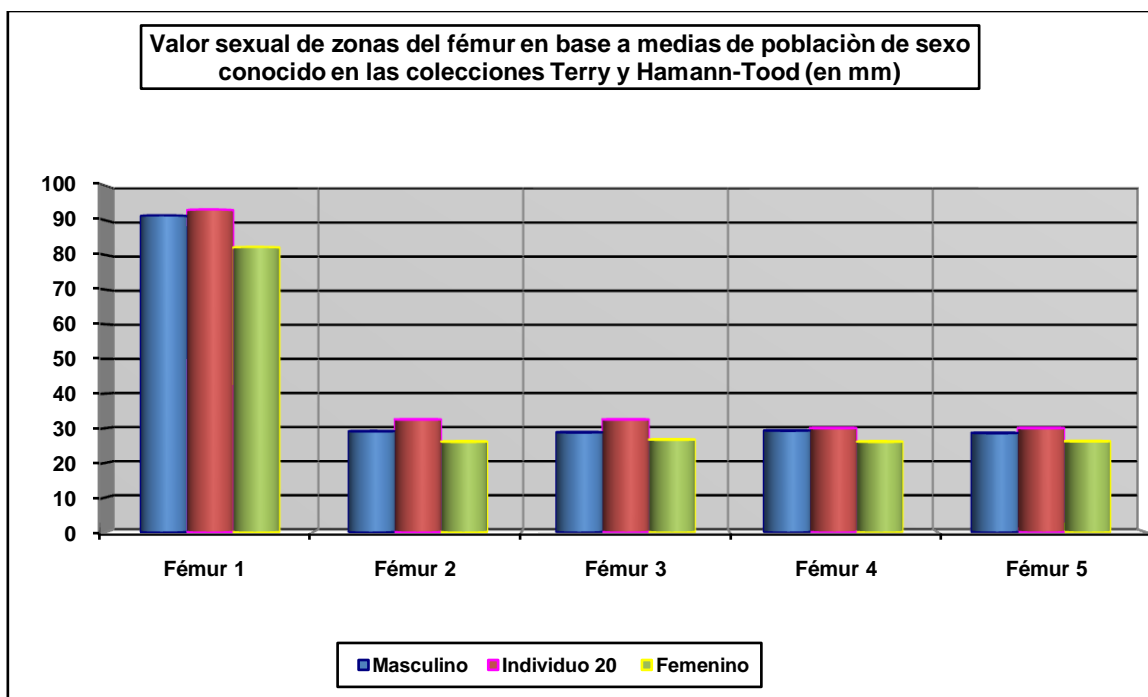
Resultan contundentes en la adscripción masculina de este sujeto.



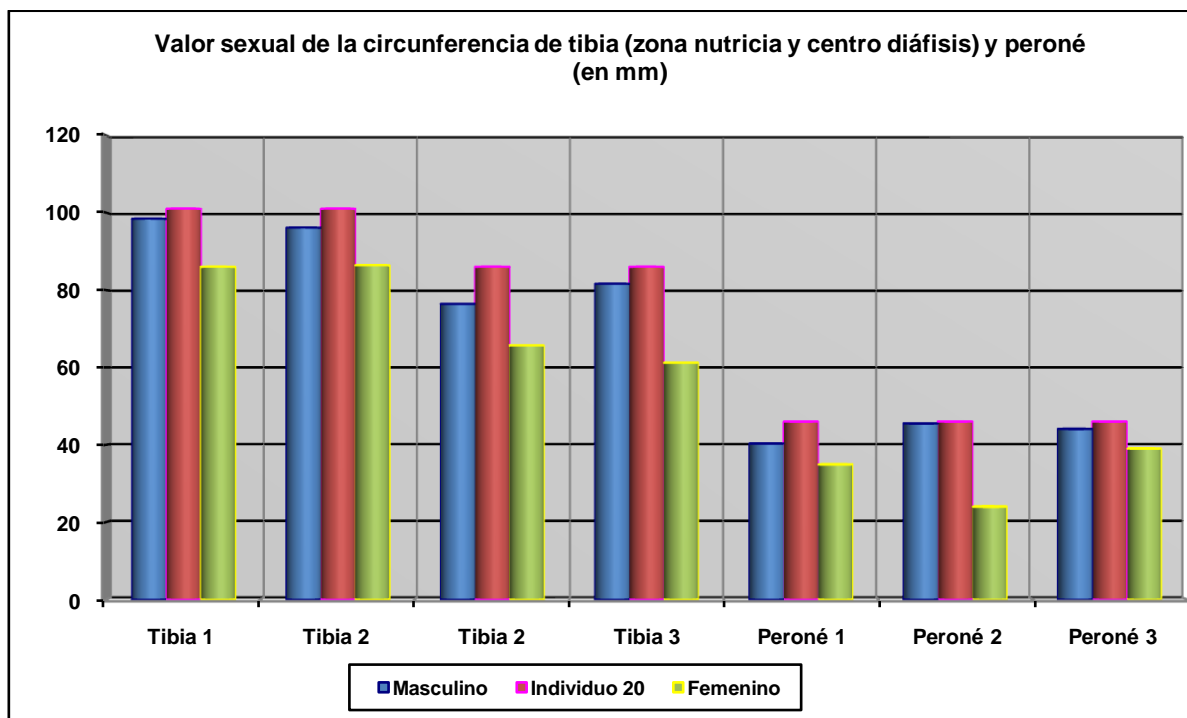
Hueso	Clavicula 1	Clavicula 2	Húmero 1	Húmero 2	Húmero 3	Radio 1	Radio 2
Referencia	Jit y Singh 1966 (media)	Jit y Singh 1966 (P.D.)	Singh y Singh 1972 (media)	Singh y Singh 1972 (P.D.)	Alemán et al 2000	Singh et al 1974 (media)	Singh et al 1974 (P.D.)



Hueso	Fémur 1	Fémur 2	Fémur 3	Fémur 4
Referencia	Olivier 1960/Reverte 1991	Parsons 1913/14	Thieme 1957	Ubelaker 1989



Hueso	Fémur 1	Fémur 2	Fémur 3	Fémur 4	Fémur 5
Referencia	Isçan 1984 (en Isçan 1990)	Isçan 1984 (en Isçan 1990)	Isçan 1984 (en Isçan 1990)	Isçan 1984 (en Isçan 1990)	Isçan 1984 (en Isçan 1990)
Media ref	Circ HTC	A.p. Diámetro HTC	A.p. Diámetro TYC	Tr. Diámetro HTC	Tr. Diámetro TYC



Hueso	Tibia 1	Tibia 2	Tibia 3	Tibia 4	Peroné 1	Peroné 2	Peroné 2
Referencia	Isçan 1984 (en Isçan 1990) HTC	Isçan 1984 (en Isçan 1990) TYC	Singh et al 1975 (media)	Singh et al 1975 (P.D.)	Singh y Singh 1976 (media)	Singh y Singh 1976 (P.D.)	Robledo et al 2000

## EDAD

Diagnóstico: Adulto

## Unión de epífisis

Las epífisis se encuentran completamente fusionadas indicándonos una edad adulta sin más especificidades. El escaso desgaste dentario podría corresponder a un adulto joven.

## TALLA

Entre 160 y 164 centímetros

	Tibia
Manouvrier	Sobre 160-161
Trotter y Glesser	Sobre 164

## VALORES MÉTRICOS POSCRANEALES

Hueso	Longitud	Mx proximal	Mx distal	Circunferencia	D.ap.sup	D.tr.sup	D.ap.d	D.tr.d
Húmero der	-	-	-	65	-	-	-	-
Húmero izq	-	-	-	66	-	-	-	-
Radio der	-	-	-	47	-	-	-	-
Radio izq	-	-	-	48	-	-	-	-
Cúbito der	-	-	-	55	-	-	-	-
Cúbito izq	-	-	-	51	-	-	-	-
Fémur der	-	48	-	90	31	29	31	27,55
Fémur izq	-	49	-	93	27,63	33	32,50	30
Tibia der	-	-	-	103	37,59	24,65	37,59	24,65
Tibia izq	340	-	-	101	37,51	25,94	37,51	25,94
Peroné der	-	-	-	45	-	-	-	-
Peroné izq	-	-	-	46	-	-	-	-

## RASGOS MORFOLÓGICOS

### Rasgos epigenéticos

Doble faceta calcánea

### Modelado muscular

Hipertrofia de la zona de inserción del deltoides en ambos húmeros, más destacada en el derecho





Hipertrofia de las zonas de implantación del deltoides y detalle del lado derecho

## EPISODIOS VIOLENTOS Y LESIONES *PERIMORTEM*

### Proyectiles

- Se le asocian tres proyectiles de arma corta, uno en el cráneo, otro en la zona pélvica y otro junto a la columna vertebral



Proyectil en el cráneo



Proyectil junto a cavidad cotiloidea



Detalle de proyectil junto a la columna vertebral

#### Proyectil A

- Longitud de 11,54 mm
- Diámetro base 7,88 mm

#### Proyectil B

Se identifica un fragmento de ala mayor del esfenoides teñido de plomo (verde)

- Longitud 11,36 mm
- Diámetro base 8,04 mm

#### Proyectil C

- Longitud: 11,68 mm
- Diámetro base: 8,28 mm



Proyectiles

### Lesiones dentarias

*Episodio crítico-hipoplasia del esmalte*

- Surcos hipoplásicos en los caninos inferiores




Hipoplasia del esmalte (surcos transversales)

## OBJETOS ASOCIADOS

- Tres proyectiles de arma corta
- Tres botones localizados en la zona de la cadera (en tuberosidad isquiática de uno de los coxales).
- Una hebilla de tirantes asociada a la cintura
- Suelas de ambos calzados de 25 cm de longitud
- Hebilla localizada al lado izquierdo de últimas lumbares.
- Restos de grafito/s aproximadamente por debajo del ángulo inferior de la escápula izquierda y zona más externa o externa del hemitórax izquierdo en este lugar.
- Varias monedas juntas halladas bajo tercio superior de la diáfisis del fémur izquierdo (aproximadamente zona subtrocantérea, pegadas a la cara anterior). En posible ubicación de bolsillo.
- 3 proyectiles localizados respectivamente con el cráneo (presumiblemente basicráneo); en zona media del tronco, en hemitórax derecho, junto a columna vertebral; y en zona de la cadera, junto a la articulación coxofemoral izquierda.




Calzado por el exterior (izq) y zona interna (der)



Botones



Hebilla de cinturón



Mina de grafito



Monedas



Monedas

### MUESTRA DE ADN

- Muestra de ADN: fémur derecho

**INVENTARIO DE MATERIALES**

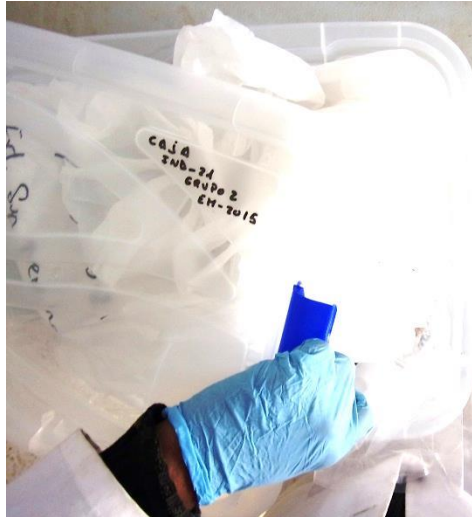

<b>Nº inventario</b>	<b>Contenido</b>
1	Cráneo
2	Extremidad superior derecha
3	Extremidad superior izquierda
4	Esqueleto costovertebral
5	Pelvis
6	Extremidad inferior derecha
7	Extremidad inferior izquierda
8	Calzado derecho
9	Calzado izquierdo
10	Grafito
11	Proyectil tórax
12	Hebilla
13	Botones cadera
14	Monedas
15	Proyectil cadera
16	Proyectil cráneo



**INDIVIDUO 21**

**FASES DE CONTROL DEL MATERIAL ÓSEO**

INDIVIDUO	EXCAVADO	EXHUMADO Y PRECINTADO	COMIENZO ESTUDIO	FIN DE ESTUDIO Y PRECINTADO	MUESTRA
21	25-09-2015	02-10-2015	30-11-2015	01-12-2015	01-12-2015



1. Desprecinto del primer depósito. 2. Colocación para el estudio. 3. Almacenamiento definitivo con muestra ósea para adn

**RELACIONES FÍSICAS CON OTROS SUJETOS**

*Relaciones de anterioridad*

Anterior al individuo 20

- El húmero derecho del individuo 20 se dispone sobre la tibia derecha del 21
- La muñeca derecha del sujeto 20 se dispone sobre la rodilla izquierda del individuo 21

*Relaciones de posterioridad*

Posterior al individuo 22

- El brazo izquierdo del individuo 21 cruza sobre las extremidades inferiores (tibias) del sujeto 22.
- El antebrazo y carpo derechos del individuo 21 se sitúa sobre la tibia-peroné y tarso izquierdos del 22.
- La tibia y tobillo izquierdos del sujeto 21 se superponen al miembro superior izquierdo del sujeto 22.

#### Posterior al individuo 23

- La mano izquierda del individuo 21 se sitúa sobre el extremo distal del fémur izquierdo del sujeto 23.



Individuo 21 (azul), se le superpone parcialmente ind. 20 (amarillo)

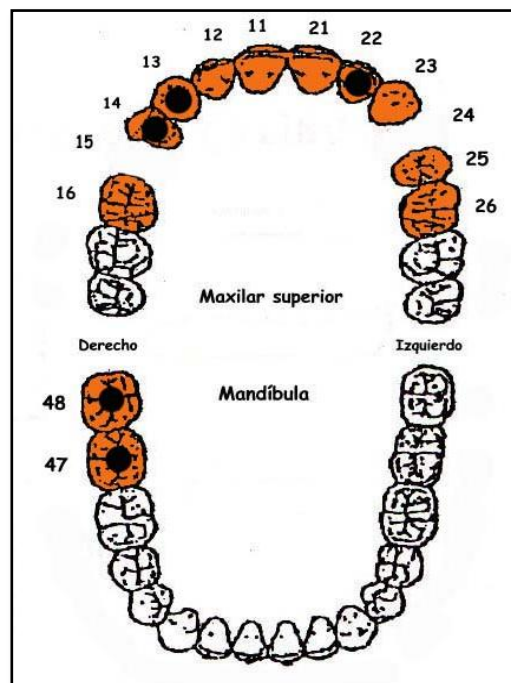
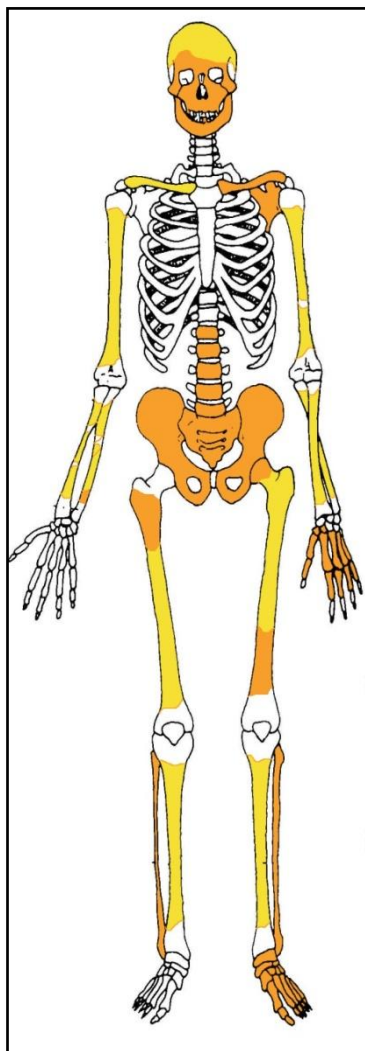
#### **POSICIÓN**

- Disposición predominante en *decúbito prono*, con leve vuelco sobre el lado derecho
- Orientación: 102°.
- El cráneo muestra la zona facial apoyado sobre el piso de la fosa
- La extremidad superior derecha muestra al húmero en aducción de unos 80°, cruzándose bajo el cuello y con el antebrazo y mano junto al hemitórax izquierdo. El antebrazo aparece en flexión de 90° y presenta una clara supinación, de modo que la mano se apoyaría sobre su dorso junto al lado izquierdo del cráneo.

- La extremidad superior izquierda muestra una abducción de brazo y antebrazo de 90° con respecto al eje del tórax. El antebrazo aparece casi completamente extendido y la mano se aleja a la izquierda del esqueleto.
- La extremidad inferior muestra una semiflexión similar de unos 160°

## CONSERVACIÓN

- Pérdida completa de los elementos de la zona torácica, costillas y vértebras (salvo las lumbares)
- Pérdida completa de las zonas esponjosas de los huesos mayores del esqueleto apendicular, salvo la cabeza del fémur izquierdo, totalmente fragmentada)
- Pérdida completa de mano y pie del lado derecho
- Pérdida de la cortical externa de los huesos largos
- Agrietamiento de los huesos mayores del esqueleto apendicular
- Fragmentación extrema de la cintura pélvica
- Fragmentación de la zona facial



A la izquierda restos detectados (en tonos amarillos las zonas íntegras, en naranja las zonas pulverizadas y en blanco las pérdidas de sustancia). A la derecha ficha dental, con las piezas conservadas en naranja, puntos negros para indicar caries, rayado para señalar hipoplasia y números junto al hueco de piezas para designar pérdidas en vida.

## SEXO

Diagnóstico: MASCULINO

## Cráneo

### *Temporal*

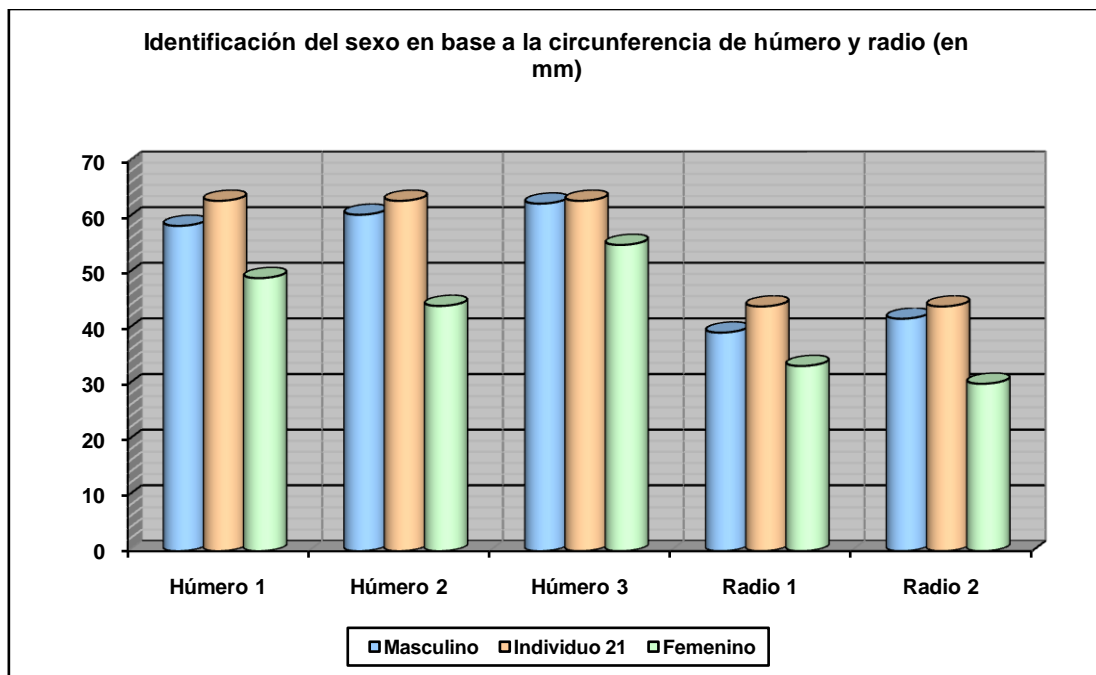
- Apéndice mastoidees gruesa y proyectada por debajo de los cóndilos occipitales (grado 5 de Buikstra y Ubelaker)



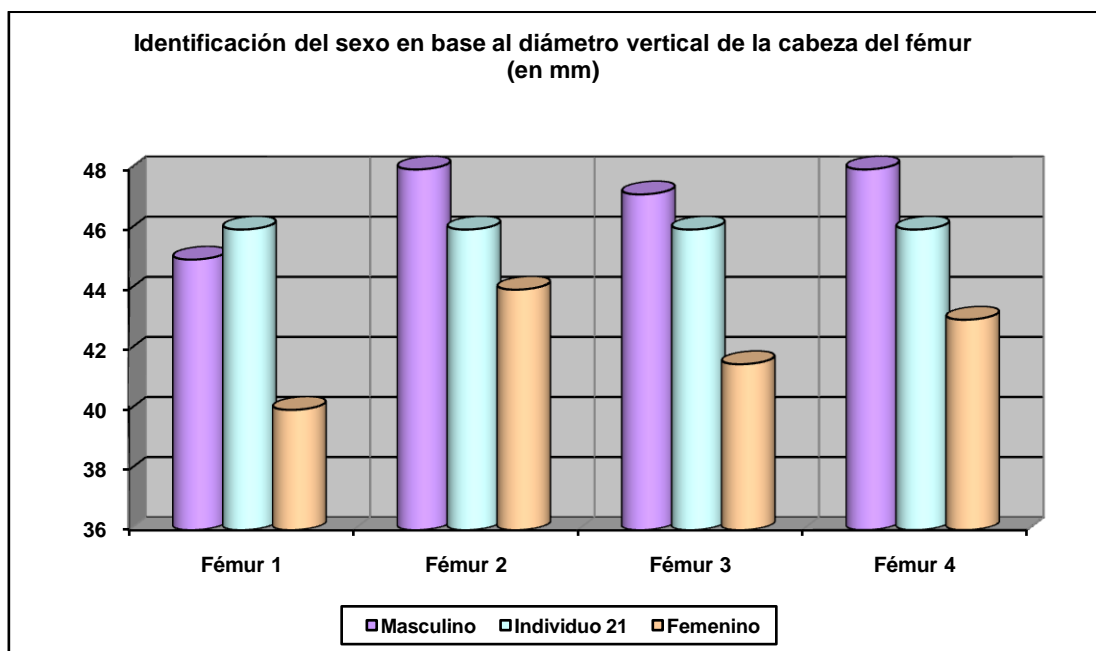
Temporal derecho

## Otros

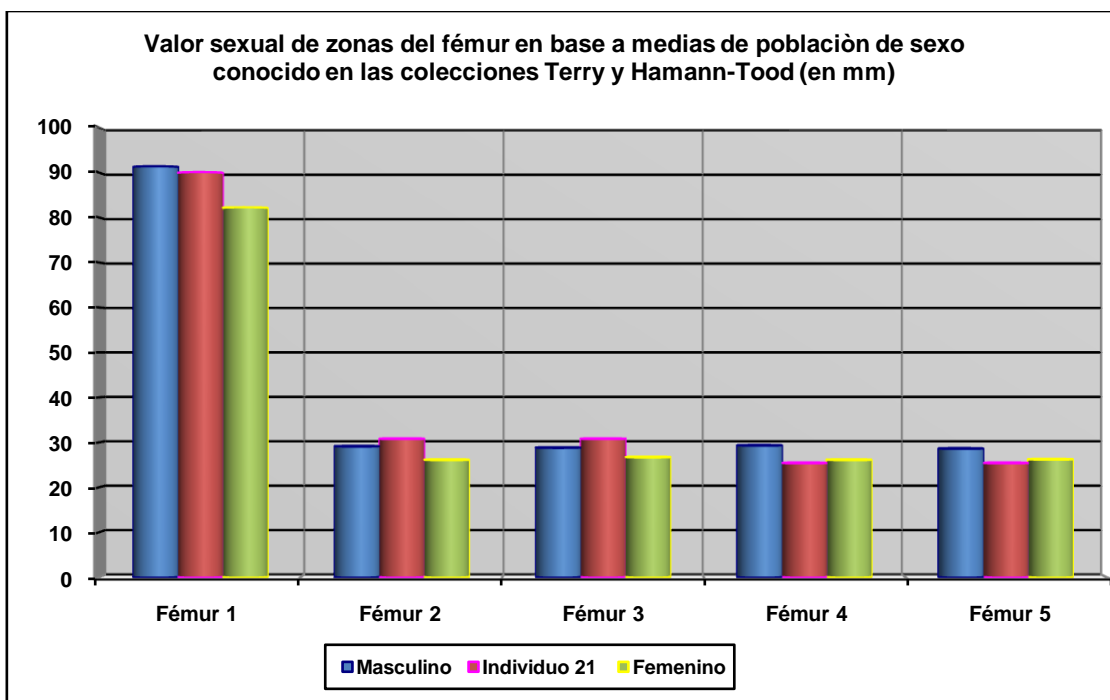
Los rasgos métricos apuntan a un sujeto de sexo masculino.



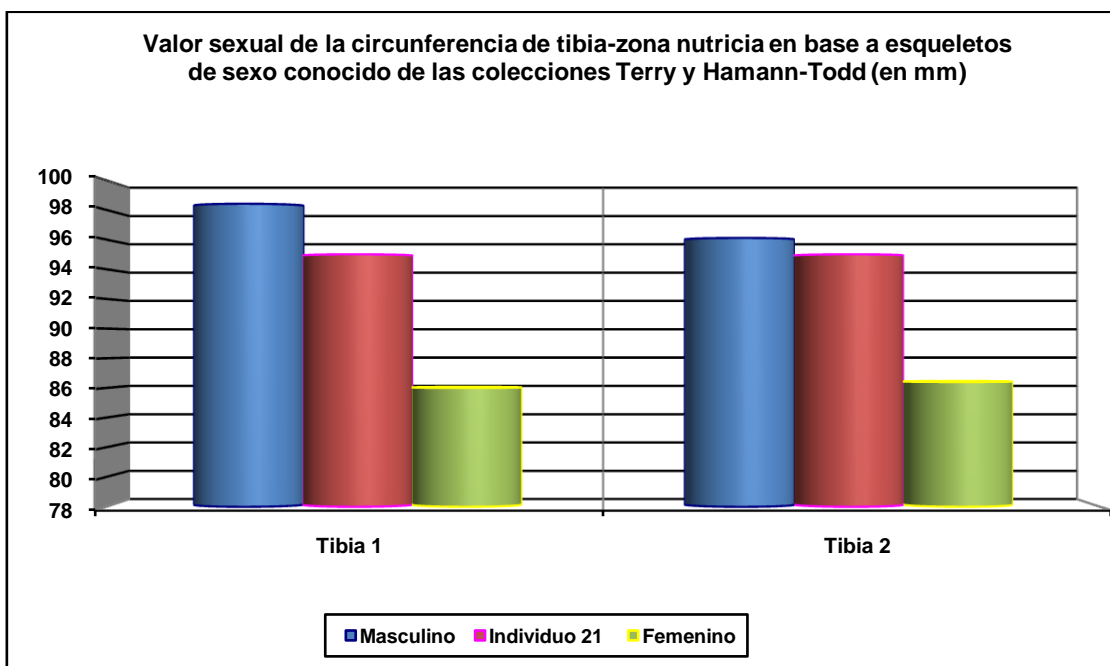
Hueso	Clavícula 1	Clavícula 2	Húmero 1	Húmero 2	Húmero 3	Radio 1	Radio 2
Referencia	Jit y Singh 1966 (media)	Jit y Singh 1966 (P.D.)	Singh y Singh 1972 (media)	Singh y Singh 1972 (P.D.)	Alemán et al 2000	Singh et al 1974 (media)	Singh et al 1974 (P.D.)



Hueso	Fémur 1	Fémur 2	Fémur 3	Fémur 4
Referencia	Olivier 1960/Reverte 1991	Parsons 1913/14	Thieme 1957	Ubelaker 1989



Hueso	Fémur 1	Fémur 2	Fémur 3	Fémur 4	Fémur 5
Referencia	Isçan 1984 (en Isçan 1990)	Isçan 1984 (en Isçan 1990)	Isçan 1984 (en Isçan 1990)	Isçan 1984 (en Isçan 1990)	Isçan 1984 (en Isçan 1990)
Media ref	Circ HTC	A.p. Diámetro HTC	A.p. Diámetro TYC	Tr. Diámetro HTC	Tr. Diámetro TYC



Hueso	Tibia 1-HTC	Tibia 2-TYC
Referencia	Isçan 1984 (en Isçan 1990)	Isçan 1984 (en Isçan 1990)

**EDAD**

Diagnóstico: Adulto

Las evidencias esqueléticas conservadas nos indican un completo estado de fusión epifisaria y una edad adulta inespecífica.

## TALLA

Entre 154 y 159 centímetros

	<b>Tibia</b>
<b>Manouvrier</b>	Sobre 154-155
<b>Trotter y Glesser</b>	Sobre 159

## VALORES MÉTRICOS POSCRANEALES

Hueso	Longitud	Mx proximal	Mx distal	Circunferencia	D.ap.sup	D.tr.sup	D.ap.d	D.tr.d
Húmero der	280	-	-	68	-	-	-	-
Húmero izq	-	-	-	63	-	-	-	-
Radio der	-	22	-	47	-	-	-	-
Radio izq	220	-	-	44	-	-	-	-
Cúbito der	-	-	-	50	-	-	-	-
Cúbito izq	-	-	-	45	-	-	-	-
Fémur der	-	-	-	88	25,68	31,04	29,91	25,15
Fémur izq	-	46	-	90	26,24	32,21	30,78	25,39
Tibia der	320	-	-	95	33,81	23,23	33,81	23,23

## RASGOS MORFOLÓGICOS

### Rasgos epigenéticos

- Huesos wormianos lambdoideos



Huesos wormianos lambdoideos

### Modelado muscular

- Robustez generalizada

### EPISODIOS VIOLENTOS Y LESIONES *PERIMORTEM*

#### Orificios de proyectil

- Orificio de salida en la zona occipital

Características zona de salida tabla externa	
Diámetro tabla externa	14,72 x19,74 mm
Diámetro tabla interna	8,05 x10,10 mm

- Trayectoria de delante hacia atrás y casi horizontal. La entrada se localizaría en la zona facial, totalmente destrozada.

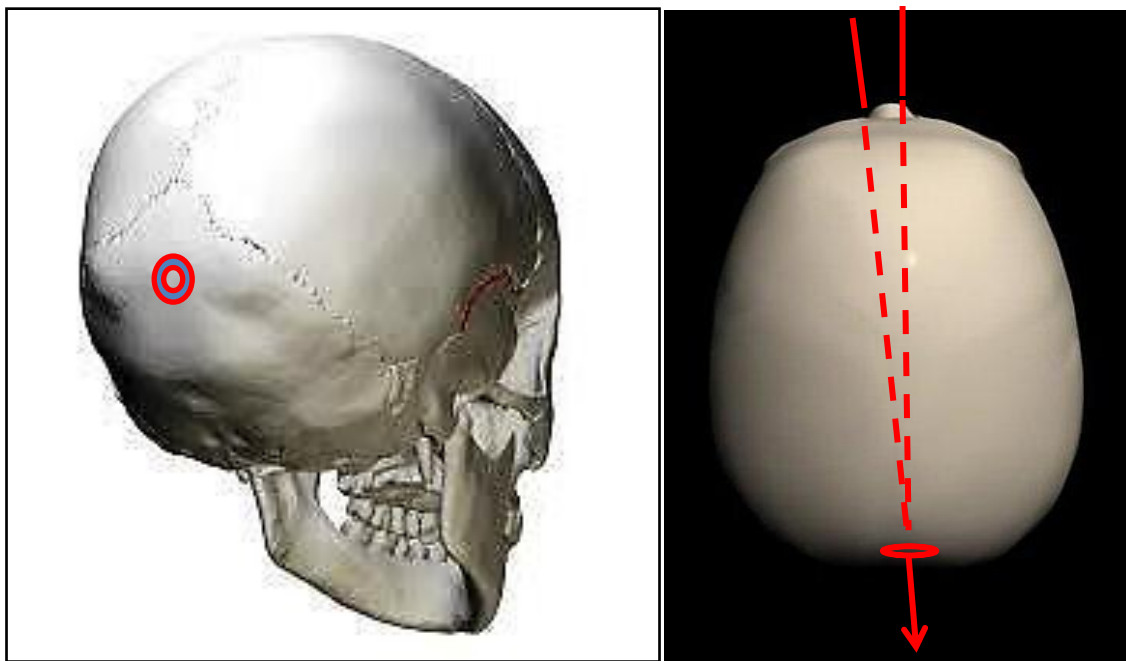




Orificio de salida en la zona occipital, con pérdida en bisel de hueso a expensas de la tabla externa



Tabla interna del orificio de salida con total ausencia de bisel, lo cual implica un paso de proyectil desde el interior del cráneo al exterior



Localización del orificio y trayectorias estimadas

## LESIONES EN VIDA

### Lesiones dentarias

#### *Caries*

- Caries en las piezas 13, 14, 22,46 y 47

#### *Abscesos*

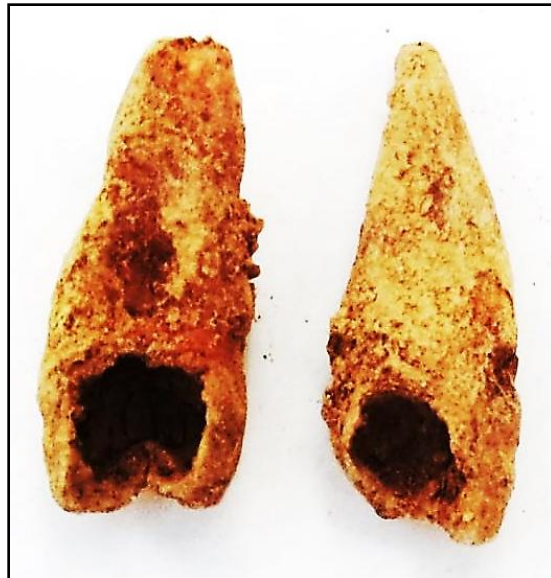- Absceso asociado a la caries de la pieza 22

#### *Pérdidas en vida*

- Pérdida dental en vida de las piezas 15 y 24

#### *Enfermedad periodontal*

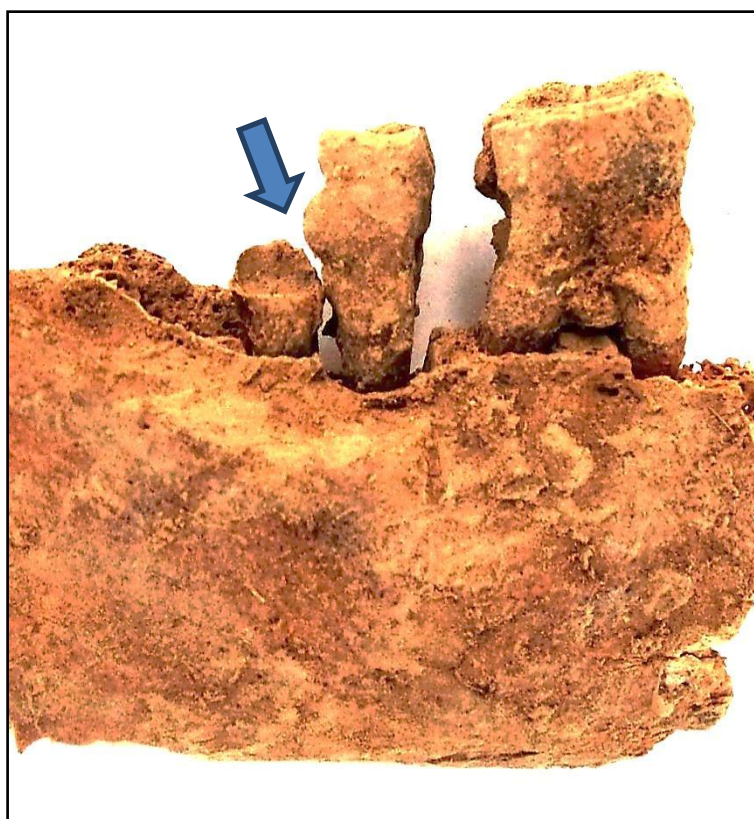
- Enfermedad periodontal generalizada



Caries



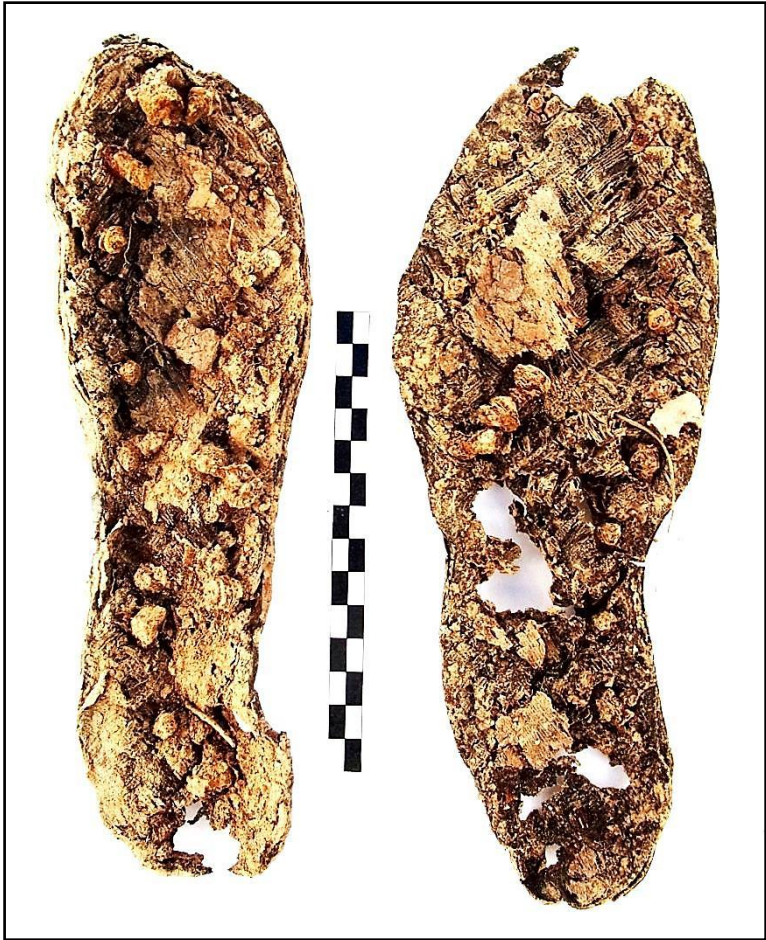Caries con infección periapical y posible absceso en el ápice de la raíz (no claro por el deterioro)




Caries con destrucción de gran parte de la corona (flecha) y acumulación de cálculo en la zona radicular, implicando la existencia de piorrea y enfermedad periodontal

### OBJETOS ASOCIADOS

- Calzado-suelas de bota
  - Derecha: 255 mm de longitud
  - Izquierda: 240 mm de longitud



Calzado



Hebilla


## INVENTARIO DE MATERIALES

<b>Nº inventario</b>	<b>Contenido</b>
1	Cráneo
2	Extremidad superior derecha
3	Extremidad superior izquierda
4	Costovertebral
5	Pelvis
6	Extremidad inferior derecha
7	Extremidad inferior izquierda
8	Calzado derecho
9	Calzado izquierdo
10	Mandíbula
11	Hebilla
12	Botones

## INDIVIDUO 22

### FASES DE CONTROL DEL MATERIAL ANTROPOLÓGICO

INDIVIDUO	EXCAVADO	EXHUMADO Y PRECINTADO	COMIENZO ESTUDIO	FIN DE ESTUDIO Y PRECINTADO	MUESTRA
22	05-11-2015	06-11-2015	01-12-2015	04-12-2015	04-12-2015



1. Registro del material conservado // 2. Muestreo

### RELACIONES FÍSICAS CON OTROS SUJETOS

#### *Relaciones de anterioridad*

##### Anterior al individuo 21

- El brazo izquierdo del individuo 21 cruza sobre las extremidades inferiores (tibias) del sujeto 22.
- El antebrazo y carpo derechos del individuo 21 se sitúa sobre la tibia-peroné y tarso izquierdos del 22.
- La tibia y tobillo izquierdos del sujeto 21 se superponen al miembro superior izquierdo del sujeto 22.

#### *Relaciones de posterioridad*

##### Posterior al individuo 23

- La extremidad superior izquierda del individuo 23 se sitúa bajo el tórax del individuo 22.
- La tibia y peroné izquierdos del sujeto 23 se dispone bajo tibia y peroné derechos del individuo 22.

### POSICIÓN

- Posición general de decúbito prono, con leve inclinación sobre el lado izquierdo
- Orientación del eje axial del cuerpo: 280°
- La extremidad superior izquierda presenta una abducción del codo de 90°, con hiperflexión del antebrazo de 25° y mano debajo del tronco
- La extremidad superior derecha muestra al húmero en: abducción por encima del hombro, con el antebrazo extendido. La mano se dispone al mismo nivel que la mano derecha del individuo 23

- La extremidad inferior muestra una leve flexión de los fémures de unos  $20^{\circ}$ , con una semiflexión de las rodillas de entre  $160^{\circ}$  y  $170^{\circ}$



Individuo 22 (en tonos azules) tras la extracción de la extremidad superior derecha

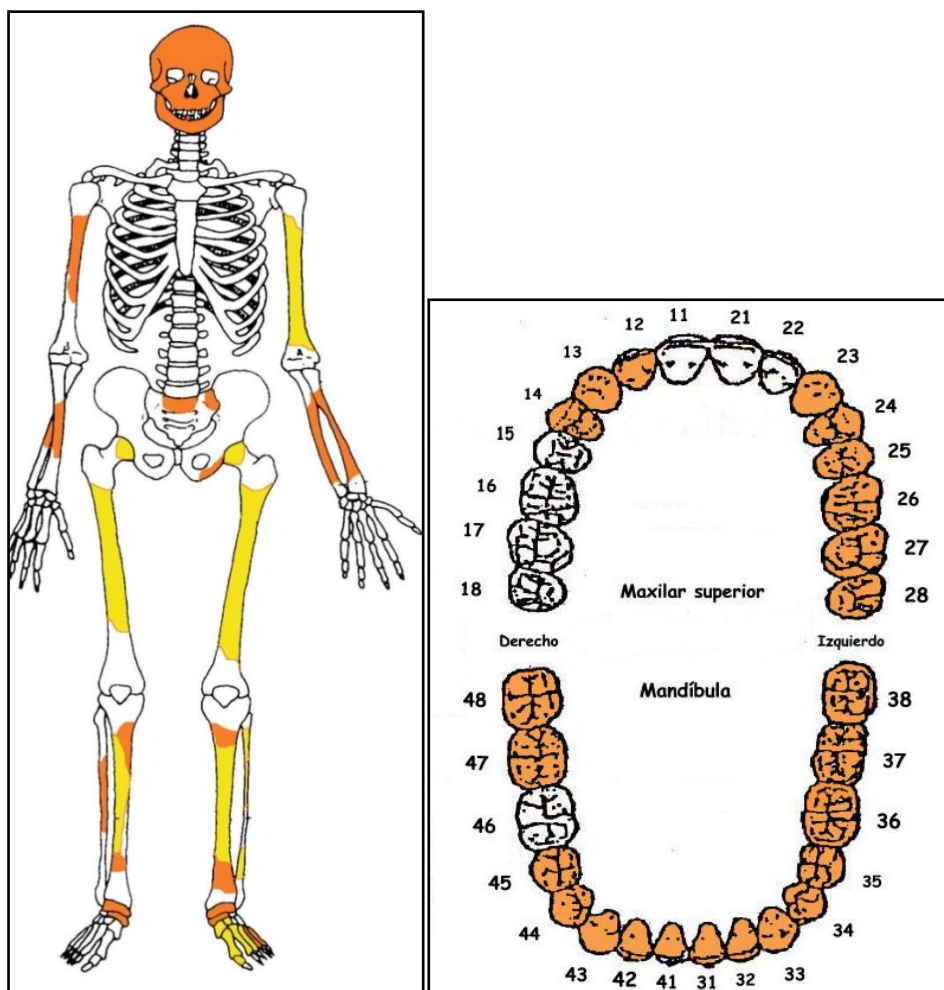




Raíz en el canal medular del fémur izquierdo

## CONSERVACIÓN

- Pérdida completa de los elementos de la zona torácica, costillas y vértebras, salvo un fragmento de sacro
- Pérdida completa de las zonas esponjosas de los huesos mayores del esqueleto apendicular
- Pérdida completa de las manos y el pie derecho
- Pérdida de pelvis, a excepción de un fragmento de isquion izquierdo
- Extrema fragmentación de las zonas diafisarias de los antebrazos
- Fragmentación de la bóveda craneal
- Presencia raíces, con penetración en el canal medular de huesos largos



A la izquierda conservación esquelética, con las partes conservadas en color, indicando el amarillo las zonas íntegras y el naranja las fragmentadas. A la derecha ficha dental, con las piezas conservadas en naranja, puntos negros para indicar caries, rayado para señalar hipoplasia y números junto al hueso de piezas para designar pérdidas en vida.

## SEXO

**Diagnóstico: No determinado**

No se cuenta con elementos morfológicos para el diagnóstico del sexo, mientras que los fundamentos métricos arrojan valores intermedios, o para ambos sexos, con una leve diferencia a favor del sexo masculino; considerándose insuficiente para un diagnóstico de certeza.

### Fundamentos métricos

Diagnóstico de sexo (*osteometría simple*)

Hueso	Medición	Valor (mm)	Referencia	Sexo
Húmero izq.	Perímetro 1/2 diáfisis	58	Singh y Singh, 1972	n.e.
Fémur derecho	Diám. mx. cabeza	43,81 (E)	Pearson, 1917	n.e.
			Olivier, 1960	n.e.
			Ubelaker, 1989	n.e.
Fémur izq.	Perímetro 1/2 diáfisis	82	Bass, 2005 / Krenzer, 2006	♂
	Diám. ant-post ½	26,81	Olivier, 1960	♀
Tibia derecha	Anc. Epíf. distal	47-48 (E)	Krenzer, 2006	n.e.
Peroné derecho	Anc. Epíf. distal	26,27	Singh y Singh, 1976	♂

\*n.e.: valor intermedio entre ambos sexos (E)= valor estimado

Diagnóstico de sexo (*funciones discriminantes*)

Hueso	Métrica relacionada	P.A. (%)	Referencia	Sexo
Fémur der.	D. vertical cabeza	88,16	Alemán <i>et al</i> , 1997	♂
	Perímetro ½ diáfisis	84	Isçan y Miller-Shaivitz, 1984	♀
	Diám. mx. cabeza	90	Isçan y Miller-Shaivitz, 1984	♀
	Perímetro ½ diáfisis y D. transv. subtrocantéreo	82,95	Alemán <i>et al</i> , 1997	♂
Tibia der.	Anchura Epíf. distal	84,8	Isçan y Miller-Shaivitz, 198	♂
Peroné der-	Anchura Epíf. distal	80,60	Alemán <i>et al</i> , 1997	♂

P.A: (porcentaje de acierto según los autores)

## EDAD

**Diagnóstico: Adulto joven**

### Unión de epífisis

#### Huesos largos

- Cabeza del fémur: visible línea de fusión en zona inferior cabeza.

### Dentición

- Desgaste dental: adulto joven

## TALLA

**En torno a 160 centímetros**

Sobre el terreno se estima una distancia entre el vértex craneal y el tarso de 156 centímetros.

	Fémur derecho*	
<b>Manouvrier</b>	Sobre 163,4 (♂)	Sobre 158,2 (♀)
<b>Trotter y Glesser</b>	165,29 ±3,94 (♂)	160,31 ±3,72 (♀)

\*Longitud estimada en torno a 43 cmts

## VALORES MÉTRICOS POSCRANEALES

Hueso	Longitud	Mx proximal*	Mx distal	Perímetro a la mitad **
Húmero izq				58 mm
Fémur der	43 cmts (E)	43,81-44,35 mm (E)		82 mm
Fémur izq		≤ 43,10 mm (E)		83 mm
Tibia der			47,76-48,04 mm	
Peroné der			26,27 mm	
Iº MTT pie izq.	62,78 mm			

(E)=estimación. \*D. mx. cabeza del fémur. \*\*Localización de la mitad de las diáfisis estimada

### Medidas específicas de algunos huesos largos (medidas en mm.)

Hueso	Tipo de medición	Ubicación	Valor
Fémur derecho	D. horizontal	cabeza del fémur (E)	43,51
Fémur derecho	Diámetro anteroposterior	mitad de la diáfisis	25,07
Fémur derecho	D. ant-post. subtrocantéreo	R. subtrocanterea	24,31
Fémur derecho	D. transv. subtrocantéreo	R. subtrocanterea	33,14
Fémur izquierdo	Diámetro anteroposterior	mitad de la diáfisis	26,81

Fémur izquierdo

Diámetro transverso

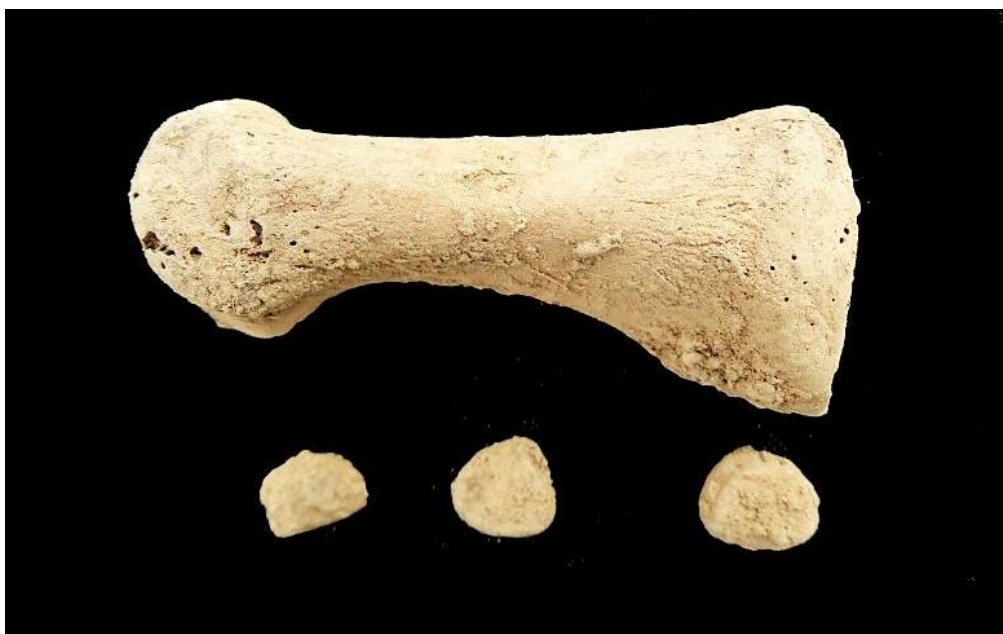mitad de la diáfisis

24,86

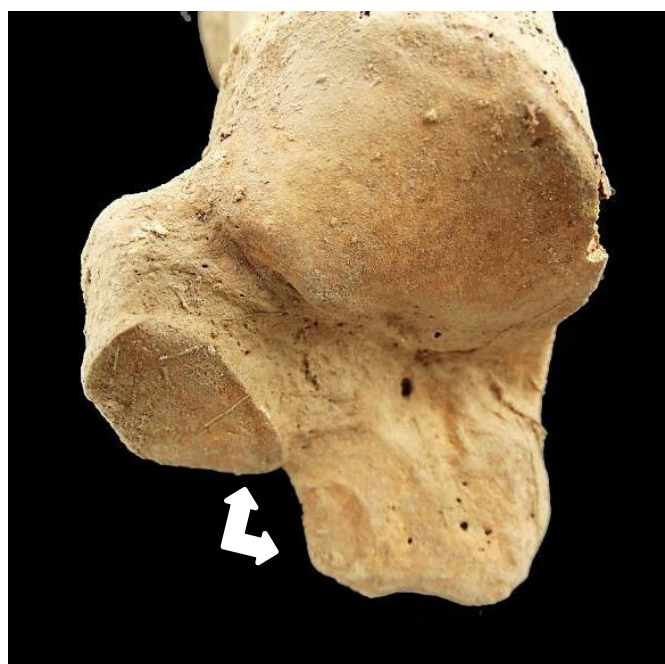
## RASGOS MORFOLÓGICOS

### Rasgos epigenéticos

- Fosa hipotrocantérea bilateral
- 3 huesos sesamoideos del pie derecho, y 1 hueso sesamoideo en el pie izq.
- Presencia del tubérculo peroneo calcáneo
- Doble faceta anterior en el calcáneo para la articulación con el astrágalo



Tres huesos sesamoideos del pie derecho junto a 1ºMTT



Doble faceta articular anterior en el calcáneo

## LESIONES EN VIDA

### Lesiones dentarias

#### *Cálculo*

- Cálculo en las piezas 23 y 37

#### *Otro*

- Rotura amplia del esmalte en 36

## OBJETOS ASOCIADOS

- Resto metálico de posible hebilla localizada en la cintura pélvica
- Botón metálico
- Grafito próximo a la rodilla izquierda del sujeto 22
- Objeto circular de 42,37 mm, posiblemente resto de un reloj. localizado bajo el tercio superior de la diáfisis del fémur derecho



Posible contracierre de reloj o similar

## INVENTARIO DE MATERIALES

Nº inventario	Contenido
1	Restos craneales
2	Mandíbula
3	Restos costovertebrales
4	Clavícula y húmero derechos*
5	Extremidad superior izquierda
6	Restos pélvicos
7	Fémur izquierdo
8	Fémur derecho

9	Tibia, peroné y huesos del pie derecho
10	Tibia, peroné y huesos del pie izquierdo
11	Fragmento de hebilla (?) y botón metálico
12	Objeto circular asociado a un posible reloj
13	Grafito
14	Restos óseos-esquirlas del entorno

## INDIVIDUO 23

### FASES DE CONTROL DEL MATERIAL ANTROPOLÓGICO

INDIVIDUO	EXCAVADO	EXHUMADO Y PRECINTADO	COMIENZO ESTUDIO	FIN DE ESTUDIO Y PRECINTADO	MUESTRA
23	10-11-2015	12-11-2015	01-12-2015	04-12-2015	04-12-2015



1. Desprecinto de la caja para el estudio // 2. Registro del material conservado // 3. Muestreo

### RELACIONES FÍSICAS CON OTROS SUJETOS

#### *Relaciones de Anterioridad*

##### Anterior al individuo 21

- La mano izquierda del individuo 21 se sitúa sobre el extremo distal del fémur izquierdo del sujeto 23.

##### Anterior al individuo 22

- La extremidad superior izquierda del individuo 23 se sitúa bajo el tórax del individuo 22.
- La tibia y peroné izquierdos del sujeto 23 se dispone bajo tibia y peroné derechos del individuo 22.

### POSICIÓN

Se localiza en el extremo noreste de la fosa del grupo 2, siendo el primer individuo en ser depositado en ella

- Posición general en decúbito prono
- Orientación general: 290°
- El cráneo se apoya sobre el lado izquierdo
- La posición de brazos y antebrazos y las clavículas en posición verticalizada sugieren tracciones o sujeciones selladas en el momento del entierro del cuerpo
- La extremidad superior derecha muestra al húmero en abducción de 90°, con el antebrazo en flexión de 80° con la mano a la altura del cráneo y apoyada sobre la palma
- La extremidad superior izquierda presenta una abducción del húmero de unos 100°, con flexión del antebrazo de 60°, pronación de éste y mano un poco por encima de cráneo y la palma apoyada sobre el suelo. en pronación en dirección craneal (hacia arriba). La mano apoya la cara palmar sobre el suelo
- La extremidad inferior muestra una flexión del fémur derecho de unos 25°. Las dos rodillas aparecen flexionadas en unos 120°, con una inclinación de ambas extremidades sobre el lado izquierdo



Individuo 23



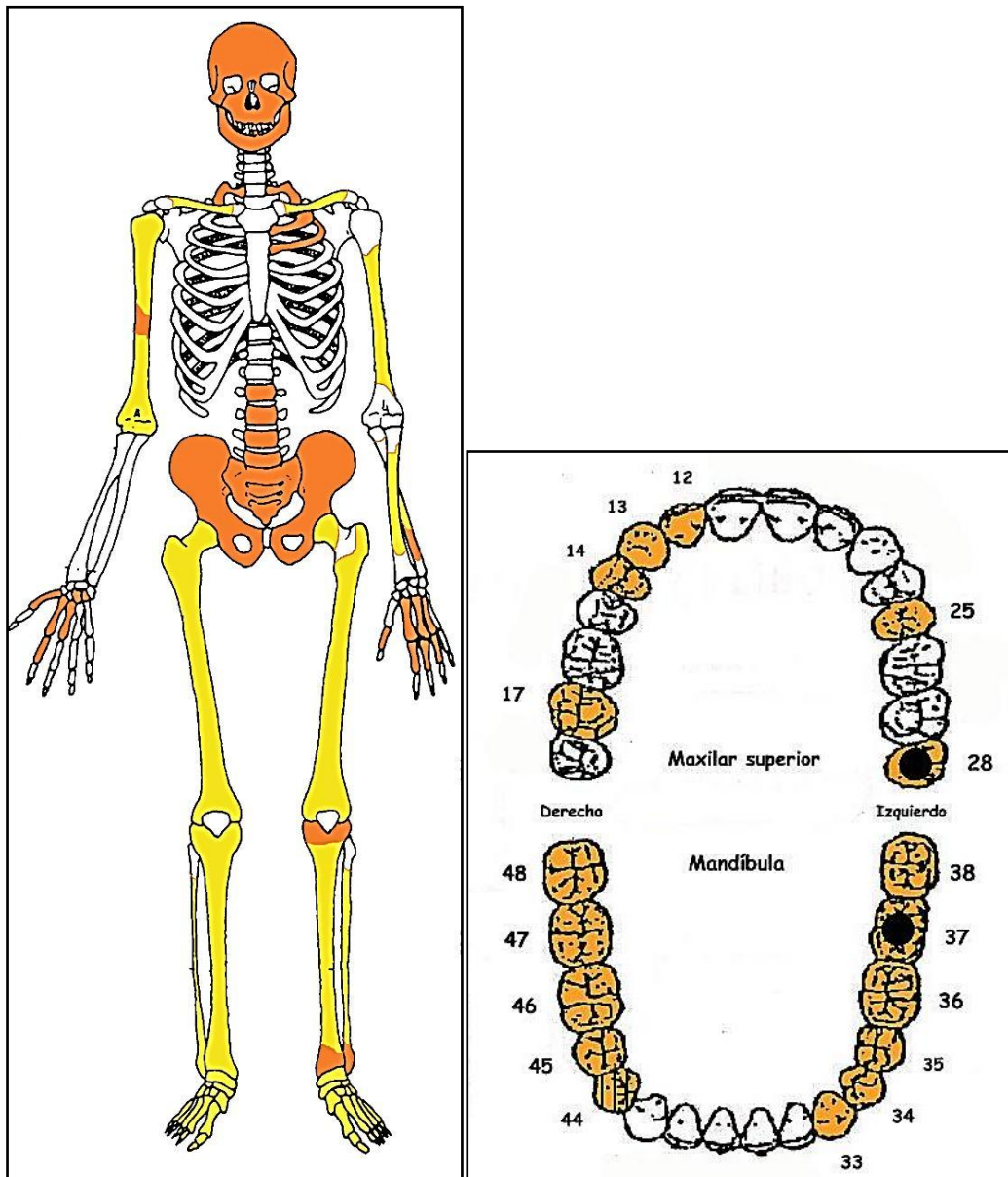
Detalle de pies y calzado

## CONSERVACIÓN

- Pérdida completa de los elementos de la zona torácica, costillas y vértebras, a excepción de las lumbares y de fragmentos costales superiores
- Pérdida del antebrazo derecho



- Fragmentación de la bóveda craneal
- Pérdida de la cortical externa de los huesos largos
- Presencia de raíces a lo largo de todo el esqueleto, de menor tamaño en la pelvis y caja costal, o mayor tamaño en torno a las extremidades inferiores y esqueleto craneal.



A la izquierda conservación esquelética, con las partes conservadas en color, indicando el amarillo las zonas íntegras y el naranja las fragmentadas. A la derecha ficha dental, con las piezas conservadas en naranja, puntos negros para indicar caries, rayado para señalar hipoplasia y números junto al hueco de piezas para designar pérdidas en vida.

## SEXO

**Diagnóstico: Masculino**

## Cráneo

### Temporal

- Apófisis mastoides poco voluminosa y algo proyectada hacia el interior o la línea media  
.Surco digástrico profundo, y cresta supramastoidea poco marcada

### **Mandíbula**

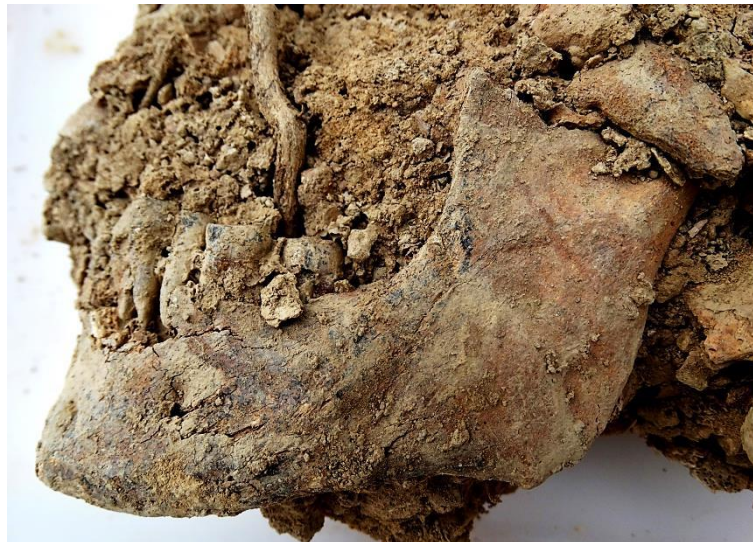- Ángulo de rama cerrado, más próximo al ángulo recto, más habitual en el sexo masculino
- Región goníaca levemente irregular, con rugosidades para la inserción del masetero indicadas.
- Mentón de tendencia redondeada
- Altura de la sínfisis elevada.

### **Pelvis**

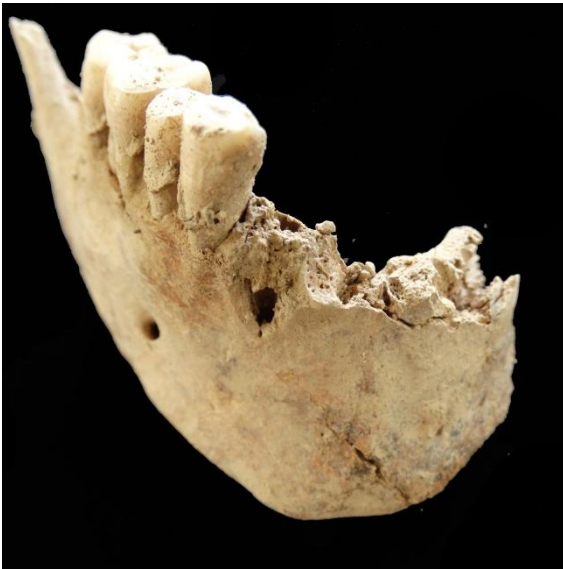- Ángulo subpúbico. Se insinúa cerrado atendiendo a un fragmento de rama isquio-púbica conservado
- Rama isquio-púbica estrecha (fragmento más cercano a pubis)



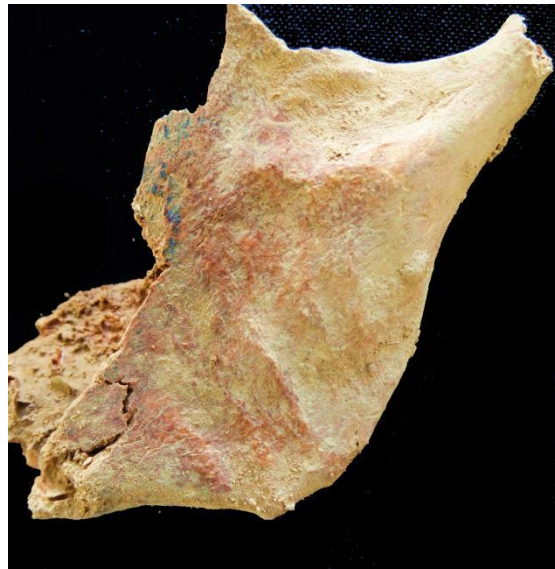Detalla del temporal y apófisis mastoides (plano inferior), con surco digástrico



Mandíbula



Mandíbula



Rama mandibular

### Fundamentos métricos

Diagnóstico de sexo (*osteometría simple*)

Hueso	Medición	Valor (mm)	Referencia	Sexo
Mandíbula	Anchura mín. de rama	36,37	Hanihara, 1959	♂
Fémur derecho	Diám. mx. cabeza	47,58	Pearson, 1917	♂
			Olivier, 1960	♂
			Stewart, 1979	♂
			Ubelaker, 1989	n.e.
Fémur derecho	Perímetro 1/2 diáfisis	81	Bass, 2005 / Krenzer, 2006	n.e.
	Diám. ant-post ½	26,68	Olivier, 1960	♀
Tibia derecha	Anc. Epíf. distal	49,53	Krenzer, 2006	n.e.
	Perim. ag. nutricio	93	Krenzer, 2006	n.e.

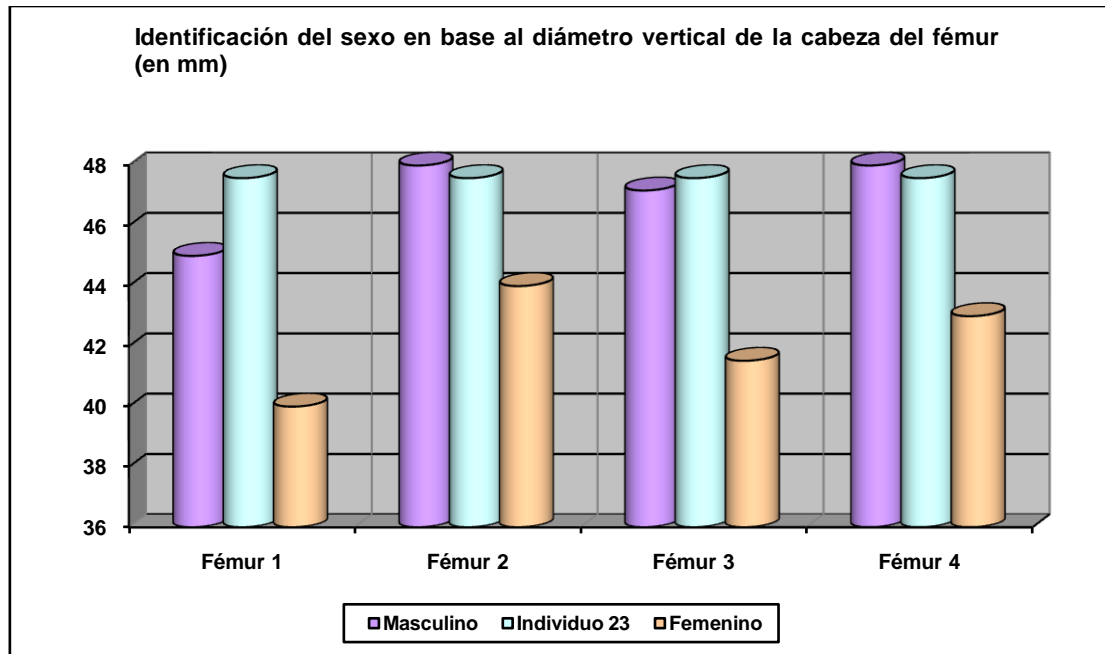
\*n.e.: valor intermedio entre ambos sexos (E)= valor estimado

Diagnóstico de sexo (*funciones discriminantes*)

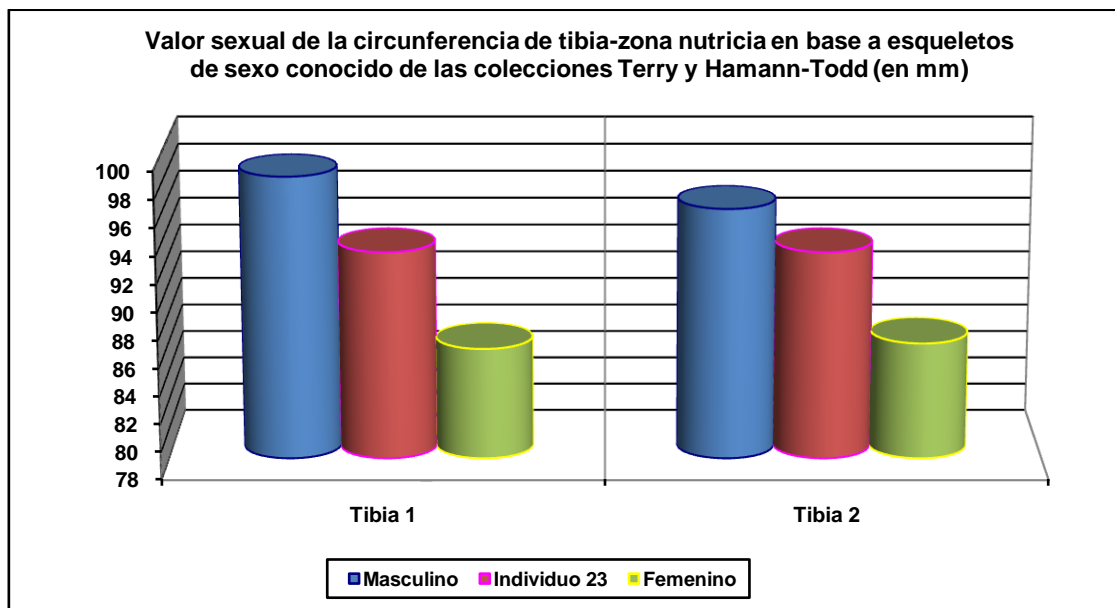
Hueso	Métrica relacionada	P.A. (%)	Referencia	Sexo
Fémur der.	D. vertical cabeza	88,16	Alemán <i>et al.</i> , 1997	♂
	D. horizontal cabeza	89,04	Alemán <i>et al.</i> , 1997	♂
	Perímetro ½ diáfisis	84	Isçan y Miller-Shaivitz, 1984	♀
	Diám. mx. cabeza	90	Isçan y Miller-Shaivitz, 1984	♂
	D. vertical cabeza	96,2	Krenzer, 2006	♂
Tibia der.	Anchura Epíf. distal	84,8	Isçan y Miller-Shaivitz, 1984	♂
	Perímetro ag. nutricio	77,2	Isçan y Miller-Shaivitz, 1984	♂
	Perímetro ag. nutricio	83,13	Alemán <i>et al.</i> , 1997	♂
	D. ant-post ag. nutricio	84,71	Alemán <i>et al.</i> , 1997	♂
	Diám. transv. ag. nutricio	87,0	Krenzer, 2006	♂

P.A: (porcentaje de acierto según los autores)

El diámetro vertical de la cabeza del fémur es concluyente en definir al sexo masculino.



Hueso	Fémur 1	Fémur 2	Fémur 3	Fémur 4
Referencia	Olivier 1960/Reverte 1991	Parsons 1913/14	Thieme 1957	Ubelaker 1989



Hueso	Tibia 1-HTC	Tibia 2-TYC
Referencia	Isçan 1984 (en Isçan 1990)	Isçan 1984 (en Isçan 1990)

## EDAD

**Diagnóstico: Adulto en la treintena**

## Unión de epífisis

*Huesos largos*

- Proceso diáfisis-epifisiario completado

**Sínfisis púbica (fragmento)**

- Extremidad inferior definida completamente o casi definida. Tercio inferior de la cara sinfisiaria de aspecto granulado e irregular. En parte de la zona se advierte la formación del contorno oval. Esas características nos hablan de un sujeto en la treintena.



Sínfisis púbica

**TALLA**

**Entre 162 y 169 centímetros**

	<b>Fémur</b>	<b>Tibia</b>
<b>Manouvrier</b>	166,6	162,5
<b>Trotter y Glesser</b>	169,0	165,6

**VALORES MÉTRICOS POSCRANEALES**

<b>Hueso</b>	<b>Longitud</b>	<b>Mx proximal</b>	<b>Mx distal</b>	<b>Circunferencia</b>
Húmero izq				66,5 mm (E) (a la mitad)
Fémur der	446 mm	47,58 (d mx cabeza)		81 mm
Tibia der	346 mm		49,53 mm	93 mm (ag. nutricio)
1º MTT pie izq.	59,48 mm			

(E)=estimación: localización de la mitad estimada

**Medidas específicas de algunos huesos largos (medidas en mm.)**

Hueso	Tipo de medición	Ubicación	Valor
Clavícula izquierda	Perímetro	Mitad del hueso (E)	¿41?
Húmero izquierdo	Perímetro mínimo	Por debajo "V" deltoidea	65
Fémur derecho	D. horizontal	cabeza del fémur	46,54
Fémur derecho	Diámetro anteroposterior	mitad de la diáfisis	26,68
Fémur derecho	Diámetro transverso	mitad de la diáfisis	24,30
Tibia derecha	Diámetro anteroposterior	agujero nutricio	34,09
Tibia derecha	Diámetro transverso	agujero nutricio	24,92
Rótula derecha	Altura máxima	Distancia superior-inferior	43,41
Rótula derecha	Anchura máxima	Distancia mx. transversal	43,18

## RASGOS MORFOLÓGICOS

### Rasgos epigenéticos

- 3 huesos sesamoideos en el pie derecho, 1 hueso sesamoideo en pie izquierdo
- Presencia de fosa hipotrocantérea bilateral

### Modelado muscular

- Marcada remodelación en la zona de inserción del deltoides en el húmero derecho



Húmero derecho. Hipertrofia de la zona de inserción deltoidea

## LESIONES EN VIDA

## Proceso reumático

- Osteofitos marginales (muy leves) en el astrágalo derecho y en la tibia distal del mismo lado.
- Artrosis en la rodilla derecha, con osteofitos (hueso neoformado) que se desarrollan en el borde articular inferior de la rótula. El cóndilo lateral del fémur derecho muestra ligeras labiaciones.



Gnoartrosis, rótula



Gnoartrosis, fémur derecho

## Lesiones dentarias

### *Episodio crítico-hipoplasia del esmalte*

- Presencia de un surco hipoplásico en la pieza dental 44., con edad de impactación en torno a los 4,5 años

### *Caries*

- Caries en el tercer molar superior izquierdo (pieza 28)
- Caries en la pieza 37

### *Desgaste*

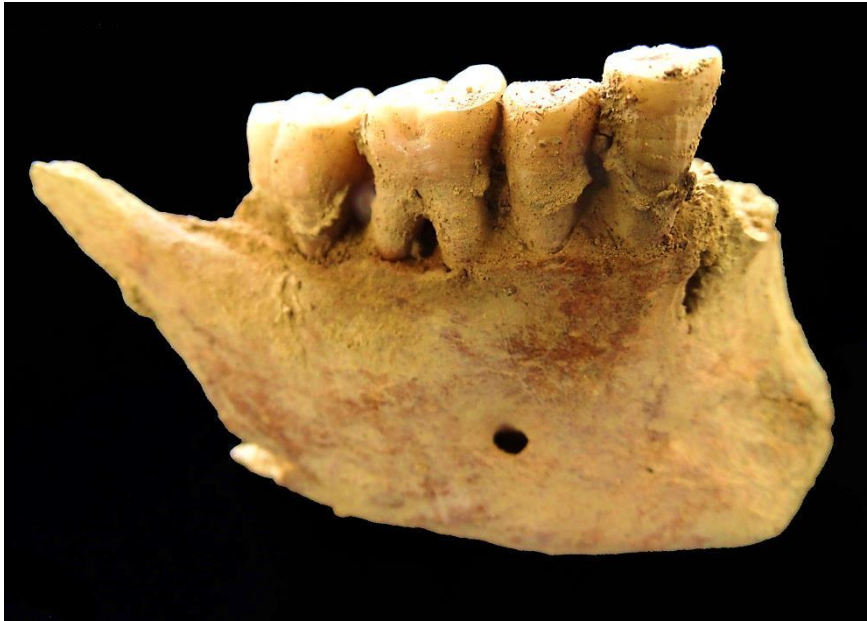- Desgaste transversal anómalo en la vertiente labial del canino inferior izquierdo, con esmalte rehundido o ligeramente cóncavo en su mitad central (similar a la morfología de la cara lingual).

### *Pérdidas en vida*

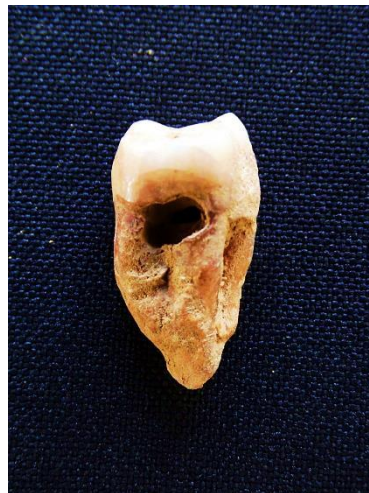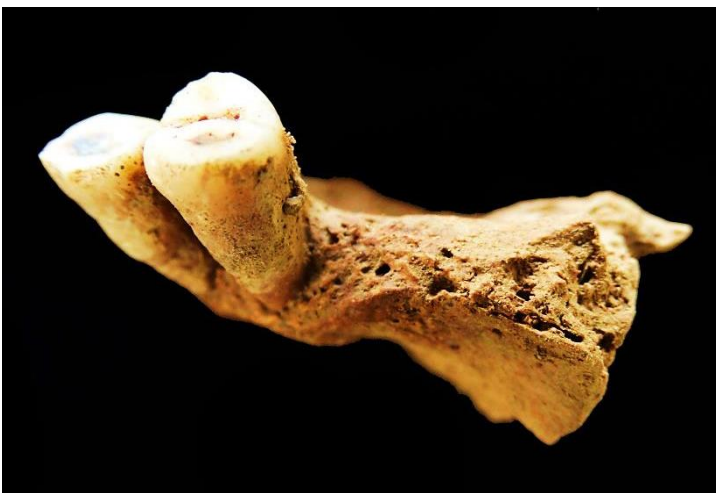- Pérdida dental en vida de las piezas 15 y 16 (PM2 y M1 superior derechos)

### *Cálculo y enfermedad periodontal*

- Periodontitis generalizada en los restos conservados
- Cálculo cervical



Patologías dentales: periodontitis, cálculo e hipoplasia del esmalte



Reabsorción alveolar por pérdida dental *ante mortem* Molar superior con caries

## OBJETOS ASOCIADOS

- Calzado derecho e izquierdo, con restos óseos de los correspondientes pies al interior
- Dos hebillas localizadas bajo el coxal derecho (cara anterior)





Objetos metálicos/hebillas


### INVENTARIO DE MATERIALES

Nº inventario	Contenido
1	Restos craneales
2	Extremidad superior derecha
3	Extremidad superior izquierda
4	Restos costales
5	Restos vertebrales
6	Restos pélvicos
7	Fémur derecho
8	Fémur izquierdo
9	Tibia, peroné y huesos del pie derecho
10	Tibia, peroné y huesos del pie izquierdo
11	Calzado derecho
12	Calzado izquierdo
13	Hebillas
14	Restos óseos-esquirlas del entomo

**INDIVIDUO Nº 24**

**FASES DE CONTROL DEL MATERIAL ÓSEO**

INDIVIDUO	EXCAVADO	EXHUMADO Y PRECINTADO	COMIENZO ESTUDIO	FIN DE ESTUDIO Y PRECINTADO	MUESTRA
24	15-10-2015	21-10-2015	26-11-2015	01-12-2015	01-12-2015



1. Colocación para el estudio. 2. Almacenamiento definitivo con muestra ósea para ADN

**RELACIONES FÍSICAS CON OTROS SUJETOS**

*Relaciones de anterioridad*

Anterior al individuo 27

- La extremidad superior izquierda del sujeto 27 se superpone a tibias y rodillas del individuo 24.
- La tibia y pie izquierdo del sujeto 27 se localizan junto al cráneo del individuo 24
- El cráneo del sujeto 27 se dispone junto a los pies del individuo 24
- La cadera izquierda del individuo 27 se sitúa junto a la cintura pélvica del sujeto 24

*Relaciones de posterioridad*

Posterior al individuo 14

- El antebrazo derecho del individuo 24 cruza sobre las rodillas y zona superior de las tibias del sujeto 14

Posterior al individuo 15

- El antebrazo derecho del individuo 24 se dispone sobre el antebrazo izquierdo del individuo 15


**POSICIÓN**

- Posición general en decúbito lateral izquierdo
- Orientación: 290°

- El cráneo se apoya sobre el lado izquierdo en una marcada incurvación de concavidad posterior en la zona cervical
- La extremidad superior derecha muestra el húmero en aducción de 90° o dicho de otra manera, totalmente perpendicular al tronco. El antebrazo aparece casi completamente extendido.
- La extremidad superior izquierda presenta una posición similar a la derecha, si bien con una flexión más acentuada del antebrazo, con la mano junto a la mandíbula
- La extremidad inferior presenta una semiflexión de la rodilla del lado derecho de unos 160°, con la extremidad derecha completamente extendida y debajo de la primera.



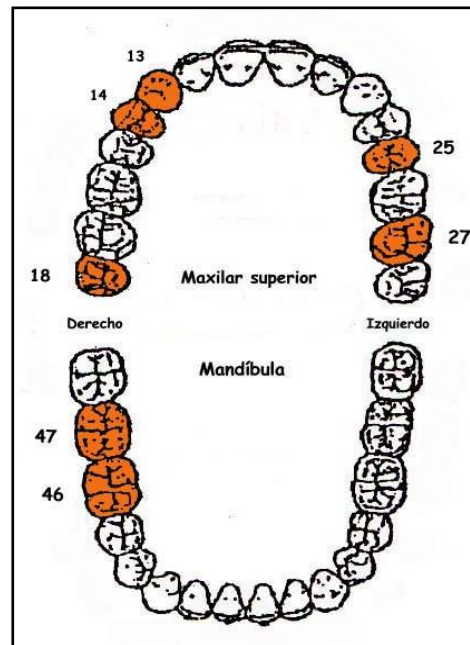
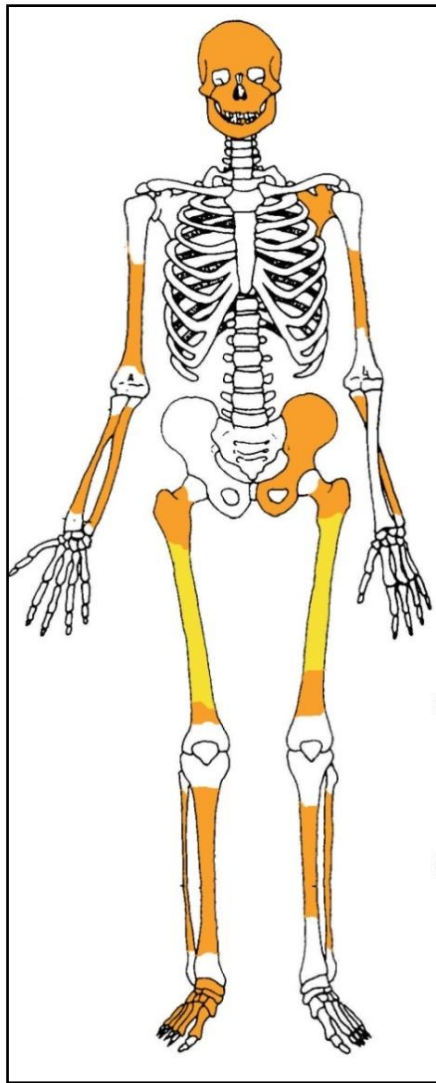
Individuo 24



Cráneo y ext. superior de individuo 24 (anaranjado), junto a piernas y calzado de 27 (en verde) y sobre ind. 14 (azul)

## CONSERVACIÓN

- Pérdida completa de los elementos de la zona torácica, costillas y vértebras
- Pérdida completa de las zonas esponjosas de los huesos mayores del esqueleto apendicular
- Pérdida completa de manos y pie izquierdo
- Pérdida del coxal derecho
- Fragmentación de las zonas diafisarias de los huesos mayores del esqueleto apendicular
- Fragmentación de la bóveda craneal

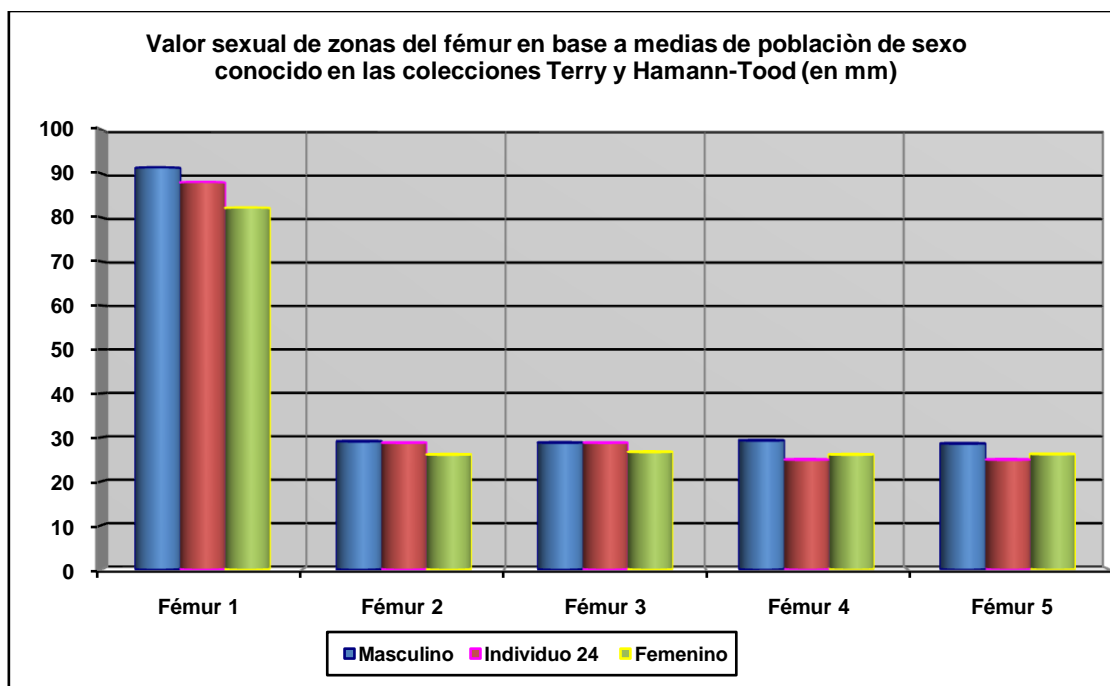


A la izquierda restos detectados (en tonos amarillos las zonas íntegras, en naranja las zonas pulverizadas y en blanco las pérdidas de sustancia). A la derecha ficha dental, con las piezas conservadas en naranja, puntos negros para indicar caries, rayado para señalar hipoplasia y números junto al hueco de piezas para designar pérdidas en vida.

## SEXO

Diagnóstico: INDETERMINADO

No existen evidencias morfológicas lo suficientemente conservadas para aportar un diagnóstico claro de sexo. Contamos con mínimas evidencias basadas en algunos rasgos métricos del fémur, que lo aproximan en mayor medida al sexo masculino. En cualquier caso optamos por hablar de un sujeto de sexo indeterminado ante la ausencia de fundamentos de mayor peso específico.



Hueso	Fémur 1	Fémur 2	Fémur 3	Fémur 4	Fémur 5
Referencia	Isçan 1984 (en Isçan 1990)	Isçan 1984 (en Isçan 1990)	Isçan 1984 (en Isçan 1990)	Isçan 1984 (en Isçan 1990)	Isçan 1984 (en Isçan 1990)
Media ref	Circ HTC	A.p. Diámetro HTC	A.p. Diámetro TYC	Tr. Diámetro HTC	Tr. Diámetro TYC

## EDAD

Diagnóstico: Adulto

El estado de maduración del esqueleto, aún en condición fragmentaria extrema, certifica una condición adulta inespecífica.

## TALLA

Entre centímetros

- No es posible su estimación

## VALORES MÉTRICOS POSCRANEALES

Hueso	Longitud	Mx proximal	Mx distal	Circunferencia	D.ap.sup	D.tr.sup	D.ap.d	D.tr.d
Cúbito der	-	-	-	50	-	-	-	-
Fémur der	-	-	-	88	-	-	29,96 c	25,49 c
Fémur izq	-	-	-	-	-	-	28,78 c	24,95 c

## RASGOS MORFOLÓGICOS

### Modelado muscular

- Reabsorción en el canal bicipital del húmero asociada al redondo y al pectoral mayor



Fragmento de la zona del canal bicipital y zona de reabsorción

## LESIONES EN VIDA

### Lesiones dentarias

#### *Desgaste*

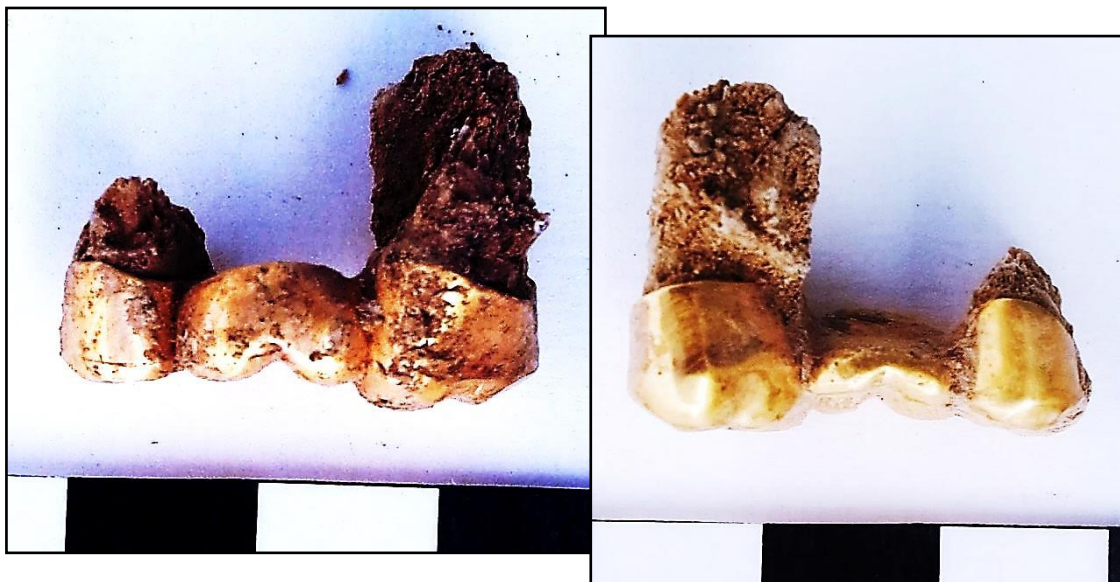
- Desgaste plano en las piezas 14 y 46

## OBJETOS ASOCIADOS

- Calzado-suelas rojas de 24 cm de long
- Botón metálico pelvis
- Prótesis dentaria de oro
  - Abarca el espacio comprendido entre las piezas 25 y 27, con inserción en las raíces de ambas. Entre ellas queda el hueco de la pieza 26, posiblemente perdida en vida, dado que no existe preparación alguna en la prótesis para encapsular este diente.




Calzado, con vista de la superficie interior y de la exterior (derecha)



Fundas de oro en vista labial (izq) y lingual (der), con las piezas 25 y 27 engastadas y el espacio de la 26, perdida en vida, reemplazado por la prótesis





Vistas basales (izquierda) y oclusales (derecha) de la prótesis de oro



Espejo cubierto de concreciones

## INVENTARIO DE MATERIALES

Nº inventario	Contenido
1	Cráneo
2	Extremidad superior derecha
3	Extremidad superior izquierda
4	Pelvis
5	Fémur derecho
6	Fémur izquierdo
7	Tibia, peroné y pie derechos
8	Tibia, peroné y pie izquierdos
9	Calzado derecho
10	Calzado izquierdo
11	Espejo

**INDIVIDUO Nº 25**

**FASES DE CONTROL DEL MATERIAL ÓSEO**

INDIVIDUO	EXCAVADO	EXHUMADO Y PRECINTADO	COMIENZO ESTUDIO	FIN DE ESTUDIO Y PRECINTADO	MUESTRA
25	24-10-2015	27-10-2015	01-12-2015	01-12-2015	01-12-2015



1. Colocacion para el estudio. 2. Almacenamiento definitivo con muestra ósea para adn

**RELACIONES FÍSICAS CON OTROS SUJETOS**

*Relaciones de anterioridad*

Anterior al individuo 16

- El codo derecho del sujeto 16 se sitúa sobre el calzado del individuo 25
- La extremidad superior izquierda del sujeto 16 se dispone sobre las piernas (tibias) del individuo 25

*Relaciones de posterioridad*

Posterior al individuo 17

- El húmero derecho del sujeto 25 se sitúa sobre tibias y peronés del individuo 17
- La tibia derecha de 25 se dispone sobre el codo y antebrazo derechos de 17
- La rodilla derecha del individuo 25 se sitúa sobre la cadera derecha del sujeto 17

**POSICIÓN**

- Posición en decúbito prono
- Orientación: 290°.
- Extremidad superior derecho: húmero en abducción de 30° (pulverización completa de antebrazo y mano)
- Extremidad superior izquierda: húmero en abducción (45°) con antebrazo flexionado (45°) en pronación y la mano se ubicaría bajo el tórax
- La extremidad inferior izquierda aparece completamente extendida

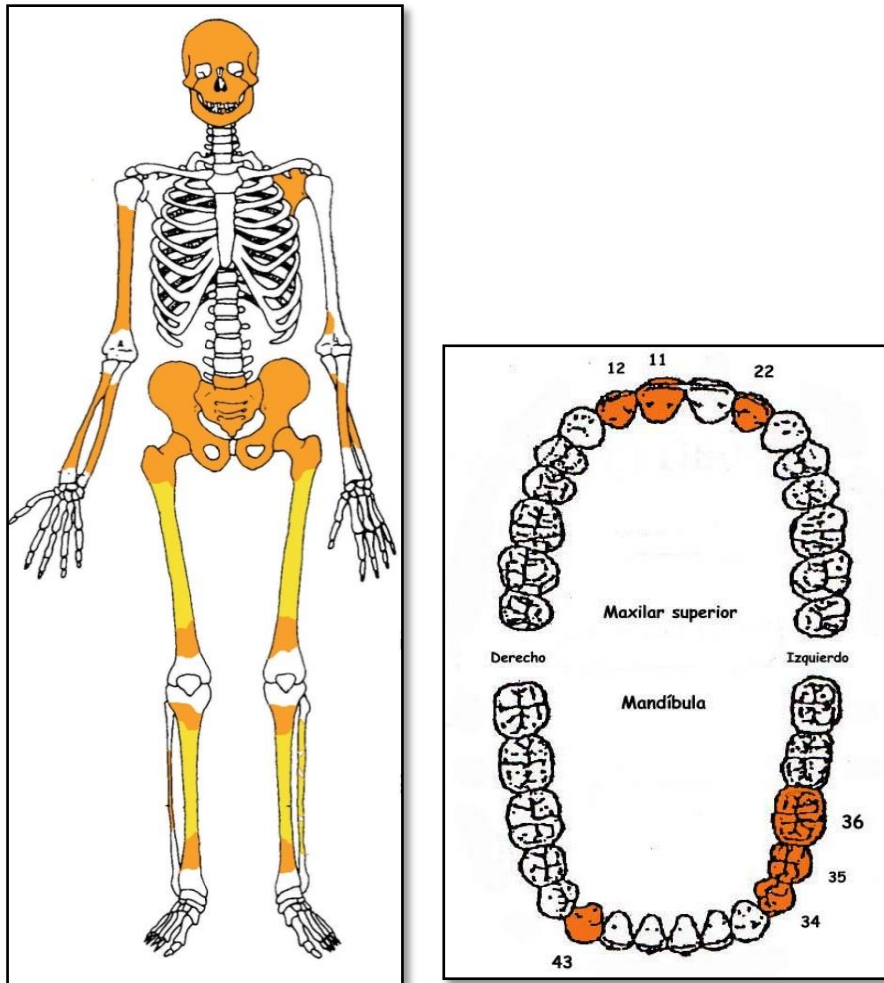
- La extremidad inferior derecha muestra una leve abducción del fémur (10-15°) y una semiflexión de la rodilla de unos 140°



Individuo 25 (amarillo), ext. superior parcialmente extraída; sobre sujeto 17

## CONSERVACIÓN

- Pérdida completa de los elementos de la zona torácica, costillas y vértebras
- Pérdida completa de las zonas esponjosas de los huesos mayores del esqueleto apendicular
- Pérdida completa de manos y pies
- Pérdida casi completa del húmero izquierdo
- Fragmentación de las zonas diafisarias de los huesos mayores del esqueleto apendicular
- Fragmentación de la bóveda craneal
- Fragmentación extrema de la cintura pélvica



A la izquierda restos detectados (en tonos amarillos las zonas íntegras, en naranja las zonas pulverizadas y en blanco las pérdidas de sustancia). A la derecha ficha dental, con las piezas conservadas en naranja, puntos negros para indicar caries, rayado para señalar hipoplasia y números junto al hueco de piezas para designar pérdidas en vida.

## SEXO

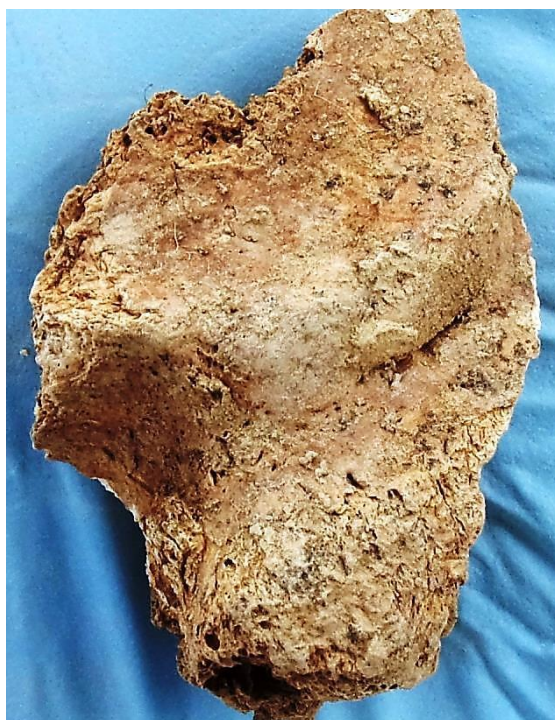Diagnóstico: **MASCULINO**

### Cráneo

- Apéndice mastoides del temporal gruesa y robusta

### Fundamentos pélvicos

- Ausencia de arco ventral y escotadura subpúbica, con rama vertical del pubis ancha, indicativo todo ello de características masculinas



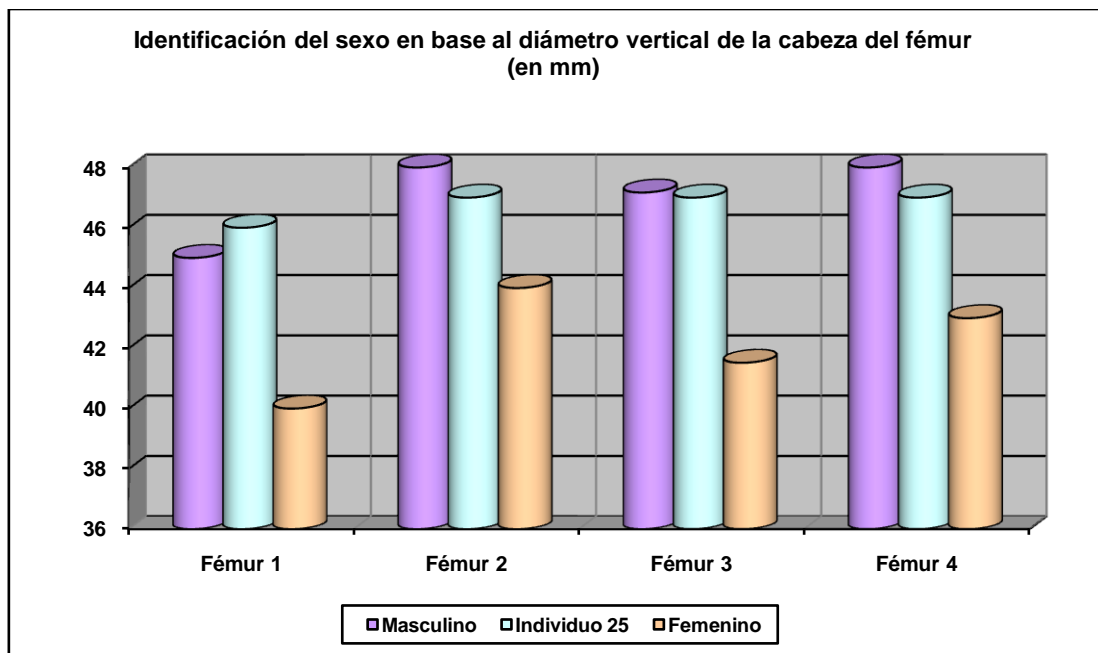
Temporal izquierdo



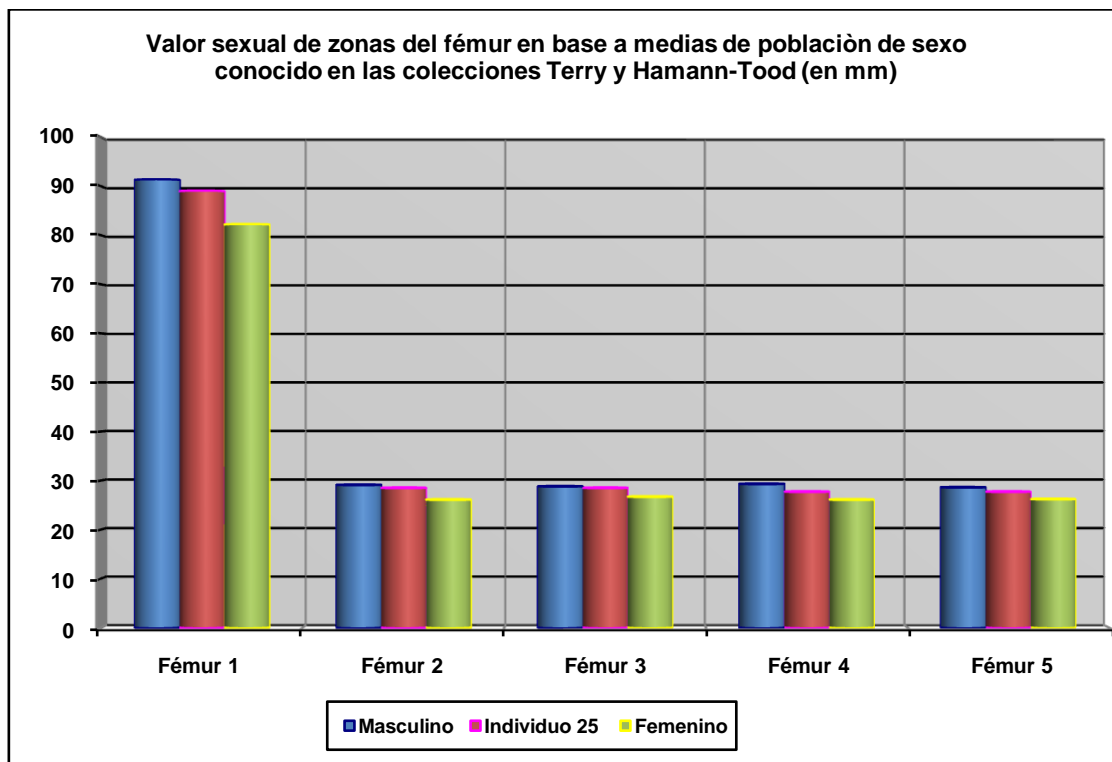
Diversas perspectivas de las zonas conservadas del pubis

### Rasgos métricos

Se presentan mucho más próximos a características masculinas.



Hueso	Fémur 1	Fémur 2	Fémur 3	Fémur 4
Referencia	Olivier 1960/Reverte 1991	Parsons 1913/14	Thieme 1957	Ubelaker 1989



Hueso	Fémur 1	Fémur 2	Fémur 3	Fémur 4	Fémur 5
Referencia	Isçan 1984 (en Isçan 1990)	Isçan 1984 (en Isçan 1990)	Isçan 1984 (en Isçan 1990)	Isçan 1984 (en Isçan 1990)	Isçan 1984 (en Isçan 1990)
Media ref	Circ HTC	A.p. Diámetro HTC	A.p. Diámetro TYC	Tr. Diámetro HTC	Tr. Diámetro TYC

**EDAD**

Diagnóstico: Adulto

**Sífnfisís púbcá**

○ No presenta reborde perimetral, con el sistema de sucos y crestas asociado a la veintena completamente borrado. Aunque falta la mitad superior de la sínfnfisís púbcá nos atrevemjmos a situar al individuo en la treintena



Sífnfisís púbcá

**TALLA**

El deterioro esquelético impide su estimación aunque sobre el terreno pudo calcularse en 155 cm

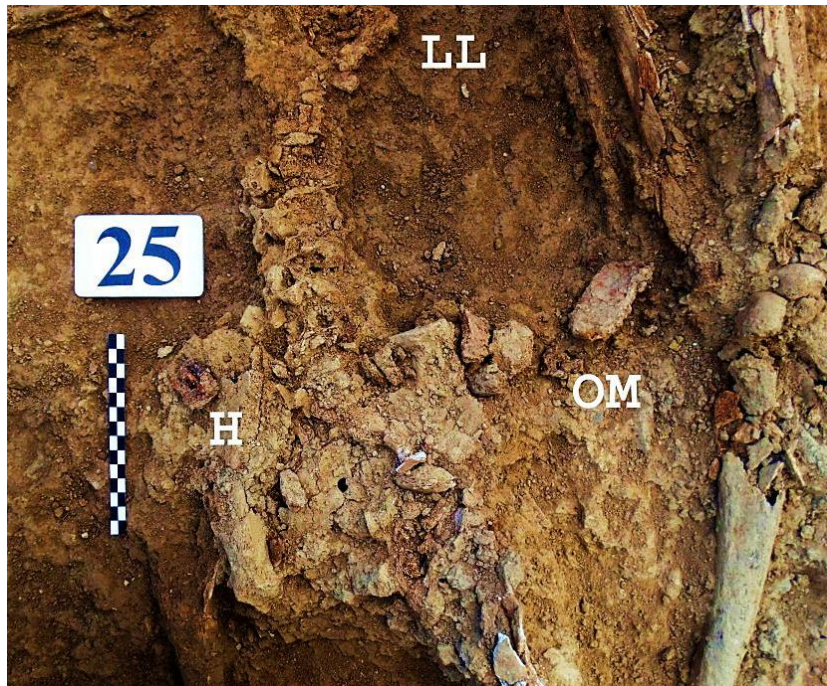
**VALORES MÉTRICOS POSCRANEALES**

Hueso	Longitud	Mx proximal	Mx distal	Circunferencia	D.ap.sup	D.tr.sup	D.ap.d	D.tr.d
Fémur der	-	-	-	89	24,18	30,23	28,50	27,72
Fémur izq	-	46	-	-	23,46	31,86	-	-

**OBJETOS ASOCIADOS**

- Calzado-suelas rojas de 250 mm de longitud
- Hebilla junto al coxal de 33,57 x 24,13 mm
- Llave pequeña de 65,34 mm de longitud
- Otra posible llave junto a la cadera derecha

- Objeto metálico rectangular, como una placa de 67 mm de longitud y 30 mm de anchura
- Cuatro botones cóncavo-convexos de doble perforación central y en torno a 15 mm de diámetro, muy afectados por la oxidación de la hebilla de cinturón

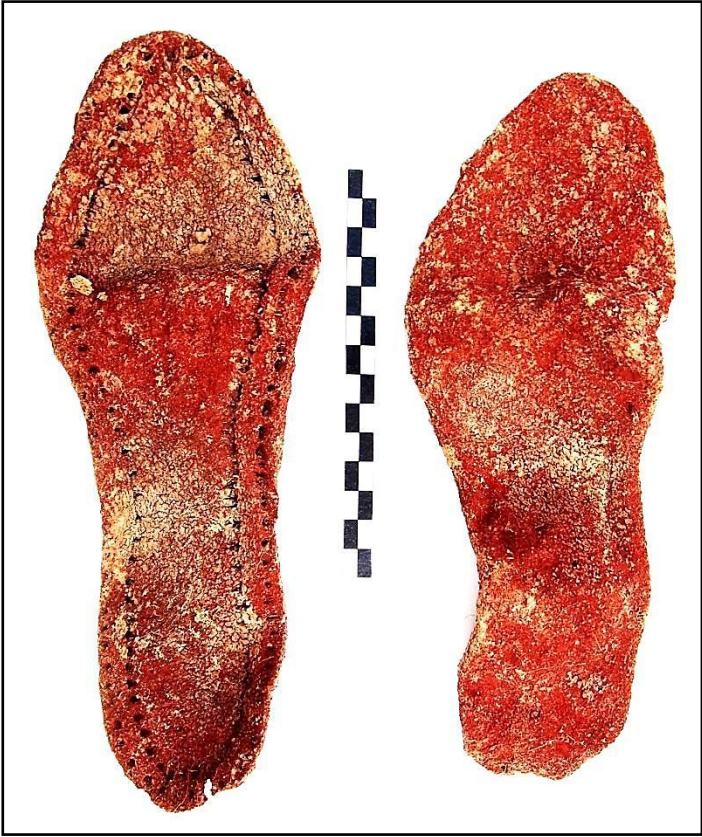

Localización de objetos

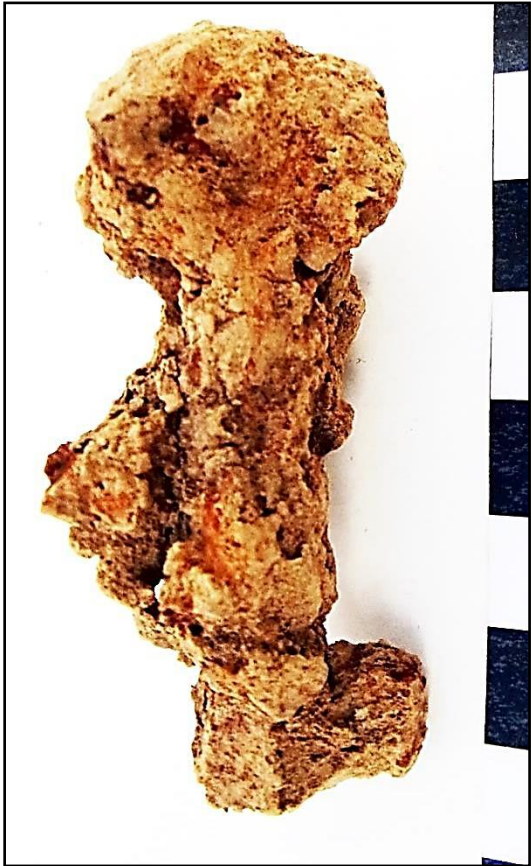

Detalle, llave (?) en zona del tórax






Calzado



Llave



Placa metálica y botones

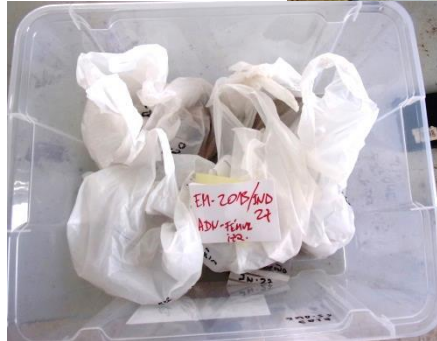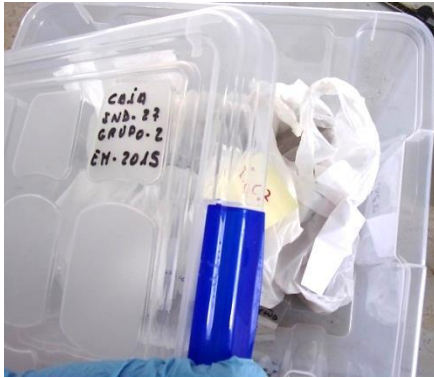## INVENTARIO DE MATERIALES

Nº inventario	Contenido
1	Cráneo
2	Esternón
3	Extremidad superior derecha
4	Extremidad superior izquierda
5	Columna
6	Coxal
7	Extremidad inferior derecha
8	Extremidad inferior izquierda
9	Calzado derecho
10	Calzado izquierdo
11	Objetos asociados

**INDIVIDUO 27**

**FASES DE CONTROL DEL MATERIAL ÓSEO**

INDIVIDUO	EXCAVADO	EXHUMADO Y PRECINTADO	COMIENZO ESTUDIO	FIN DE ESTUDIO	MUESTRA
27	14-10-2015	15-10-2015	29-11-2015	01-12-2015	01-12-2015



1. Desprecintado. 2. Colocación para el estudio. 3. Almacenamiento definitivo con muestra ósea para adn

**RELACIONES FÍSICAS CON OTROS SUJETOS**

*Relaciones de anterioridad*

Anterior al individuo 12

- El codo izquierdo del individuo 12 se dispone aproximadamente sobre cervicales del sujeto 27. El antebrazo de 12 se encontraría sobre el tronco de 27.

Anterior al individuo 13

- El antebrazo derecho del individuo 13 se dispone sobre la tibia derecha del sujeto 27


*Relaciones de posterioridad*

Posterior al individuo 24

- La extremidad superior izquierda del sujeto 27 se superpone a tibias y rodillas del individuo 24.
- La tibia y pie izquierdo del sujeto 27 se localizan junto al cráneo del individuo 24
- El cráneo del sujeto 27 se dispone junto a los pies del individuo 24
- La cadera izquierda del individuo 27 se sitúa junto a la cintura pélvica del sujeto 24

## POSICIÓN

- Posición en *decúbito prono*
- Orientación del eje axial: 92.
- Zona facial sobre el piso de la fosa
- Extremidad superior derecha: se identifican restos fragmentarios de diáfisis, que sugiere una abducción del brazo o húmero de unos 40°. No quedan evidencias del antebrazo.
- Extremidad superior izquierda: húmero en abducción (20°), con semiflexión del codo de 160°, pronación del antebrazo, de modo que la mano se colocaría sobre su dorso
- La extremidad inferior izquierda aparece en completa extensión
- La extremidad inferior derecha muestra una semiflexión de la rodilla de unos 165°. Pie y calzado izquierdos se superponen al derecho

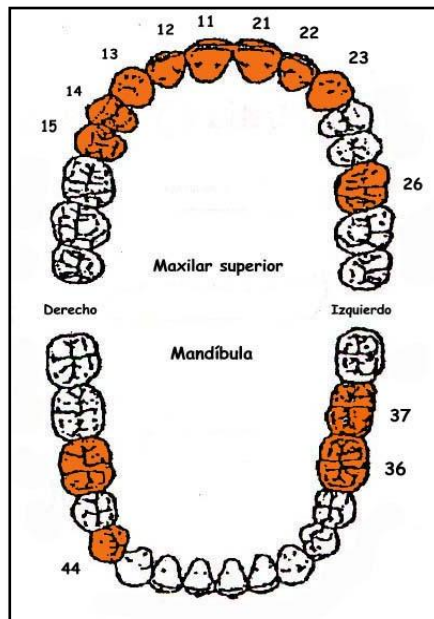
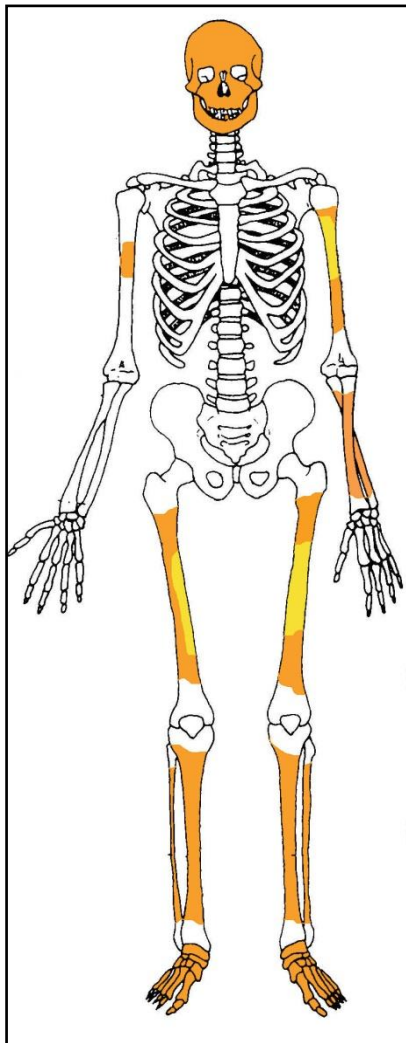


Individuo 27 (amarillo) sobre ind. 24 (verde)

## CONSERVACIÓN

- Pérdida completa de la cintura pélvica
- Pérdida completa de los elementos de la zona torácica, costillas y vértebras
- Pérdida completa de las zonas esponjosas de los huesos mayores del esqueleto apendicular
- Pérdida completa de manos

- Pérdida completa de
- Pérdida de la cortical externa de los huesos largos
- Agrietamiento de los huesos mayores del esqueleto apendicular
- Fragmentación de las zonas diafisarias de los huesos mayores del esqueleto apendicular
- Fragmentación de la bóveda craneal
- Pérdida de los huesos de la zona facial
- Pulverización
- Pérdida completa de sustancia de
- Pérdida de sustancia



A la izquierda restos detectados (en tonos amarillos las zonas íntegras, en naranja las zonas pulverizadas y en blanco las pérdidas de sustancia). A la derecha ficha dental, con las piezas conservadas en naranja, puntos negros para indicar caries, rayado para señalar hipoplasia y números junto al hueco de piezas para designar pérdidas en vida.

## SEXO

Diagnóstico: MASCULINO

### Cráneo


- Apófisis mastoides robusta y de sección cilíndrica
- Occipital con marcados relieves en la protuberancia externa y crestas (grado 4 de Buikstra y Ubelaker)

### Otros

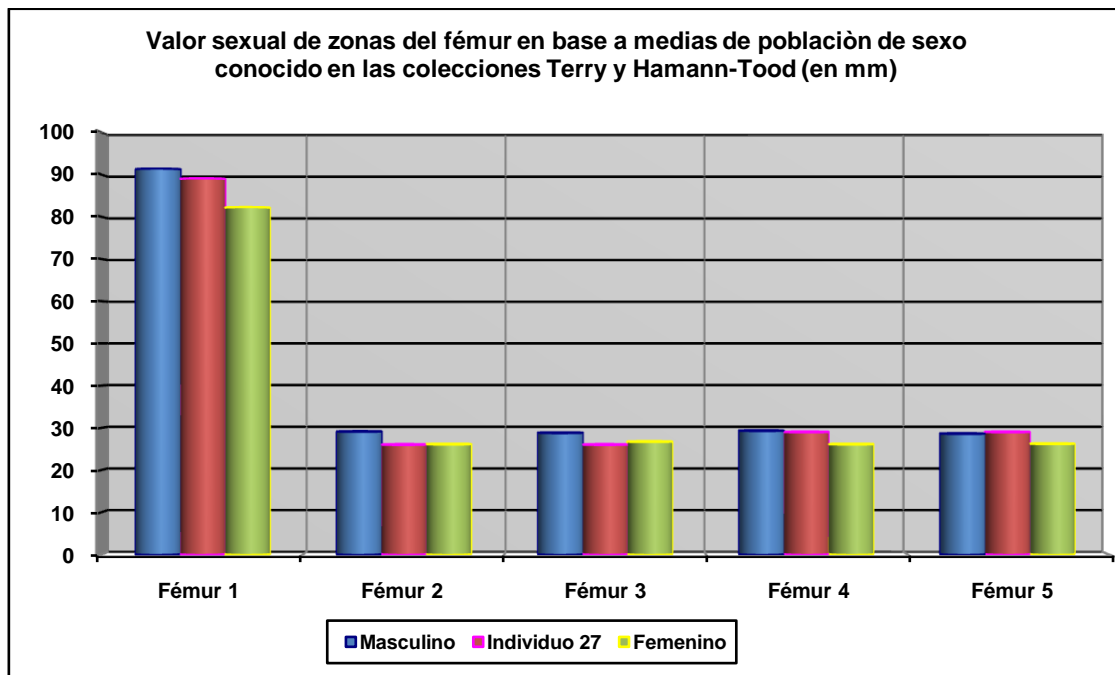
- Los escasos datos métricos del fémur se muestran más cercanos a valores masculinos.



Occipital



Temporal derecho



Hueso	Fémur 1	Fémur 2	Fémur 3	Fémur 4	Fémur 5
Referencia	Isçan 1984 (en Isçan 1990)	Isçan 1984 (en Isçan 1990)	Isçan 1984 (en Isçan 1990)	Isçan 1984 (en Isçan 1990)	Isçan 1984 (en Isçan 1990)
Media ref	Circ HTC	A.p. Diámetro HTC	A.p. Diámetro TYC	Tr. Diámetro HTC	Tr. Diámetro TYC

## EDAD

Diagnóstico: Adulto

La volumetría de los huesos denota a un sujeto adulto, si bien no podemos observar zona epifisiaria alguna. El desgaste dentario podría señalar a un adulto joven



Vista oclusal de un primer molar

**TALLA**

NO PUEDE ESTIMARSE POR EL DETERIORO DEL MATERIAL

**VALORES MÉTRICOS POSCRANEALES**

Hueso	Longitud	Mx proximal	Mx distal	Circunferencia	D.ap.sup	D.tr.sup	D.ap.d	D.tr.d
Húmero izq	-	-	-	66				
Fémur izq	-	-	-	89	-	-	26	29

**RASGOS MORFOLÓGICOS**

**Rasgos epigenéticos**

- Tubérculo de Carabelli asociado a la pieza 26



Tubérculo de Carabelli

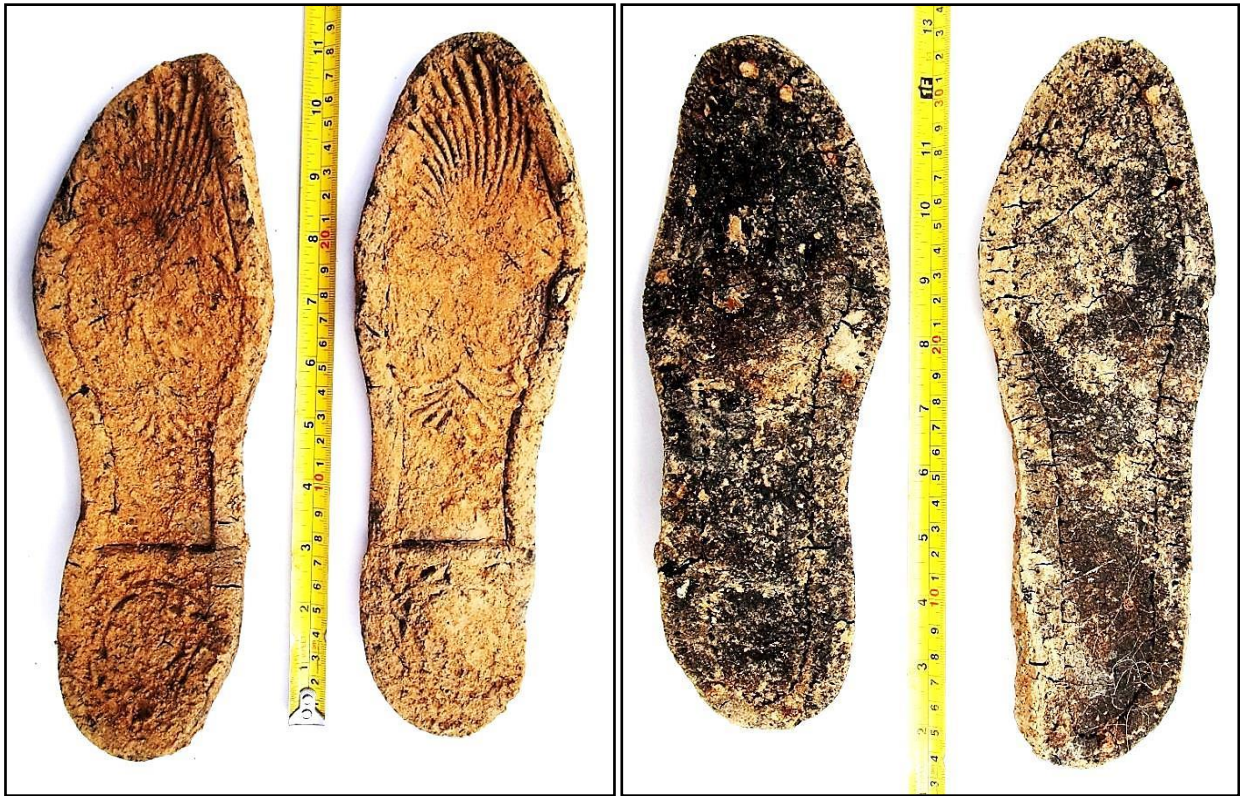**Modelado muscular**

- Marcados relieves deltoideos del húmero izquierdo

**OBJETOS ASOCIADOS**

- Calzado-suelas de 270 mm de longitud
- Encendedor localizado en la rodilla o tercio superior de la tibia izquierda del sujeto 27, y en la proximidad o a la espalda del tórax del individuo 24, existiendo dudas sobre la pertenencia del objeto.
- Cremallera que aparece junto a las tibias del individuo 24, sobre las que se superpone el húmero izquierdo del sujeto 27





Calzado-suelas, con vista del exterior (izq) e interior (der)



Cremallera y encendedor

## INVENTARIO DE MATERIALES

Nº inventario	Contenido
1	Cráneo
2	Extremidad superior derecha
3	Extremidad superior izquierda
4	Extremidad inferior derecha
5	Extremidad inferior izquierda
6	Calzado derecho
7	Calzado izquierdo
8	Encendedor
9	Cremallera
10	Clavos y tachuelas

## TERCER GRUPO-ZONA CENTRAL DE LA FOSA

Se sitúa en la zona central, entre los grupos NE y SO y con una clara separación de los mismos. Se identifica un total de ocho esqueletos.

### PERFIL DE LAS EVIDENCIAS ANTROPOLÓGICAS-COTAS, POSICIÓN Y ORIENTACIÓN

Individuo	Edad y sexo	Posición	Orientación	Cotas de la superficie del depósito
28	Adulto masculino	Decúbito supino, con abducciones y flexiones marcadas de la extremidad superior	94°	-0,87
29	Adulto femenino	Decúbito lateral izquierdo, con abducciones y flexiones marcadas de la extremidad superior e inferior	98°	-0.85
30	Adulto masculino (¿?)	Decúbito supino	290°	-0,87
31	Adulto femenino	Decúbito lateral derecho, con flexiones marcadas de la extremidad inferior	96°	-0,85
32	Adulto femenino	Decúbito supino-decúbito lateral derecho, con abducciones y flexiones marcadas de la extremidad superior e inferior	288°	-0,87
33	Adulto femenino	Decúbito supino	290°	-0,86
34	Adulto de sexo indeterminado	Decúbito supino-decúbito lateral derecho, con flexiones marcadas de la extremidad inferior	98°	-0.93
35	Adulto femenino	Decúbito prono, con abducciones y flexiones marcadas de la extremidad superior e inferior del lado izquierdo	96°	-0,84

### CARACTERÍSTICAS Y SECUENCIA

Las inhumaciones tendrían lugar de forma plausible desde el noreste al sudoeste, zona esta última más próxima al camino principal del cementerio por el que se accedería. En algunos casos no existen relaciones anatómicas directas pero la secuencia comenzaría con el individuo 31, al que seguiría la colocación del individuo 35 en el límite norte o bien la del 30 superpuesto al 31 e incluso antes de la colocación del 35 la del sujeto 29. A continuación se depositarían los sujetos 28 y 33, sobre los cuales se coloca a los individuos 32 y 34, posiblemente en este orden, sirviendo de engarce el sujeto 29 con las primeras inhumaciones efectuadas.

#### **PRIMER DEPÓSITO-INDIVIDUO 31**

*Relación de anterioridad con el individuo 30*

- Los pies del sujeto 30 se disponen sobre el hombro izquierdo del individuo 31

*Relación de anterioridad con el individuo 35*

- La extremidad superior derecha y el lado derecho del tórax del individuo 31 se sitúan bajo el codo derecho del individuo 35

#### **SEGUNDO O TERCER DEPÓSITO-INDIVIDUO 35**

*Relación de anterioridad con el individuo 35*

- La extremidad superior derecha y el lado derecho del tórax del individuo 31 se sitúan bajo el codo derecho del individuo 35

### **SEGUNDO O TERCER DEPÓSITO-INDIVIDUO 30**

*Relación de anterioridad con el individuo 29*

- El húmero derecho del individuo 30 se sitúa el pie derecho del sujeto 29

*Relación de posterioridad con el individuo 31*

- Los pies del sujeto 30 se disponen sobre el hombro izquierdo del individuo 31

### **TERCER O CUARTO DEPÓSITO-INDIVIDUO 29**

*Relación de anterioridad con el individuo 32*

- Las rodillas del sujeto 29 se sitúan bajo el húmero izquierdo del individuo 32

*Relación de posterioridad con el individuo 30*

- El húmero derecho del individuo 30 se sitúa el pie derecho del sujeto 29

### **QUINTO DEPÓSITO-INDIVIDUO 28**

*Relación de anterioridad con el individuo 32*

- El tobillo y pie derecho del individuo 28 se sitúa bajo la extremidad superior derecha del individuo 32

*Relación de anterioridad con el individuo 33*

- La extremidad superior izquierda del individuo 33 se dispone sobre la extremidad inferior izquierda del individuo 28
- El húmero izquierdo del individuo 28 se sitúa bajo los pies del individuo 33 si bien el antebrazo del primero se superpone al tobillo derecho y pies del sujeto 33. Interpretamos esto en un contexto en el que se deposita en primer lugar al individuo 28 y encima al 33, con supervivencia del primero el tiempo suficiente para asir los tobillos del nuevo cuerpo inhumado.

### **SEXTO DEPÓSITO-INDIVIDUO 33**

*Relación de posterioridad con el individuo 28*

- La extremidad superior izquierda del individuo 33 se dispone sobre la extremidad inferior izquierda del individuo 28
- El húmero izquierdo del individuo 28 se sitúa bajo los pies del individuo 33 si bien el antebrazo del primero se superpone al tobillo derecho y pies del sujeto 33. Interpretamos esto en un contexto en el que se deposita en primer lugar al individuo 28 y encima al 33, con supervivencia del primero el tiempo suficiente para asir los tobillos del nuevo cuerpo inhumado.

*Relación de anterioridad con el individuo 34*

- La rodilla derecha de individuo 34 se sitúa sobre la zona superior del fémur derecho y coxal de este lado del sujeto 33

### **SÉPTIMO U OCTAVO DEPÓSITO-INDIVIDUO 32**

*Relación de posterioridad con el individuo 28*

- El tobillo y pie derecho del individuo 28 se sitúan bajo la extremidad superior derecha del individuo 32

*Relación de posterioridad con el individuo 29*

- Las rodillas del sujeto 29 se sitúan bajo el húmero izquierdo del individuo 32

**SÉPTIMO U OCTAVO DEPÓSITO-INDIVIDUO 34**

*Relación de posterioridad con el individuo 33*

- La rodilla derecha de individuo 34 se sitúa sobre la zona superior del fémur derecho y coxal de este lado del sujeto 33


**INDIVIDUO Nº 28**

**FASES DE CONTROL DEL MATERIAL ÓSEO**

INDIVIDUO	EXCAVADO	EXHUMADO Y PRECINTADO	COMIENZO ESTUDIO	FIN DE ESTUDIO Y PRECINTADO	MUESTRA
28	07-11-2015	12-11-2015	25-11-2015	01-12-2015	01-12-2015



1.



2. Almacenamiento definitivo con muestra ósea para adn

**RELACIONES FÍSICAS CON OTROS SUJETOS**

El individuo presenta en exclusiva relaciones de anterioridad.

*Relación de anterioridad con el individuo 32*

- El tobillo y pie derecho del individuo 28 se sitúa bajo la extremidad superior derecha del individuo 32

*Relación de anterioridad con el individuo 33*

- La extremidad superior izquierda del individuo 33 se dispone sobre la extremidad inferior izquierda del individuo 28
- El húmero izquierdo del individuo 28 se sitúa bajo los pies del individuo 33 si bien el antebrazo del primero se superpone al tobillo derecho y pies del sujeto 33. Interpretamos esto en un contexto en el que se deposita en primer lugar al individuo 28 y encima al 33, con supervivencia del primero el tiempo suficiente para asir los tobillos del nuevo cuerpo inhumado.



Zona 3

## POSICIÓN

- Orientación de  $94^{\circ}$  y cota de base de  $-87$  cm, con el cuerpo en perpendicular al eje mayor de la fosa y cráneo adosado a la zona limítrofe de la fosa con la tapia, lo cual explica la cota más elevada en relación al resto del esqueleto
- Posición general de decúbito supino
- La extremidad superior derecha muestra una abducción de  $40^{\circ}$  del húmero y la flexión del antebrazo de  $60^{\circ}$ , con supinación de éste y mano, que estaría apoyada sobre su dorso, alejada a la derecha del cuerpo
- La extremidad superior izquierda presenta una abducción de unos  $25^{\circ}$  y la hiperflexión del antebrazo, con pronación del mismo. El codo del sujeto contornea el tobillo derecho del individuo 33, asíéndolo totalmente (ver episodios de violencia)
- La extremidad inferior muestra una completa extensión bilateral, con rotación que orienta la punta de los pies hacia los lados

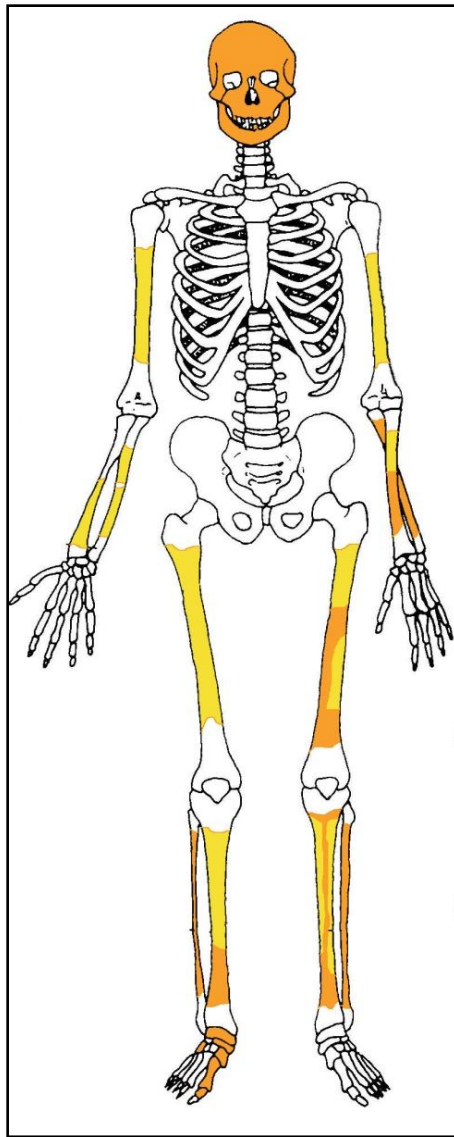


Individuo 28, resaltado en tonos verdes

## CONSERVACIÓN

- Pérdida completa de los elementos de la zona torácica, costillas y vértebras
- Pérdida completa de las zonas esponjosas de los huesos mayores del esqueleto apendicular
- Pérdida completa de manos y pies, salvo algunos elementos del pie derecho
- Descamación de la cortical externa de los huesos largos
- Escasa fragmentación de las zonas diafisarias de los huesos mayores del esqueleto apendicular
- Fragmentación de la bóveda craneal
- Pérdida de los elementos de la caja pélvica
- Pérdida completa de clavículas y escápulas






Restos detectados (en tonos amarillos las zonas íntegras, en naranja las zonas pulverizadas y en blanco las pérdidas de sustancia)

## SEXO


Diagnóstico: MASCULINO (¿?)

## Cráneo

- Presenta protuberancias superciliares muy poco resaltadas (grado 3) y el frontal es recto, con las eminencias frontales bien señaladas
- Órbitas redondeadas y bordes orbitarios afilados (grado 1), correspondiendo a características femeninas
- Plano nupal con relieves poco marcados
- Cresta supramastoidea resaltada



Temporal derecho (zona mastoidea) a la izquierda y lado derecho del frontal con la órbita



Vista del occipital

**EDAD**

Diagnóstico: Adulto

- La maduración del esqueleto nos permite solo constatar una edad adulta inespecífica.

**TALLA**

Entre 151 y 152 centímetros

	Fémur	Tibia
Manouvrier	Sobre 151	Sobre
Trotter y Glesser	Alrededor de 152	Entre

### VALORES MÉTRICOS POSCRANEALES

Hueso	Longitud	Mx proximal	Mx distal	Circunferencia	D.ap.sup	D.tr.sup	D.ap.d	D.tr.d
Húmero der	-	-	-	63	-	-	-	-
Húmero izq	-	-	-	62,5	-	-	-	-
Cúbito der	-	-	-	49	-	-	-	-
Fémur der	-	-	-	90	-	-	-	-
Fémur izq	397	-	-	-	-	-	-	-
Tibia der	-	-	-	84 (centro)	24	28,80	28	26

### EPISODIOS VIOLENTOS Y LESIONES *PERIMORTEM*

#### Proyectil asociado

- Presencia de proyectil de arma corta de gran calibre



Proyectil

### OBJETOS ASOCIADOS

- Cinturón

- Proyectoil
- Calzado



Cinturón y detalle de una franja de éste



Calzado

## INVENTARIO DE MATERIALES

<b>Nº inventario</b>	<b>Contenido</b>
1	Cráneo
2	Extremidad superior derecha
3	Extremidad superior izquierda
4	Extremidad inferior derecha
5	Extremidad inferior izquierda
6	Calzado derecho
7	Calzado izquierdo
8	Cinturón
9	Proyectil

INDIVIDUO Nº 29

FASES DE CONTROL DEL MATERIAL ÓSEO

INDIVIDUO	EXCAVADO	EXHUMADO Y PRECINTADO	COMIENZO ESTUDIO	FIN DE ESTUDIO Y PRECINTADO	MUESTRA
29	08-11-2015	13-11-2015	19-11-2015	01-12-2015	01-12-2015



1. Restos sobre el terreno /2. Desprecinto del primer depósito/3.Colocación para el estudio/4.Almacenamiento definitivo con muestra ósea para adn

RELACIONES FÍSICAS CON OTROS SUJETOS



Zona 3

Relación de anterioridad con el individuo 32

- Las rodillas del sujeto 29 se sitúan bajo el húmero izquierdo del individuo 32

*Relación de posterioridad con el individuo 30*

- El húmero derecho del individuo 30 se sitúa el pie derecho del sujeto 29

**POSICIÓN**

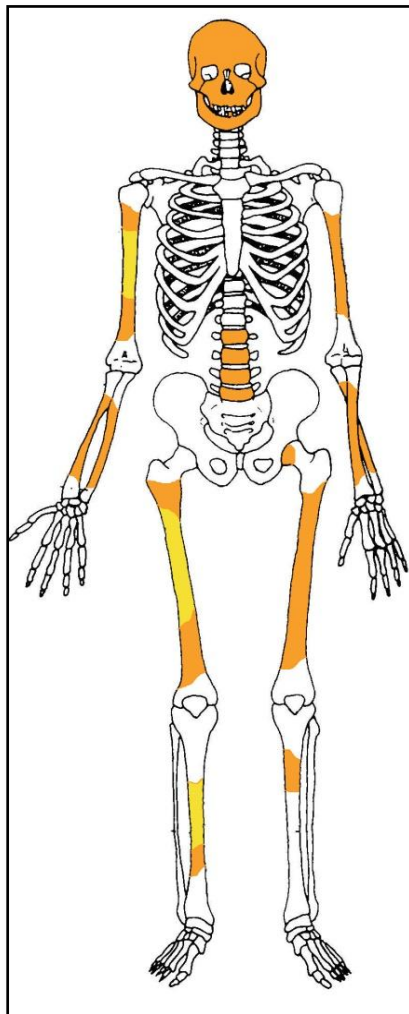
- Orientación 98° y cota de base a -85 cm
- Ubicación en la zona central del grupo 3, alineado en perpendicular el eje mayor de la fosa y con el cráneo adosado a la tapia
- No existen desniveles llamativos entre las diversas zonas anatómicas
- Posición general de decúbito lateral izquierdo
- La extremidad superior izquierda muestra una abducción del húmero de unos 15° y la hiperflexión del antebrazo, con supinación de éste y apoyo de la mano sobre su cara dorsal por debajo del codo derecho
- La extremidad superior derecha muestra al húmero en aducción de 90°, con el húmero cruzado sobre el tronco y antebrazo en semiflexión de 160°, con la mano apoyada sobre su palma por delante de la zona facial
- La extremidad inferior derecha presenta una flexión-aducción del fémur de 40° y de la pierna con respecto al muslo de 90°
- La extremidad inferior izquierda presenta una abducción del fémur de 30° y la semiflexión de la pierna de 135°



Individuo 29, resaltado en tonos rojizos

## CONSERVACIÓN

- Pérdida completa de los elementos costales de la zona torácica, así como de las vértebras cervicales y dorsales, con la zona lumbar reducida a esquirlas
- Pérdida completa de manos y pies
- Pérdida completa de las zonas esponjosas de los huesos mayores del esqueleto apendicular, con pulverización irreparable
- Pérdida completa de la cintura pélvica
- Descamación de gran parte de la cortical externa de los huesos largos
- Fragmentación de las zonas diafisarias de los huesos mayores del esqueleto apendicular
- Fragmentación extrema de la bóveda craneal



Restos detectados (en tonos amarillos las zonas íntegras, en naranja las zonas pulverizadas y en blanco las pérdidas de sustancia)

## SEXO

Diagnóstico: FEMENINO

## Evidencias indirectas



- Se le asocia una horquilla junto al cráneo, lo que apunta al sexo femenino

### Evidencias anatómicas

- Disgregadas las zonas diagnósticas más relevantes

### EDAD

Diagnóstico: Adulto

Solo contamos con la constatación de la completa unión de las epífisis en base a los fragmentos de esponjosa, sin posibilidad de concretar más la edad.

### TALLA

Entre 148 y 152 centímetros

	Fémur	Tibia
<b>Manouvrier</b>	Sobre	Sobre 148-149
<b>Trotter y Glesser</b>	Entre	Entre 151 y 152

### VALORES MÉTRICOS POSCRANEALES

Hueso	Longitud	Mx proximal	Mx distal	Circunferencia	D.ap.sup	D.tr.sup	D.ap.d	D.tr.d
Tibia der	310	-	-	-	-	-	-	-

### OBJETOS ASOCIADOS


- Calzado-suelas de 240 mm de longitud
- Botones metálicos en la zona torácica
- Dedal zona en la zona izquierda del tórax
- Medalla zona en la zona izquierda del tórax
- Horquillas metálicas
- Posible alfiler
- Restos de tela negra asociados a la calota




Medalla por el anverso y el reverso, cubiertos de concreciones calcáreas



Botonadura y restos de tejido



Dedal y horquilla



Calzado (suelas) por el interior y por la parte externa

**INVENTARIO DE MATERIALES**

<b>Nº inventario</b>	<b>Contenido</b>
1	Cráneo
2	Extremidad superior derecha
3	Extremidad superior izquierda
4	Extremidad inferior derecha
5	Extremidad inferior izquierda
6	Calzado
7	Medalla
8	Botones metálicos
9	Horquilla metálico+ alfiler
10	Dedal
11	Restos de tejido asociado a la bóveda craneal

INDIVIDUO Nº 30

FASES DE CONTROL DEL MATERIAL ÓSEO

INDIVIDUO	EXCAVADO	EXHUMADO Y PRECINTADO	COMIENZO ESTUDIO	FIN DE ESTUDIO Y PRECINTADO	MUESTRA
30	08-11-2015	13-11-2015	24-11-2015	01-12-2015	01-12-2015



1. Colocación para el estudio. 2. Almacenamiento definitivo con muestra ósea para ADN

RELACIONES FÍSICAS CON OTROS SUJETOS



Zona 3

*Relaciones de anterioridad*

Relación de anterioridad con el individuo 29

- El húmero derecho del individuo 30 se sitúa el pie derecho del sujeto 29

*Relaciones de posterioridad*

Relación de posterioridad con el individuo 31

- Los pies del sujeto 30 se disponen sobre el hombro izquierdo del individuo 31

**POSICIÓN**

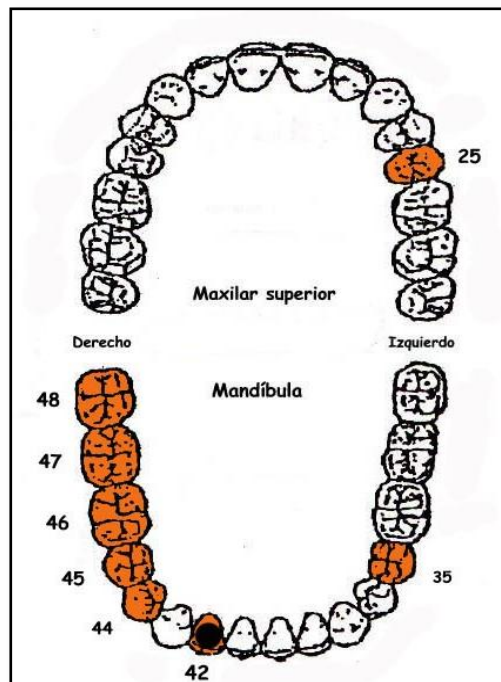
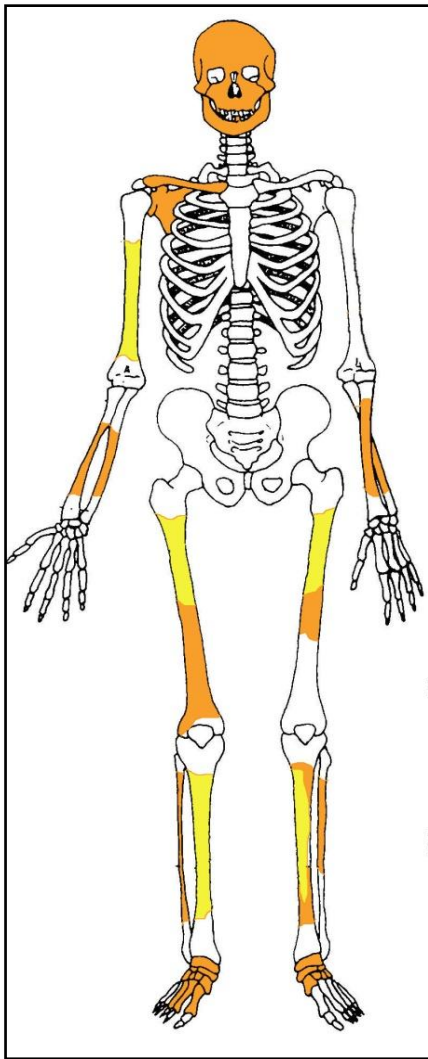
- Orientación de 290° y cota de base a -87 cm
- La única diferencia significativa de cota viene dada por los pies situados a una cota más alta
- Posición general de decúbito supino, con el cuerpo dispuesto en sentido perpendicular al eje mayor de la fosa y pies próximos a la tapia
- La extremidad superior derecha muestra una abducción del húmero de 30° y la semiflexión del antebrazo de 165°, con pronación del ismo y mano apoyada sobre su palma junto a la cadera derecha
- La extremidad superior izquierda muestra una mínima abducción del húmero de 10°, con el antebrazo en semiflexión de 155°, pronación y mano apoyada sobre su palma a la altura de la cadera del mismo lado
- La extremidad inferior muestra una disposición similar en ambo lados, con una aducción de unos 15°, de modo que los pies convergen en la zona media y los tobillos se cruzan, con el derecho sobre el izquierdo



Individuo 30, resaltado en tonos verdes

## CONSERVACIÓN

- Pérdida completa de los elementos de la cintura pélvica (pulverización)
- Pérdida completa de los elementos de la zona torácica, costillas y vértebras (pulverización)
- Pérdida completa de las zonas esponjosas de los huesos mayores del esqueleto apendicular
- Pérdida completa de manos
- Agrietamiento de los huesos mayores del esqueleto apendicular
- Fragmentación de la bóveda craneal
- Pérdida de húmero, clavícula y escapula izquierdos



A la izquierda restos detectados (en tonos amarillos las zonas íntegras, en naranja las zonas pulverizadas y en blanco las pérdidas de sustancia). A la derecha ficha dental, con las piezas conservadas en naranja, puntos negros para indicar caries, rayado para señalar hipoplasia y números junto al hueco de piezas para designar pérdidas en vida.

## SEXO

Diagnóstico: MASCULINO (¿?)

### Cráneo

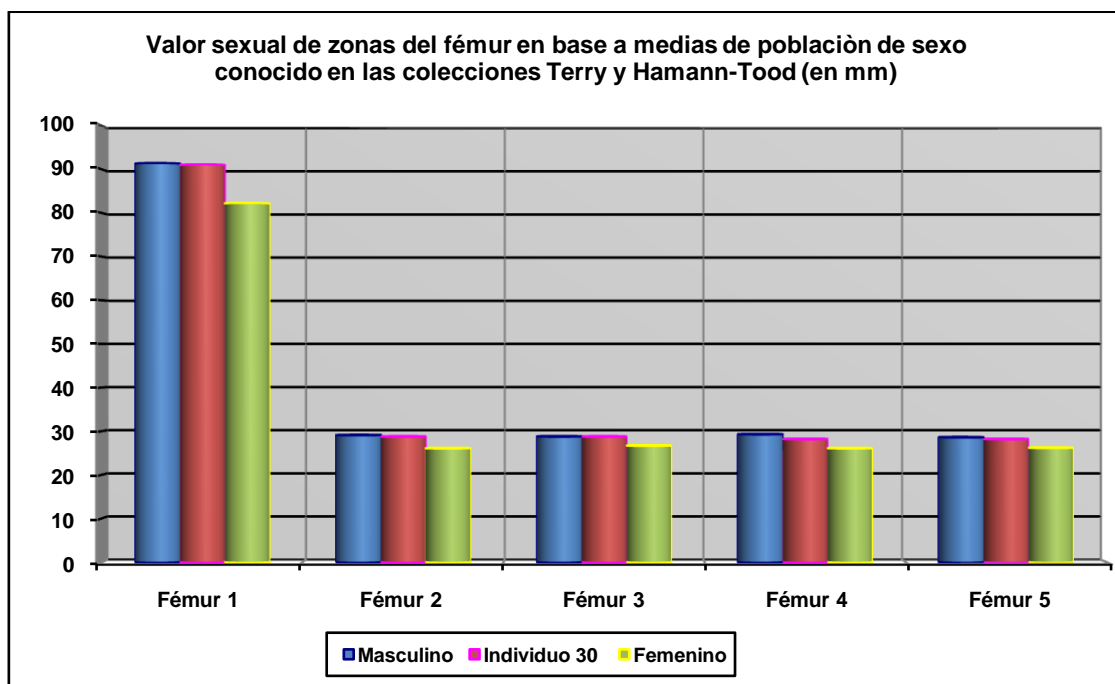
- Zona posterior con marcada protuberancia occipital externa (masculino), grado 4 de Buikstra y Ubelaker (1994)



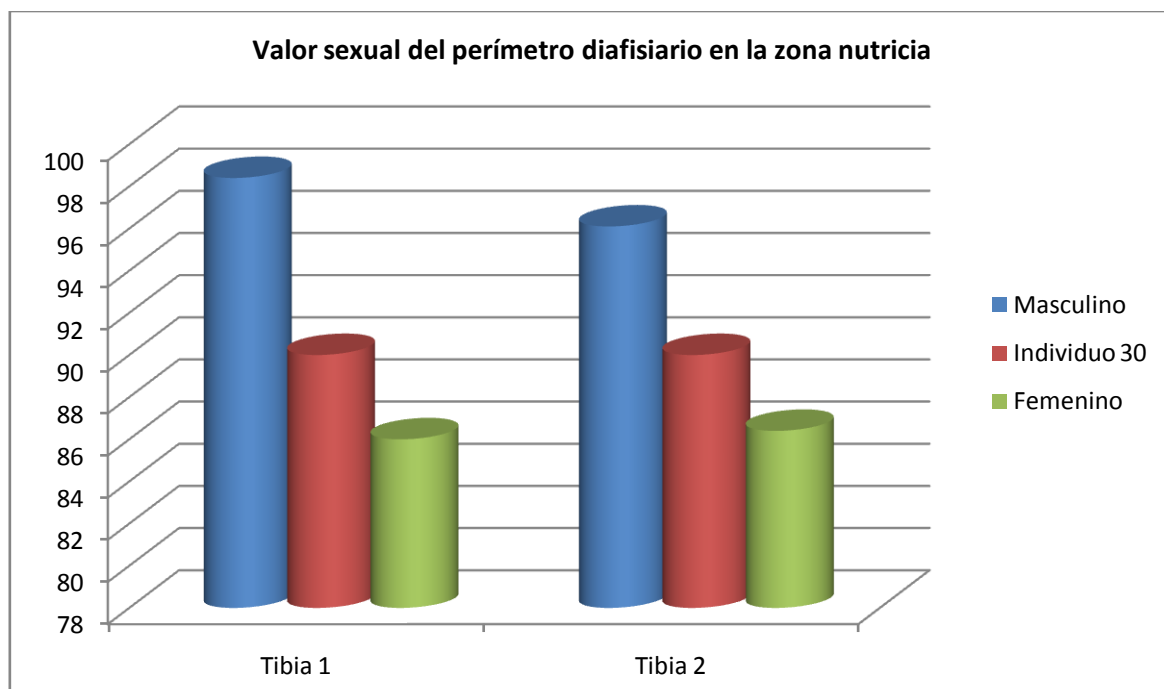


### Otros-referentes métricos

Los datos métricos tomados se aproximan en mayor medida al sexo masculino.



Hueso	Fémur 1	Fémur 2	Fémur 3	Fémur 4	Fémur 5
Referencia	Isçan 1984 (en Isçan 1990)	Isçan 1984 (en Isçan 1990)	Isçan 1984 (en Isçan 1990)	Isçan 1984 (en Isçan 1990)	Isçan 1984 (en Isçan 1990)
Media ref	Circ HTC	A.p. Diámetro HTC	A.p. Diámetro TYC	Tr. Diámetro HTC	Tr. Diámetro TYC



Hueso	Tibia 1-HTC	Tibia 2-TYC	Fémur
Referencia	Isçan 1984 (en Isçan 1990)	Isçan 1984 (en Isçan 1990)	Isçan 1984 (en Isçan 1990)

## EDAD

Diagnóstico: Adulto

- Se ha producido la completa unión entre centros primarios y secundarios, sin evidencias visibles de zonas metafisiarias.

## TALLA

Entre 153 y 159 centímetros (155 sobre el terreno)

	Fémur	Tibia
Manouvrier	Sobre	Sobre 153
Trotter y Glesser	Entre	Unos 159

## VALORES MÉTRICOS POSCRANEALES

Hueso	Longitud	Mx proximal	Mx distal	Circunferencia	D.ap.sup	D.tr.sup	D.ap.d	D.tr.d
Fémur der	-	-	-	89	22,79	30,24	30,50	26,50
Fémur izq	-	-	-	91	25	30,50	28,78	28,20
Tibia der	320	-	-	90	-	-	-	-

## EPISODIOS VIOLENTOS Y LESIONES *PERIMORTEM*

### Evidencia de proyectil

- Se recuperan esquirlas de proyectil en la zona de la mandíbula

### Orificios de proyectil

- Posible orificio de salida en la escama occipital, de gran calibre

Características zona de salida	
Diámetro tabla externa	23 mm
Diámetro tabla interna	18 mm



A la izquierda orificio de salida de proyectil y pérdida de sustancia a expensas de la tabla externa. A la derecha tabla interna con detalle de la zona de paso del proyectil

### Roturas *perimortem*

- Fractura *perimortem* del antebrazo izquierdo (muy dudosa)

### LESIONES

#### Lesiones dentarias

- Caries en la pieza 42 (incisivo permanente lateral derecho de la mandíbula)
- Enfermedad periodontal asociada a las piezas 35-36

## OBJETOS ASOCIADOS

- ❑ Calzado-botas en condición muy fragmentaria
- ❑ Hebilla de cinturón
- ❑ Esquirlas de proyectil



Hebilla de cinturón

## INVENTARIO DE MATERIALES

Nº inventario	Contenido
1	Cráneo
2	Extremidad superior derecha
3	Extremidad superior izquierda
4	Caja costal
5	Columna
6	Extremidad inferior derecha
7	Extremidad inferior izquierda
8	Coxal
9	Calzado
10	Hebilla de cinturón
11	Proyectil

**INDIVIDUO Nº 31**

**FASES DE CONTROL DEL MATERIAL ÓSEO**


INDIVIDUO	EXCAVADO	EXHUMADO Y PRECINTADO	COMIENZO ESTUDIO	FIN DE ESTUDIO Y PRECINTADO	MUESTRA
31	08-11-2015	13-11-2015	25-11-2015	01-12-2015	01-12-2015



1. Desprecinto del primer depósito. 2. Colocación para el estudio. 3. Almacenamiento definitivo con muestra ósea para adn

**RELACIONES FÍSICAS CON OTROS SUJETOS**

Este sujeto presenta de forma exclusiva relaciones físicas de anterioridad.



Zona 3

*Relación de anterioridad con el individuo 30*

- Los pies del sujeto 30 se disponen sobre el hombro izquierdo del individuo 31

*Relación de anterioridad con el individuo 35*

- La extremidad superior derecha y el lado derecho del tórax del individuo 31 se sitúan bajo el codo derecho del individuo 35

**POSICIÓN**

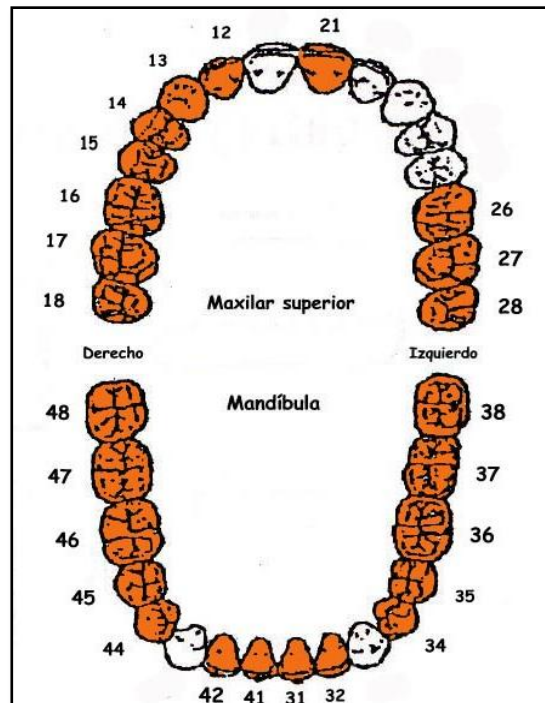
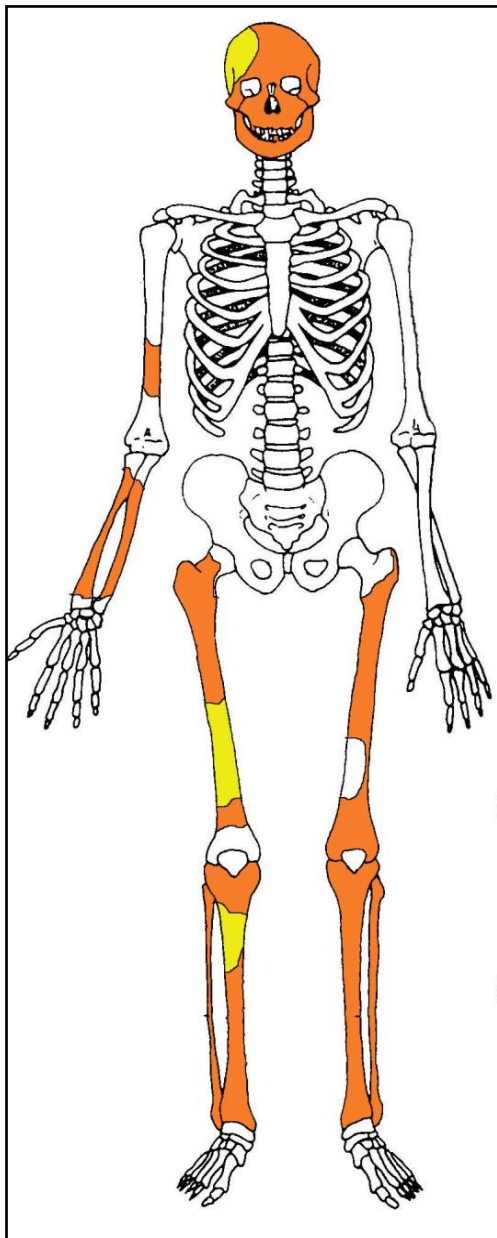
- Orientación 96° y cota de base a -85 cm, con el cuerpo alineado en perpendicular al eje mayor de la fosa y cráneo adosado a la zona de fosa limítrofe con al tapia
- Posición de decúbito lateral derecho parcial, con la cota más elevada situada en la rodilla izquierda
- Las extremidad superior derecha se conserva en forma de pequeños fragmentos que permiten hablar de una completa extensión de la misma, con la mano junto a la cadera del mismo lado
- Los componentes de la extremidad superior izquierda y de la zona torácica se han desintegrado en su totalidad, salvo fragmentos de los procesos transversos y espinosos dorsales
- La extremidad inferior muestra una flexión de los fémures de 30° y la semiflexión similar de la rodilla en los dos lados de unos 135°



Individuo 31, resaltado en tonos amarillos

## CONSERVACIÓN

- Pérdida completa de los elementos de la zona torácica, costillas y vértebras
- Pérdida completa de manos y pies
- Pérdida de gran parte de la cortical externa de los huesos largos
- Pérdida completa de la cintura pélvica (pulverización)
- Fragmentación de las zonas esponjosas de los huesos mayores del esqueleto apendicular
- Fragmentación de la bóveda craneal



A la izquierda restos detectados (en tonos amarillos las zonas íntegras, en naranja las zonas pulverizadas y en blanco las pérdidas de sustancia). A la derecha ficha dental, con las piezas conservadas en naranja, puntos negros para indicar caries, rayado para señalar hipoplasia y números junto al hueco de piezas para designar pérdidas en vida.

**SEXO**

Diagnóstico: FEMENINO

**Evidencias indirectas**

- Presencia de una peineta de y de horquillas adosadas a la calota



Peineta adosada al cráneo

**Cráneo**

- No presenta protuberancias superciliares marcadas (grado 1) y el frontal es recto, con las eminencias frontales bien señaladas
- Órbitas redondeadas y bordes orbitarios afilados (grado 1), correspondiendo a características femeninas
- Crestas temporales muy poco marcadas y apófisis mastoides pequeña (grado 1),
- Plano nual con ausencia de relieves marcados





Temporal derecho

## EDAD

Diagnóstico: Adulto ¿joven?

Las epíffisis, con las mayores evidencias localizadas en la extremidad inferior, aparecen completamente fusionadas y solo podemos concluir en una edad adulta inespecífica. El desgaste de la dentición molar es muy leve y podría indicar una edad adulta joven. En todo caso nos remitimos al punto preliminar de consideraciones en lo que se refiere al desgaste como criterio de edad.



Vista oclusal de molares del maxilar superior

## TALLA

Entre 155 y 157 centímetros

	Fémur	Tibia
Manouvrier	Sobre 155-157	Sobre
Trotter y Glesser	Entre 155 y 158	Entre

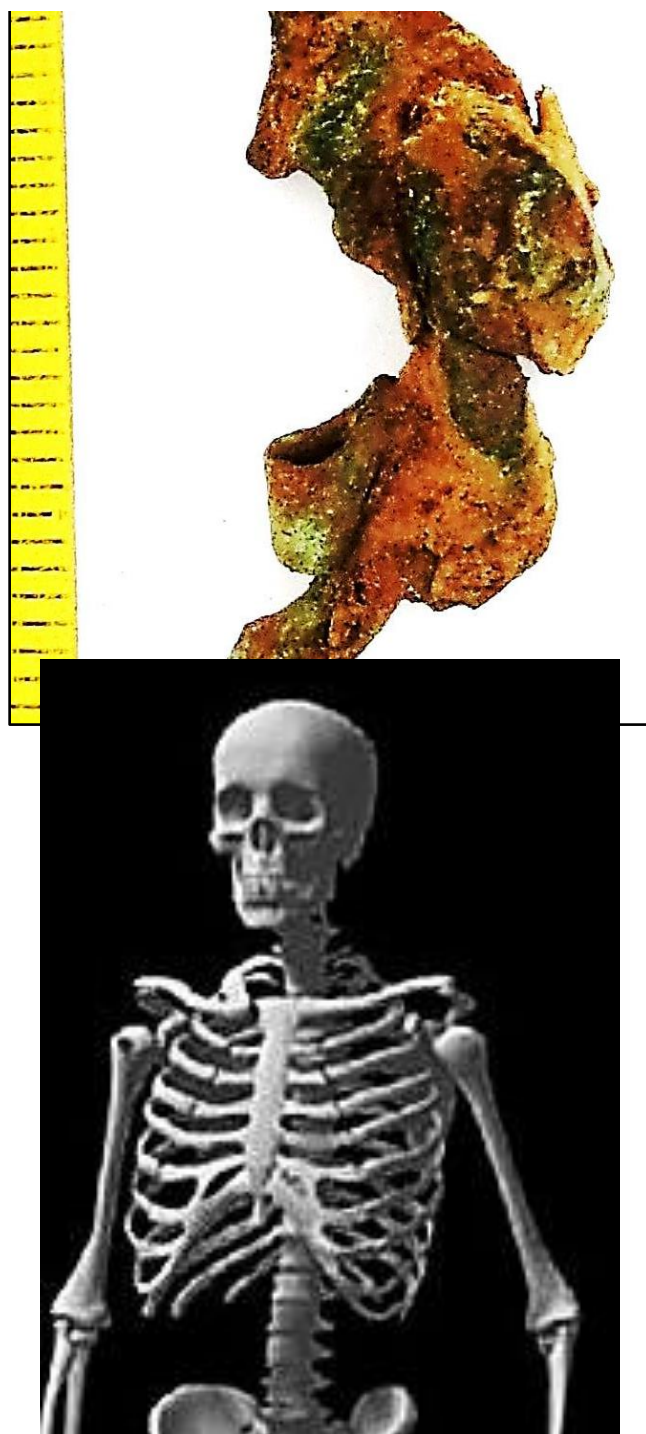
## VALORES MÉTRICOS POSCRANEALES

Hueso	Longitud	Mx proximal	Mx distal	Circunferencia	D.ap.sup	D.tr.sup	D.ap.d	D.tr.d
Fémur izq	410-420	-	-	-	-	-	-	-

## EPISODIOS VIOLENTOS Y LESIONES *PERIMORTEM*

### Proyectil asociado


- Proyectil de *Mauser* asociado a la zona superior izquierda del tórax



Proyectil deformado y señalización del lugar de su hallazgo en la zona izquierda del tórax

### OBJETOS ASOCIADOS

- Calzado-botas en condición muy fragmentaria
- Proyectil de *Mauser*
- Horquillas
- Peineta



Calzado conservado



Horquilla y peineta


## INVENTARIO DE MATERIALES

Nº inventario	Contenido
1	Cráneo
2	Extremidad superior derecha
3	Extremidad superior izquierda
4	Extremidad inferior derecha
5	Extremidad inferior izquierda
6	Calzado
7	Horquilla
8	Peineta
9	Proyectil <i>Mauser</i>

**INDIVIDUO Nº 32**

**FASES DE CONTROL DEL MATERIAL ÓSEO**

INDIVIDUO	EXCAVADO	EXHUMADO Y PRECINTADO	COMIENZO ESTUDIO	FIN DE ESTUDIO Y PRECINTADO	MUESTRA
32	07-11-2015	12-11-2015	19-11-2015	01-12-2015	01-12-2015



1. Desprecinto del primer depósito. 2. Colocación p  
ósea para adn

anamiento definitivo con muestra

**RELACIONES FÍSICAS CON OTROS SUJETOS**



Zona 3

Este sujeto presenta exclusivas relaciones de posterioridad.

*Relación de posterioridad con el individuo 28*

- El tobillo y pie derecho del individuo 28 se sitúan bajo la extremidad superior derecha del individuo 32

*Relación de posterioridad con el individuo 29*

- Las rodillas del sujeto 29 se sitúan bajo el húmero izquierdo del individuo 32

**POSICIÓN**

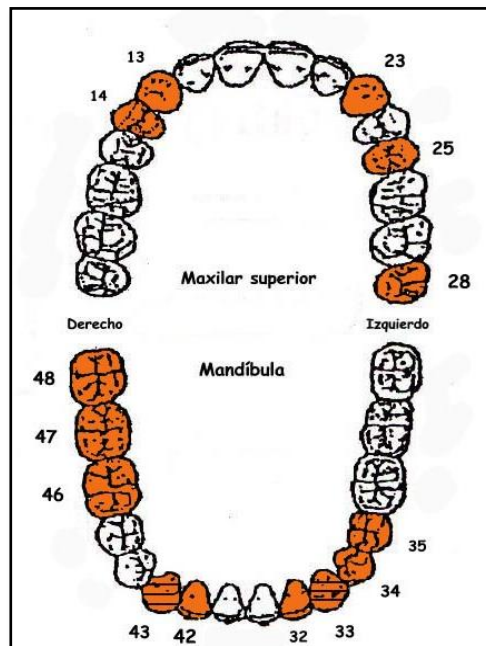
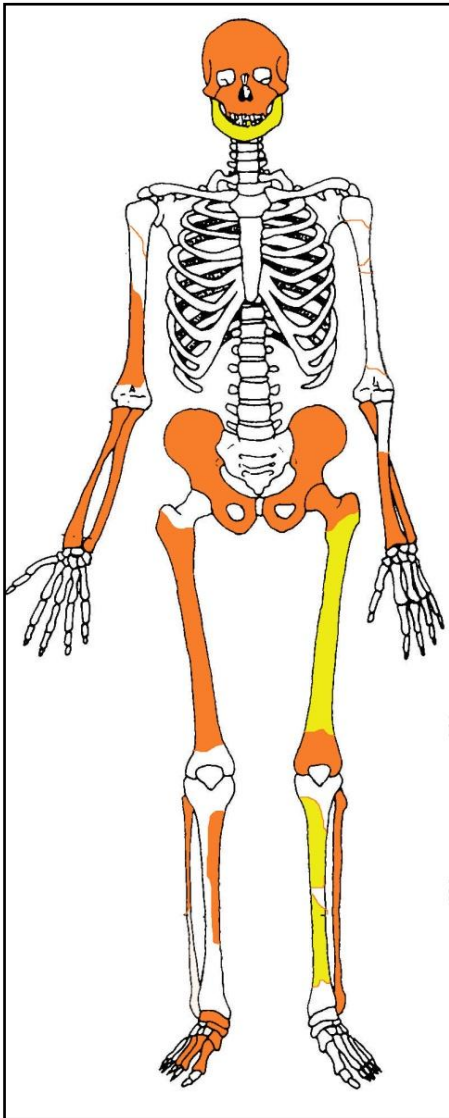


Individuo 32, resaltado en tonos amarillos

- Orientación de  $288^{\circ}$  y cota de base de  $-87$  cm, con el cuerpo alineado en perpendicular al eje mayor de la fosa y pies adosados a la zona limítrofe de la misma con la tapia
- Las diferencias de cota no son significativas, si bien el codo izquierdo se sitúa a un nivel más elevado que el resto de zonas anatómicas
- Posición general de decúbito supino (tronco) combinada con el decúbito lateral derecho parcial de al extremidad inferior
- La extremidad superior derecha muestra una elevación del húmero de  $130^{\circ}$  y la flexión del antebrazo de  $90^{\circ}$ , con supinación del mismo, de modo que la mano se apoyaría sobre su zona dorsal encima del cráneo
- La extremidad superior izquierda muestra una aducción del húmero de  $10^{\circ}$  y la hiperflexión del antebrazo de  $25^{\circ}$ , con pronación del mismo, del modo que la mano se apoyaría sobre su zona palmar encima del mentón
- Lo fémures presentan una flexión de  $45^{\circ}$  y ambas piernas de  $90^{\circ}$  en relación al fémur

## CONSERVACIÓN

- Pérdida completa de los elementos de la zona torácica, costillas y vértebras
- Pérdida completa de manos y pie izquierdo
- Pérdida completa o fragmentación extrema de las zonas esponjosas de los huesos mayores del esqueleto apendicular
- Pérdida del húmero, clavícula y escápula izquierdos y clavícula y escápula derechas
- Fragmentación de las zonas diafisarias de los huesos mayores del esqueleto apendicular, salvo fémur y tibia izquierdos
- Fragmentación de la bóveda craneal



A la izquierda restos detectados (en tonos amarillos las zonas íntegras, en naranja las zonas pulverizadas y en blanco las pérdidas de sustancia). A la derecha ficha dental, con las piezas conservadas en naranja, puntos negros para indicar caries, rayado para señalar hipoplasia y números junto al hueco de piezas para designar pérdidas en vida.

## SEXO



Diagnóstico: FEMENINO

### Evidencias indirectas

- En la zona parietal y occipital aparecen fragmentos de horquillas, lo cual nos remite a un posible sujeto femenino.



Fragmentos de horquillas

### Cráneo

#### *Frontal*

- Los fragmentos de la escama frontal nos permiten comprobar una ausencia de relieves supraorbitarios.

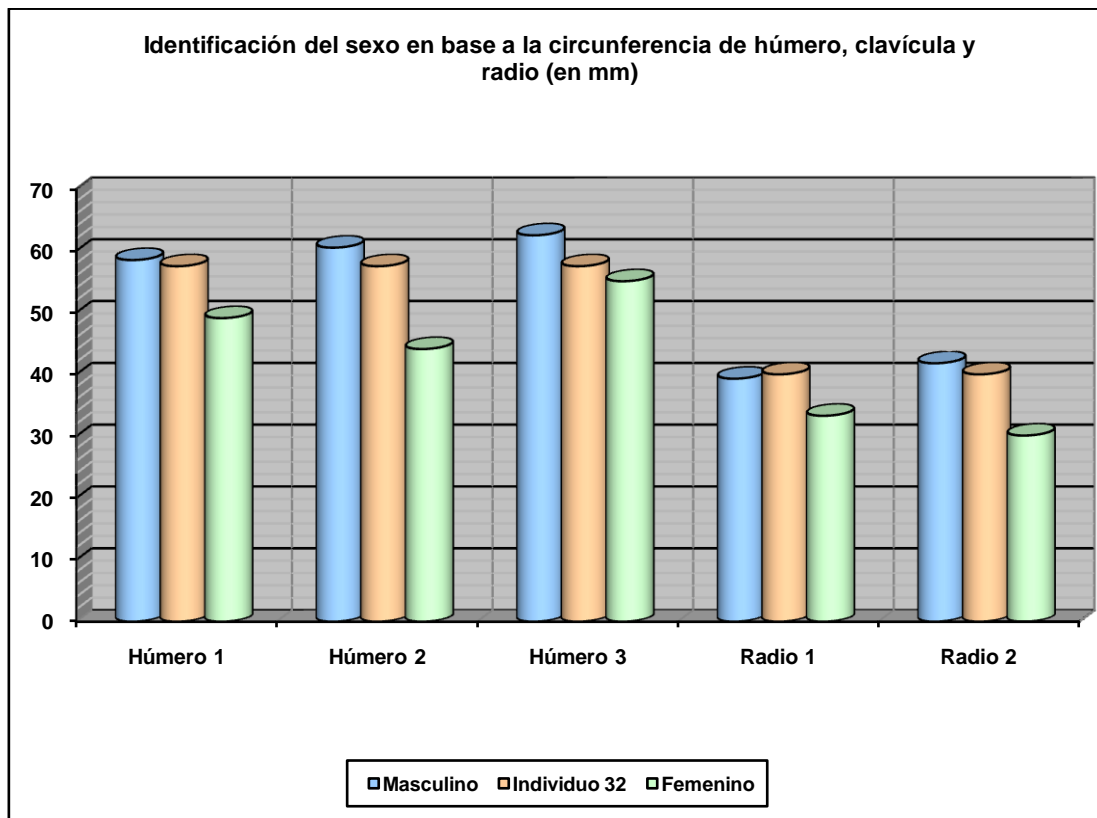
#### *Mandíbula*

- La mandíbula presenta un ángulo obtuso, con relieves musculares muy atenuados, y mentón apuntado.

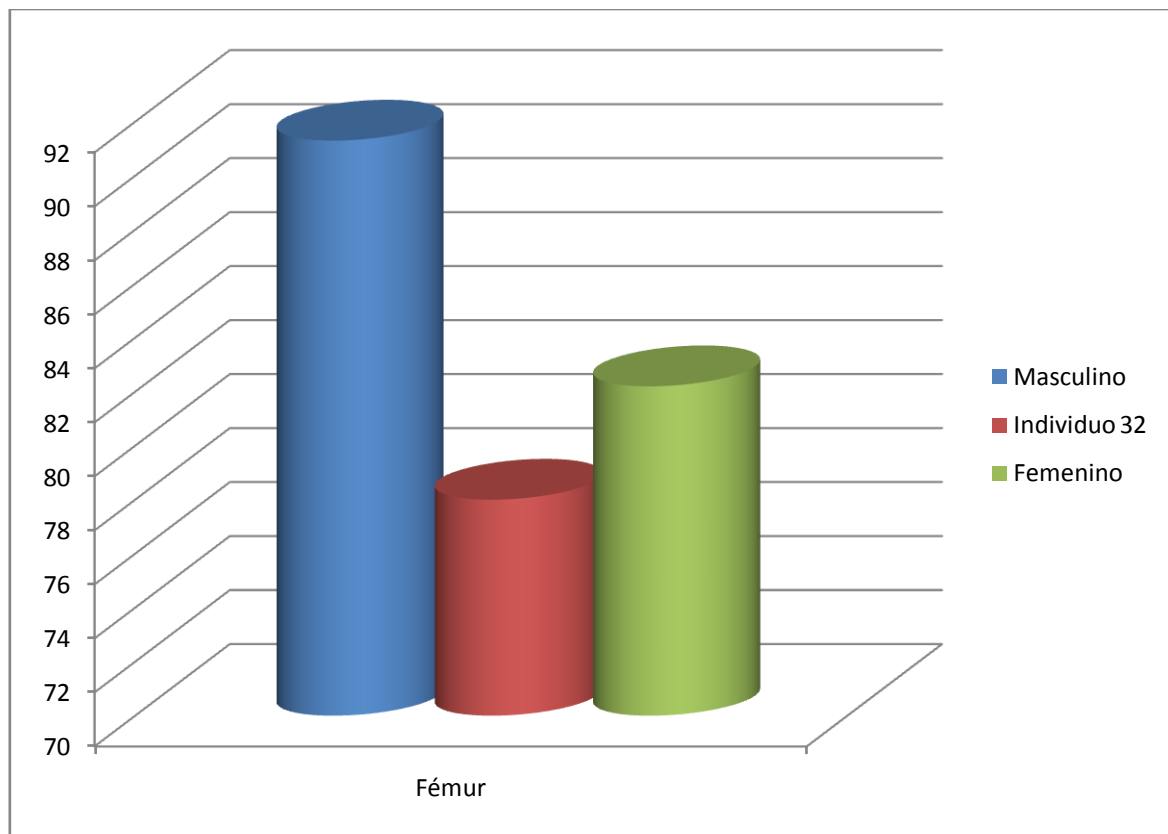


Mandíbula

Otros



Hueso	Húmero 1	Húmero 2	Húmero 3	Radio 1	Radio 2
Referencia	Singh y Singh 1972 (media)	Singh y Singh 1972 (P.D.)	Alemán et al 2000	Singh et al 1974 (media)	Singh et al 1974 (P.D.)



Hueso	Tibia 1-HTC	Tibia 2-TYC	Fémur
Referencia	Isçan 1984 (en Isçan 1990)	Isçan 1984 (en Isçan 1990)	Isçan 1984 (en Isçan 1990)

## EDAD

Diagnóstico: Adulto

### Desgaste dentario

Partiendo de que el tercer molar ha hecho erupción, el desgaste dentario es poco acusado, de modo que podríamos encontrarnos ante un adulto joven

### Unión de epífisis

Las zonas susceptibles de observación nos hablan de un proceso completamente finalizado y, por tanto, de una edad adulta inespecífica,



Dentición mandibular con desgaste dentario poco acentuado

**TALLA**

Entre 148 y 151 centímetros

	<b>Fémur</b>
<b>Manouvrier</b>	Sobre 148-149
<b>Trotter y Glesser</b>	Entre 150 y 151

**VALORES MÉTRICOS POSCRANEALES**

Hueso	Longitud	Mx proximal	Mx distal	Circunferencia	D.ap.sup	D.tr.sup	D.ap.d	D.tr.d
Húmero der	-	-	-	57,5	-	-	-	-
Húmero izq	-	-	-	57,5	-	-	-	-

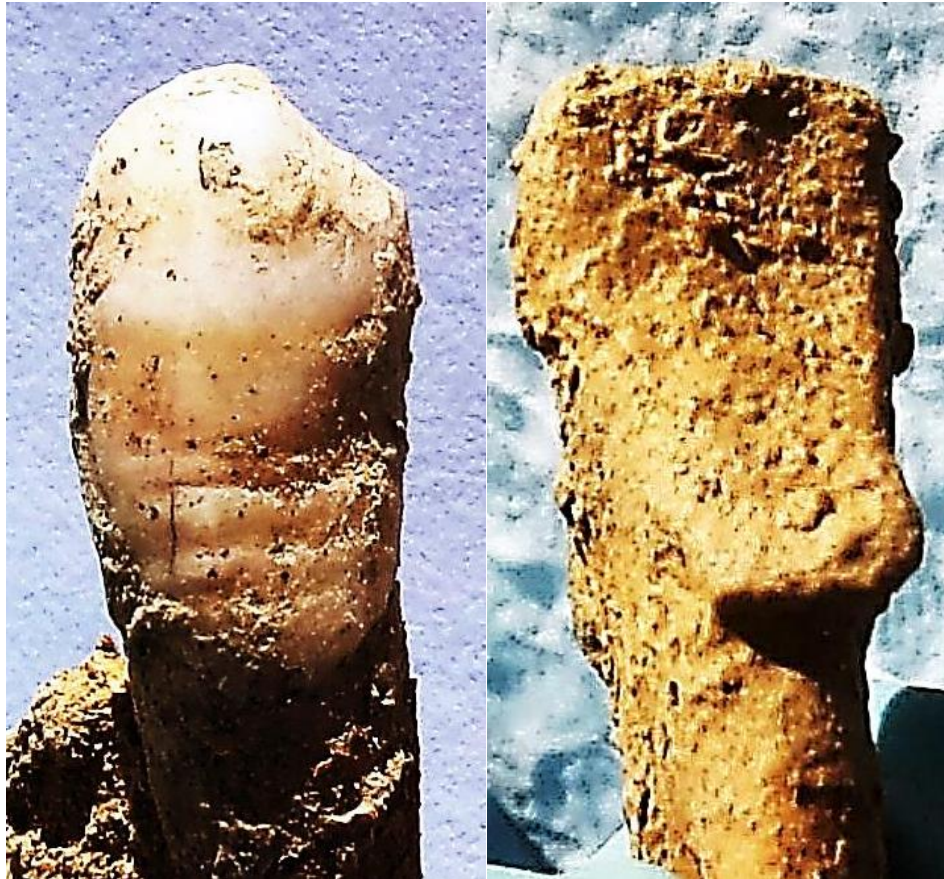Radio izq	-	-	-	40	-	-	-	-
Fémur izq	390			78	-	-	-	-

## LESIONES EN VIDA

### Lesiones dentarias

#### *Episodio crítico-hipoplasia del esmalte*

- Hipoplasia del esmalte en los caninos inferiores



Surcos hipoplásicos en el canino (episodio crítico) y acumulación de cálculo en el cuello del diente (derecha)

## OBJETOS ASOCIADOS

### 1. Medalla

#### Anverso

Representa en bajo relieve a una mujer joven con el pelo recogido formando un moño en la zona posterior. La mujer presenta el perfil derecho de cintura para arriba y mira al lado derecho y hacia abajo, hacia lo que parece un libro colocado sobre un atril o una mesa.

Presenta dos leyendas

1) Arriba a la izquierda y casi imperceptible y en mayúsculas PVERNON. En realidad se trata de dos palabras, PVER (PUER-niño) y la negación NON. La mujer le da la espalda a estas dos palabras.

2) En el lateral derecho aparece otra de mayor tamaño STVDIVUM, quizás en un intento de resaltar la importancia de esa palabra en relación a la función simbólica de la medalla. La mirada de la mujer apunta a la palabra.


Se trata de palabras en latín, en la que la V corresponde en realidad a una U. Estas tres palabras podrían

formar parte de una misma frase: PUER NON STUDIUM (el niño no estudia). Es posible que exista una parte oculta que se podría sobreentender y que desconocemos. Es posible que el gesto de la mujer mirando a la palabra STVDIUM, y dando la espalda a PVER NON, represente la verdadera intencionalidad de todos los motivos.

Reverso

Muestra en bajo relieve la imagen de una planta, que podría ser laurel por la morfología de las hojas, las cuales se disponen en aspa, con las ramas apuntando abajo y los extremos de las hojas abiertos arriba a izquierda y derecha. En el centro se erige un tallo con lo que podría ser la imagen de una flor a punto de abrir, quizás un intento de expresar la germinación y florecimiento del saber. También podría representar el motivo central una antorcha, símbolo de luz contra la oscuridad o del saber frente a la ignorancia. En cualquiera de los dos casos se trataría de un motivo simbólico.

- Anillo
- Cadena con colgante de campana
- Paquete de horquillas localizado en la cadera derecha
- Tejido oscuro en la cadera izquierda
- Fíbula asociada al tejido de la cadera
- Calzado



Medalla y cadena



Medalla-anverso




Leyendas (arriba a la izquierda PVERNON) y en el lateral derecho (en lectura de arriba abajo-STVDIVM)





Reverso



Calzado (izquierda) y tejido asociado a la cadera derecha



Tejido asociado a la cadera derecha



### INVENTARIO DE MATERIALES

Nº inventario	Contenido
1	Cráneo
2	Extremidad superior derecha
3	Extremidad superior izquierda
4	Extremidad inferior derecha
5	Extremidad inferior izquierda
6	Coxal
7	Cadena+medalla
8	Horquilla
9	Tejido
10	Tejido + imperdible
11	Calzado

INDIVIDUO Nº 33

FASES DE CONTROL DEL MATERIAL ÓSEO

INDIVIDUO	EXCAVADO	EXHUMADO Y PRECINTADO	COMIENZO ESTUDIO	FIN DE ESTUDIO Y PRECINTADO	MUESTRA
33	07-11-2015	12-11-2015	18-11-2015	01-12-2015	01-12-2015



1. Colocación para el estudio. 2. Almacenamiento definitivo

RELACIONES FÍSICAS CON OTROS SUJETOS



Zona 3

*Relaciones de posterioridad*

Relación de posterioridad con el individuo 28

- La extremidad superior izquierda del individuo 33 se dispone sobre la extremidad inferior izquierda del individuo 28
- El húmero izquierdo del individuo 28 se sitúa bajo los pies del individuo 33 si bien el antebrazo del primero se superpone al tobillo derecho y pies del sujeto 33. Interpretamos esto en un contexto en el que se deposita en primer lugar al individuo 28 y encima al 33, con supervivencia del primero el tiempo suficiente para asir los tobillos del nuevo cuerpo inhumado.

#### *Relaciones de anterioridad*

#### Relación de anterioridad con el individuo 34

- La rodilla derecha de individuo 34 se sitúa sobre la zona superior del fémur derecho y coxal de este lado del sujeto 33

## POSICIÓN

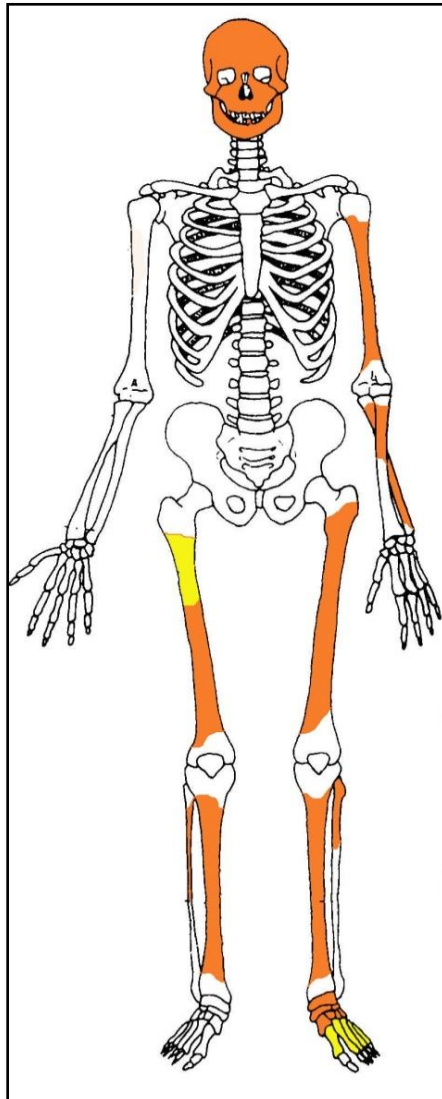


Individuo 33, resaltado en tonos rojizos

- Orientación de 290° y cota de base de -86 cm, con el cuerpo alineado en sentido perpendicular al eje mayor de la fosa y pies junto al límite de fosa junto a la tapia, hecho que explica que se hallen algo más sobreelevados que el resto del esqueleto
- Posición general de decúbito supino

- La extremidad superior izquierda presenta una abducción del húmero de 40°, con semiflexión del antebrazo de 170°, pronación del mismo y apoyo de la mano sobre su cara palmar a unos 20 centímetros al lado de la cadera
- La extremidad superior derecha no se ha conservado
- La extremidad inferior muestra una completa extensión bilateral, con una leve aducción de menos de 10°, de modo que se a una convergencia hacia la línea media y los tobillos y pies se adosan

## CONSERVACIÓN



Restos detectados (en tonos amarillos las zonas íntegras, en naranja las zonas pulverizadas y en blanco las pérdidas de sustancia)

- Pérdida completa de las zonas esponjosas
- Pérdida completa de los elementos de la zona torácica, costillas y vértebras
- Pérdida completa de las zonas esponjosas de los huesos mayores del esqueleto apendicular
- Pérdida completa de las manos y del pie derecho
- Fragmentación-disgregación de las zonas diafisarias de los huesos mayores del esqueleto apendicular

- Fragmentación de la bóveda craneal
- Pérdida de los huesos de la zona facial
- Pulverización de la cintura pélvica
- Pérdida completa de la extremidad superior derecha

**SEXO**

Diagnóstico: FEMENINO

**Evidencias indirectas**

- Horquillas metálicas asociadas al cráneo
- Horquilla de pasta vítrea asociada al cráneo



**EDAD**

Diagnóstico: Adulto

Las zonas epifisarias conservadas nos permiten hablar de un sujeto adulto sin más concreciones diagnósticas.

**TALLA**

Sobre el terreno se estima una talla en torno a 159-160 centímetros

**VALORES MÉTRICOS POSCRANEALES**

Hueso	Longitud	Mx proximal	Mx distal	Circunferencia	D.ap.sup	D.tr.sup	D.ap.d	D.tr.d
Radio izq	210	-	-	-	-	-	-	-
Fémur izq	420	-	-	-	-	-	-	-
Tibia izq	330	-	-	-	-	-	-	-

## EPISODIOS VIOLENTOS

### Presencia de balística

- Se recupera una vaina de proyectil *Mauser* en la proximidad del cráneo



Vaina sobre el terreno

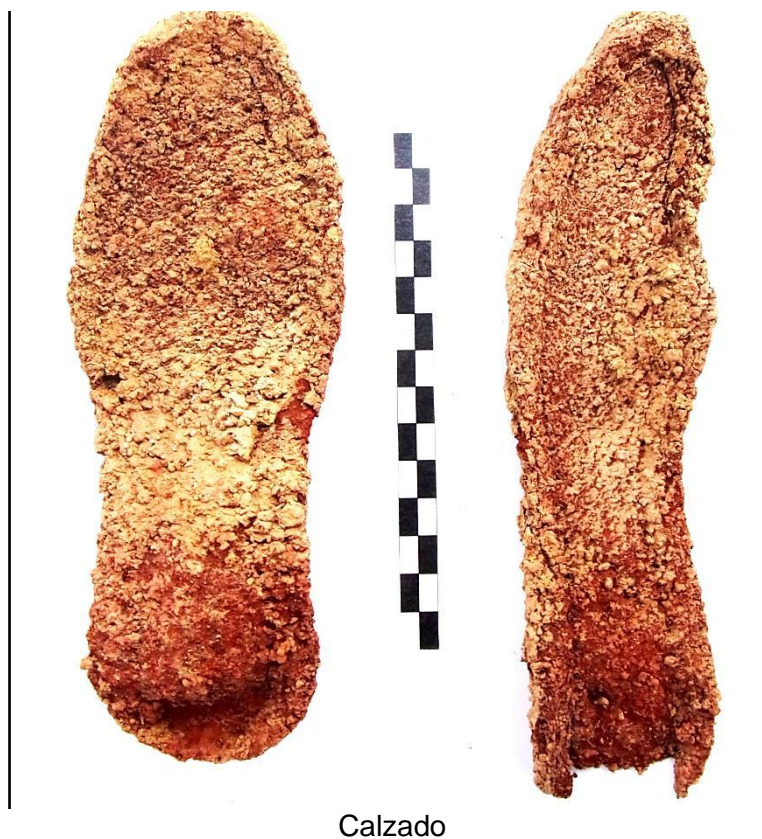

Vaina de proyectil

## OBJETOS ASOCIADOS

- Suelas

- Horquillas
- Horquilla de pasta vítrea
- Vaina de proyectil *Mauser*
- Calzado



## INVENTARIO DE MATERIALES

Nº inventario	Contenido
1	Cráneo
2	Extremidad superior derecha
3	Extremidad inferior derecha
4	Extremidad inferior izquierda
5	Calzado
6	Horquillas de metal
7	Horquillas de pasta




**INDIVIDUO Nº 34**

**FASES DE CONTROL DEL MATERIAL ÓSEO**

INDIVIDUO	EXCAVADO	EXHUMADO Y PRECINTADO	COMIENZO ESTUDIO	FIN DE ESTUDIO Y PRECINTADO	MUESTRA
34	06-11-2015	11-11-2015	19-11-2015	01-12-2015	01-12-2015



1. Colocación p



macenamiento definitivo con muestra ósea para adn

**RELACIONES FÍSICAS CON OTROS SUJETOS**



Zona 3

El sujeto mantiene exclusivas relaciones de posterioridad.

*Relación de posterioridad con el individuo 33*

- La rodilla derecha de individuo 34 se sitúa sobre la zona superior del fémur derecho y coxal de este lado del sujeto 33

## POSICIÓN

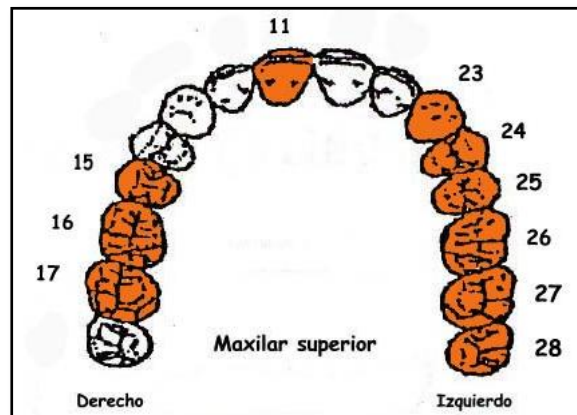
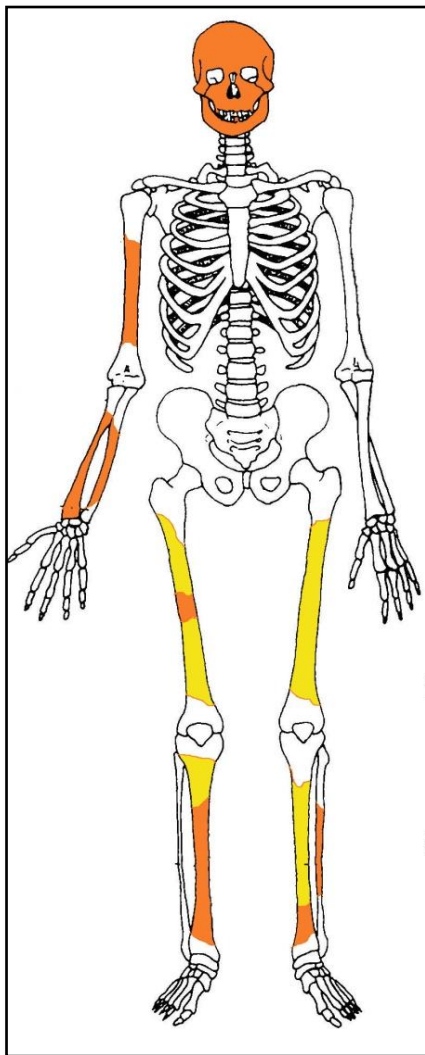
- Orientación de 98° y cota de base de -93 cm, con el cuerpo alineado en perpendicular el eje mayor de la fosa y cráneo adosado al límite de ésta con la tapia. Se localiza en el extremo sudoeste del grupo
- Tanto la rodilla izquierda como el cráneo aparecen sobreelevados en relación al resto de evidencias anatómicas, en el primer caso debido al límite de la fosa
- Posición combinada entre el decúbito supino (tronco) y el decúbito lateral derecho (extremidad inferior)
- La extremidad superior derecha muestra al húmero en posición anatómica (alineado con el hemitórax derecho) y al antebrazo en flexión de 90°, pronación y superposición a la caja torácica
- No se conservan evidencias de la extremidad superior izquierda
- La extremidad inferior derecha muestra la flexión del fémur de 40° y de la pierna con respecto a éste de 90°
- La extremidad inferior izquierda presenta una flexión del fémur de 40° y de 80° de la pierna con respecto a éste. La tibia se superpone al tobillo derecho



Individuo 34, resaltado en tonos amarillos

## CONSERVACIÓN

- Pérdida completa de las zonas esponjosas
- Pérdida completa de los elementos de la zona torácica, costillas y vértebras
- Pérdida completa de las zonas esponjosas de los huesos mayores del esqueleto apendicular
- Pérdida completa de manos y pies
- Erosión de la cortical externa de los huesos largos
- Fragmentación de las zonas diafisarias de los huesos mayores del esqueleto apendicular
- Fragmentación de la bóveda craneal
- Pérdida de los huesos de la zona facial salvo los malares y parte de la mandíbula
- Pulverización la cintura pélvica



A la izquierda restos detectados (en tonos amarillos las zonas íntegras, en naranja las zonas pulverizadas y en blanco las pérdidas de sustancia). A la derecha ficha dental, con las piezas conservadas en naranja, puntos negros para indicar caries, rayado para señalar hipoplasia y números junto al hueco de piezas para designar pérdidas en vida.

## SEXO

Diagnóstico: ¿¿ ??

### Evidencias indirectas

- Se asocian a las proximidades del cráneo restos metálicos atribuibles a horquillas, más compatibles con el sexo femenino.



Fragmento de horquilla

### Cráneo

Presenta rasgos equívocos aunque se trata de evidencias anatómicas muy escasas.

#### *Frontal*

- Frontal recto y sin resalte alguno de la zona supraorbitaria

#### *Temporal*

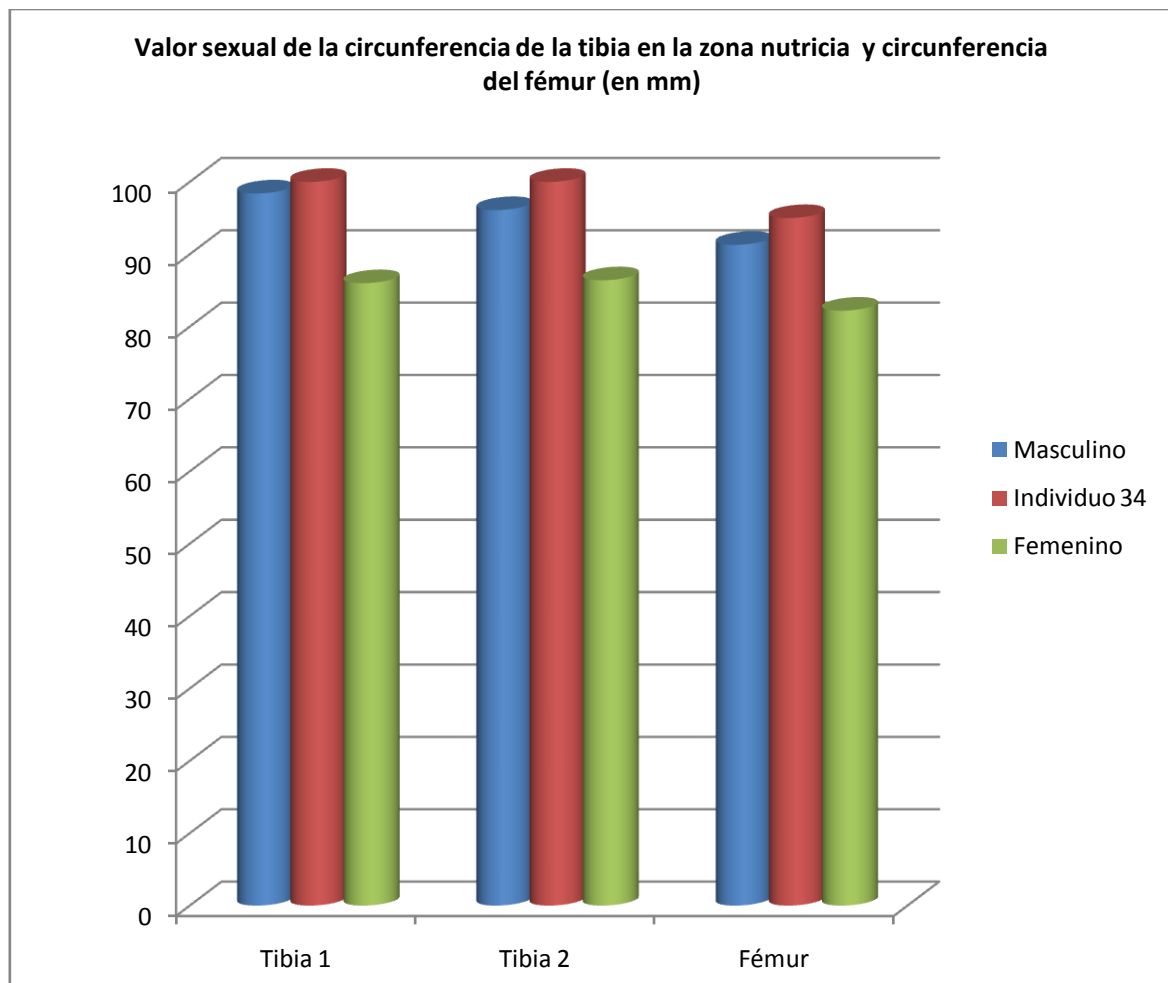
- Apéndice mastoides aplanado
- Cresta supramastoidea marcada

#### *Malar*

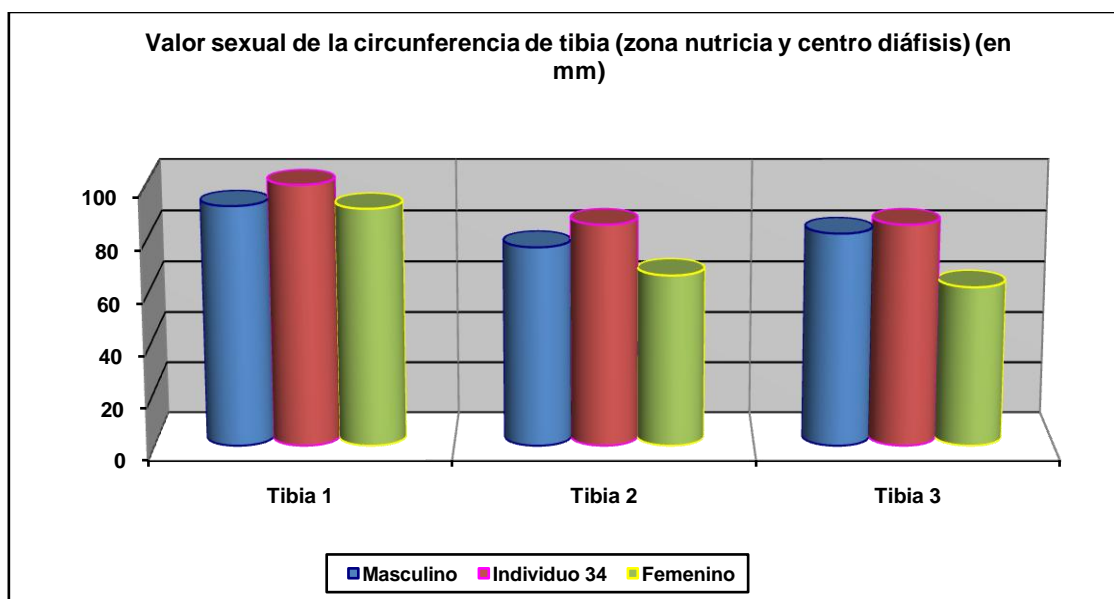
- Pómulos suaves, desprovistos de rugosidades

#### *Otros*

- Los limitados referentes métricos apuntan al sexo masculino



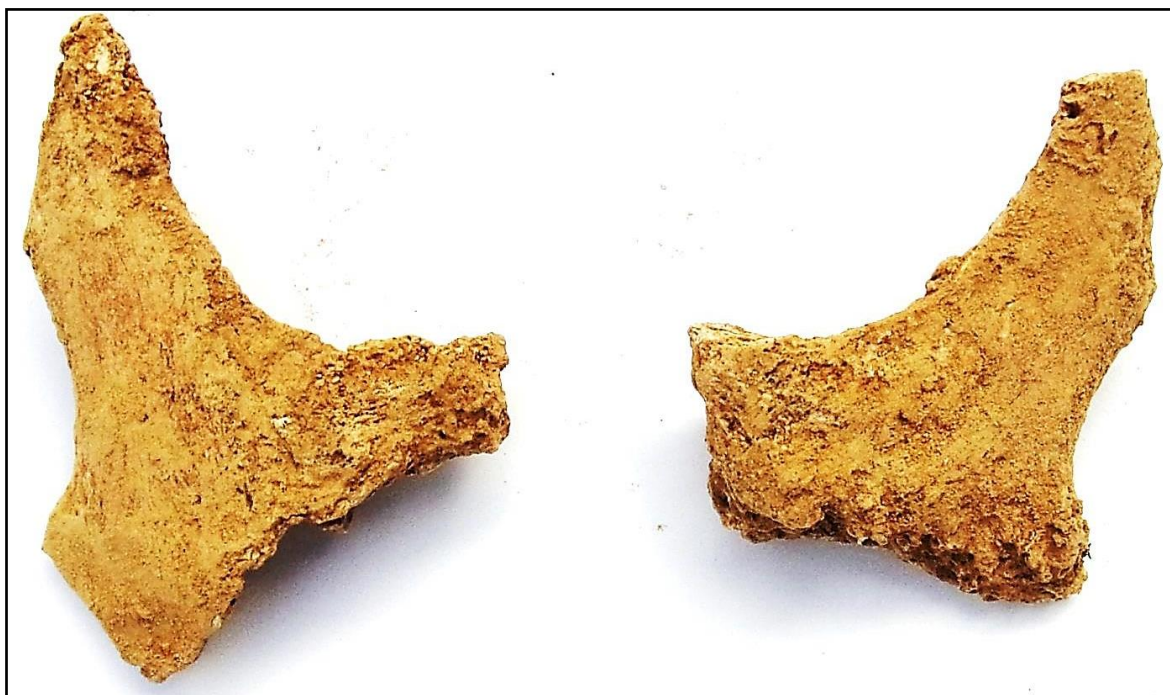Hueso	Tibia 1-HTC	Tibia 2-TYC	Fémur-HTC
Referencia	Isçan 1984 (en Isçan 1990)	Isçan 1984 (en Isçan 1990)	Isçan 1984 (en Isçan 1990)



Hueso	Tibia 1	Tibia 2	Tibia 3
Referencia	Isçan y Miller-Shaivitz 1984	Singh et al 1975 (media)	Singh et al 1975 (P.D.)



Lado derecho del frontal



Malares (pómulos)



Temporal izquierdo

## EDAD

Diagnóstico: Adulto

## Unión de epífisis

Las limitadas evidencias disponibles prueban una condición adulta inespecífica.

## Desgaste dentario

La conservación de tercer molar izquierdo y el desgaste nos permiten hablar de una condición adulta inespecífica.

## TALLA

Sin evidencias para estimarla

## VALORES MÉTRICOS POSCRANEALES

Hueso	Longitud	Mx proximal	Mx distal	Circunferencia	D.ap.sup	D.tr.sup	D.ap.d	D.tr.d
Húmero der	310	-	-	-	-	-	-	-
Fémur izq	430	-	-	95	32,42	30,55	-	-
Tibia izq	-	-	-	100 (85 en centro)	37,13	24,52	-	-

## RASGOS MORFOLÓGICOS

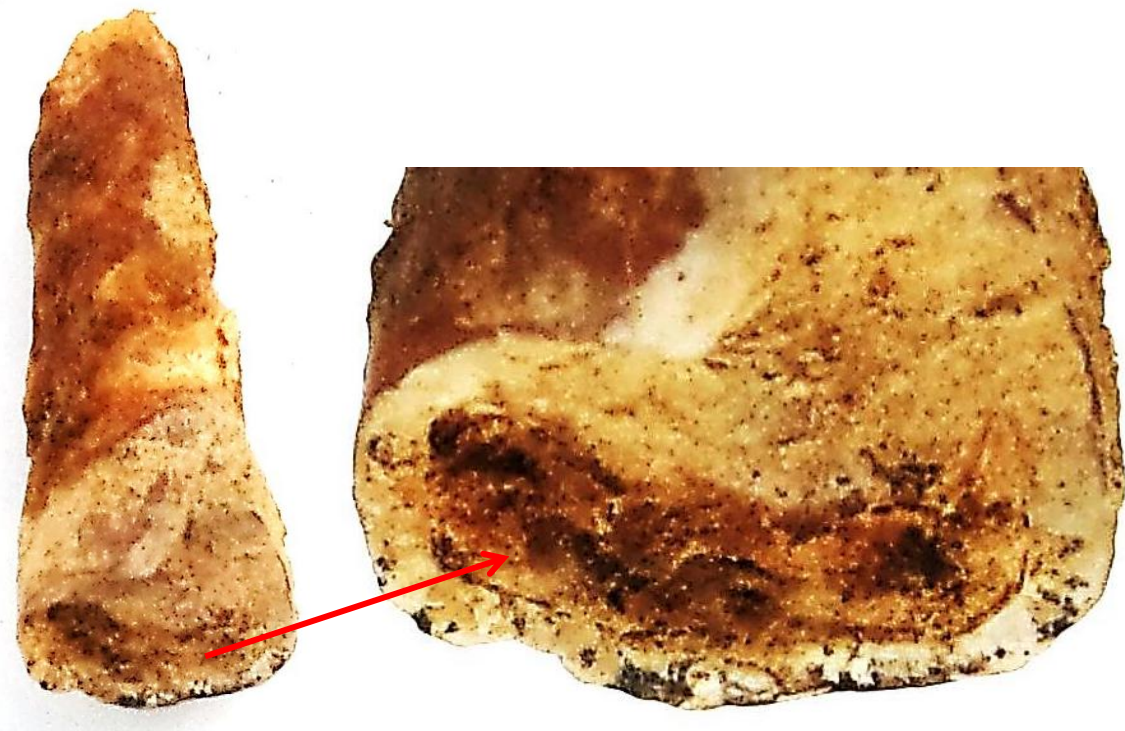
### Modelado muscular

- Notable robustez de la extremidad inferior (tibia y fémur)

## LESIONES EN VIDA

### Lesiones dentarias

- Desgaste marcado en el incisivo central superior, con exposición de la dentina

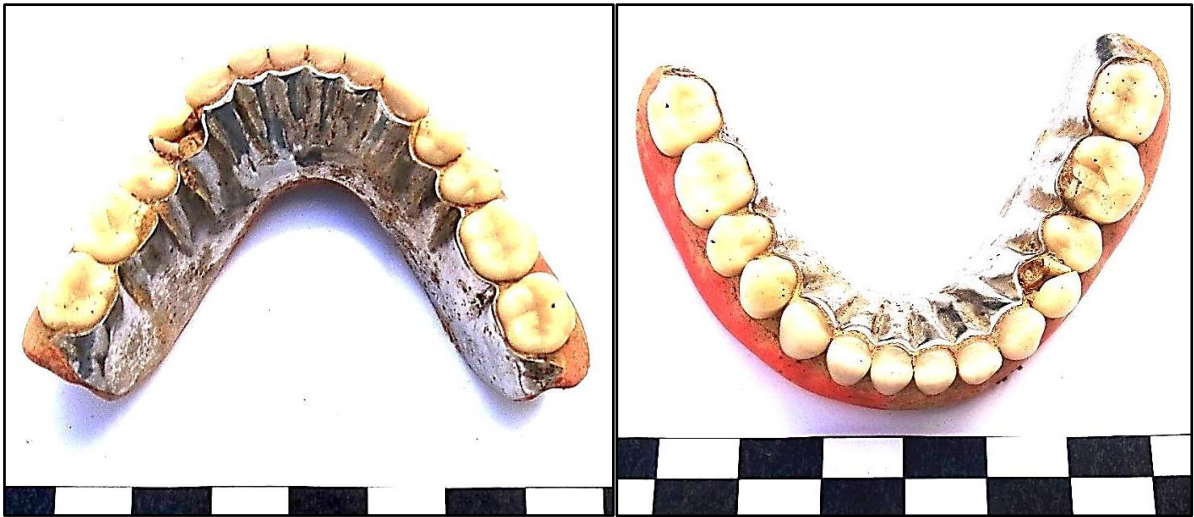

Desgaste del incisivo central superior

## OBJETOS ASOCIADOS

- Prótesis dentaria mandibular de plata
- Fundas de oro sobre las piezas 14 y 15 (primer y segundo premolar superiores izquierdos)
- Horquilla

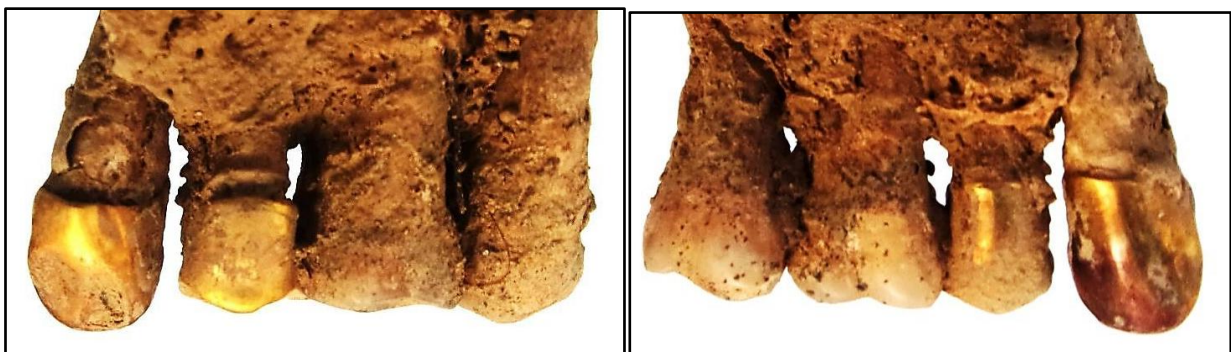



Perspectivas de la prótesis dentaria mandibular desde la zona oclusal



Vista de la base de la prótesis



Fundas de oro sobre piezas dañadas por caries


## INVENTARIO DE MATERIALES

Nº inventario	Contenido
1	Cráneo
2	Extremidad superior derecha
3	Extremidad inferior derecha
4	Extremidad inferior izquierda
5	Prótesis
6	Dientes
7	Pieza de metal


INDIVIDUO Nº 35

FASES DE CONTROL DEL MATERIAL ÓSEO

INDIVIDUO	EXCAVADO	EXHUMADO Y PRECINTADO	COMIENZO ESTUDIO	FIN DE ESTUDIO Y PRECINTADO	MUESTRA
35	06-11-2015	11-11-2015	24-11-2015	01-12-2015	01-12-2015



1.



Imacenamiento definitivo con muestra ósea para adn

RELACIONES FÍSICAS CON OTROS SUJETOS



Zona 3

Se mantienen exclusivas relaciones de anterioridad.

*Relación de anterioridad con el individuo 35*

- La extremidad superior derecha y el lado derecho del tórax del individuo 31 se sitúan bajo el codo derecho del individuo 35

**POSICIÓN**

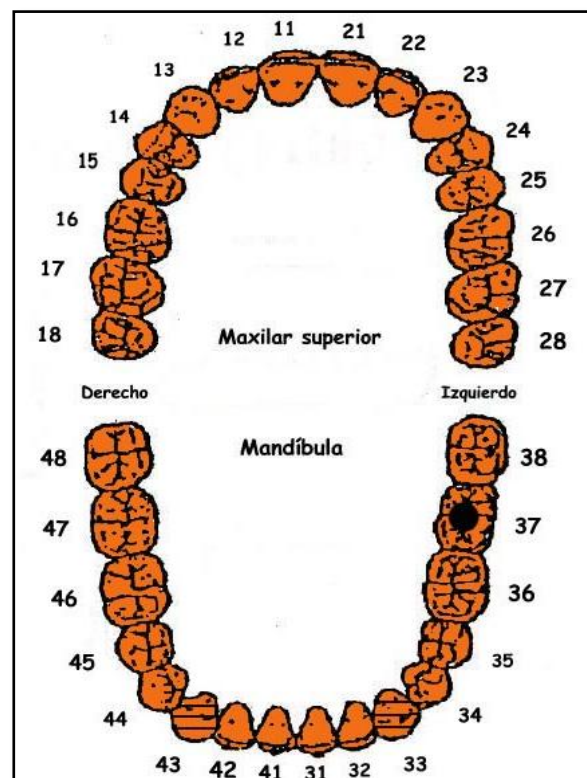
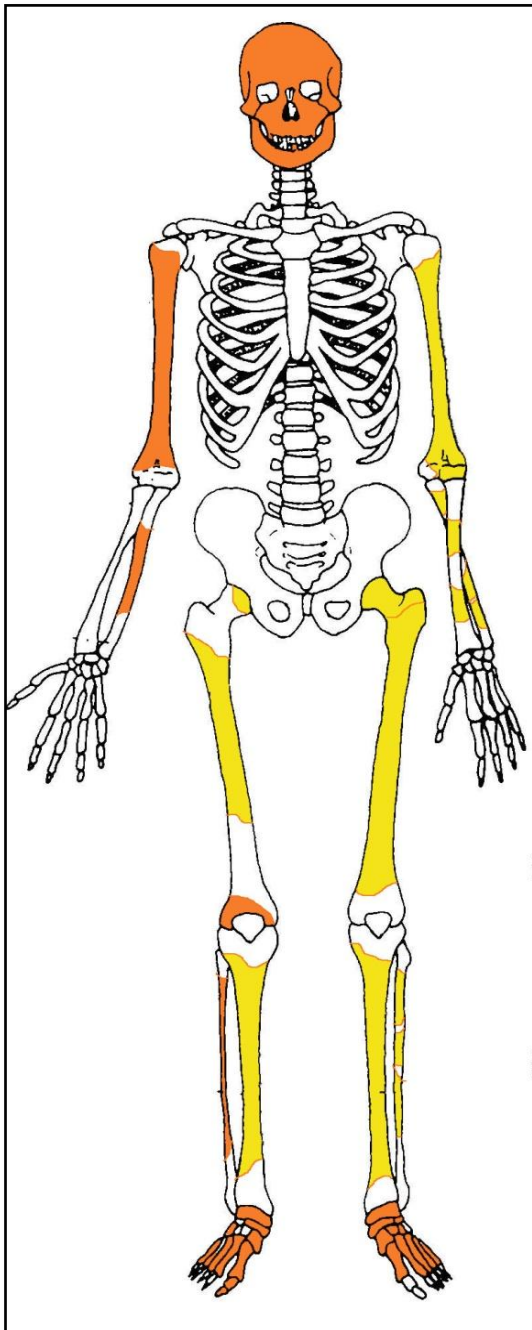
- Orientación de  $96^\circ$  y cota de base de -84 centímetros, con el cuerpo alineado en perpendicular al eje mayor de la fosa, localizado en el extremo noreste del grupo y cráneo adosado al límite de la fosa próximo a la tapia
- Cota más elevada en la muñeca izquierda y codo izquierdo
- Posición general de decúbito prono
- La extremidad superior derecha muestra una abducción del húmero de  $45^\circ$  y la flexión del antebrazo de  $45^\circ$ , con pronación de éste y apoyo de la mano sobre su dorso, la cual se sitúa bajo el esternón
- La extremidad superior izquierda aparece con una abducción de unos  $20^\circ$  y completamente extendida, con pronación del antebrazo y apoyo de la mano sobre su palma
- La extremidad inferior muestra una completa extensión bilateral, con rotación lateral de las piernas que orienta la punta de los pies hacia afuera



Individuo 35, resaltado en tonos rojizos

## CONSERVACIÓN

- Pérdida completa de los elementos de la zona torácica, costillas y vértebras
- Pérdida completa de las zonas esponjosas de los huesos mayores del esqueleto apendicular salvo la zona distal del húmero y la proximal del fémur del lado izquierdo
- Pérdida completa de manos
- Fragmentación de la bóveda craneal
- Pulverización de los huesos de la zona facial
- Pérdida completa de la cintura pélvica



A la izquierda restos detectados (en tonos amarillos las zonas íntegras, en naranja las zonas pulverizadas y en blanco las pérdidas de sustancia). A la derecha ficha dental, con las piezas conservadas en naranja, puntos negros para indicar caries, rayado para señalar hipoplasia y números junto al hueco de piezas para designar pérdidas en vida.

**SEXO**

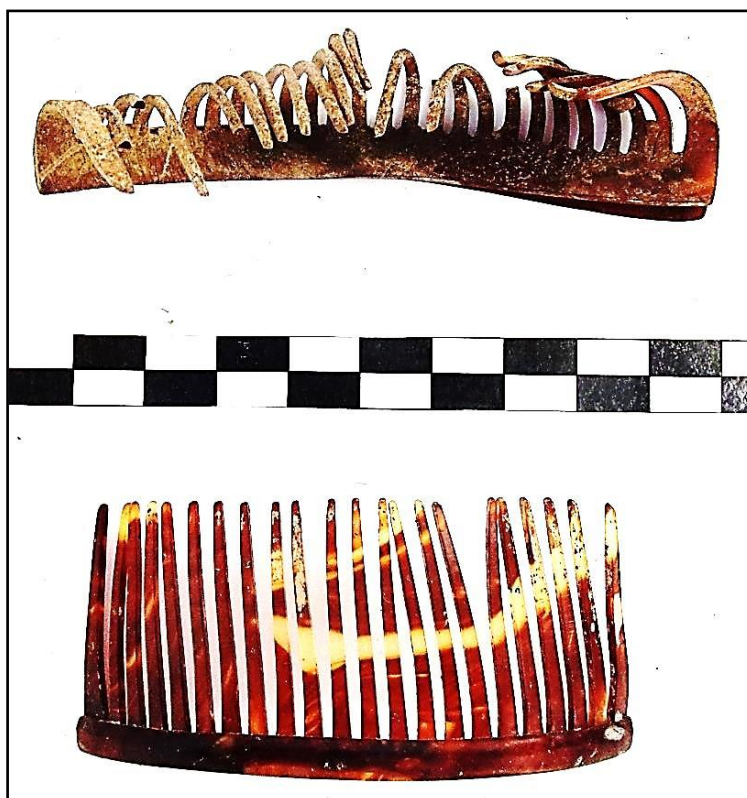Diagnóstico: FEMENINO

**Evidencias indirectas**

- Presencia de peinetas y de la huella de una horquilla asociadas al cráneo
- 

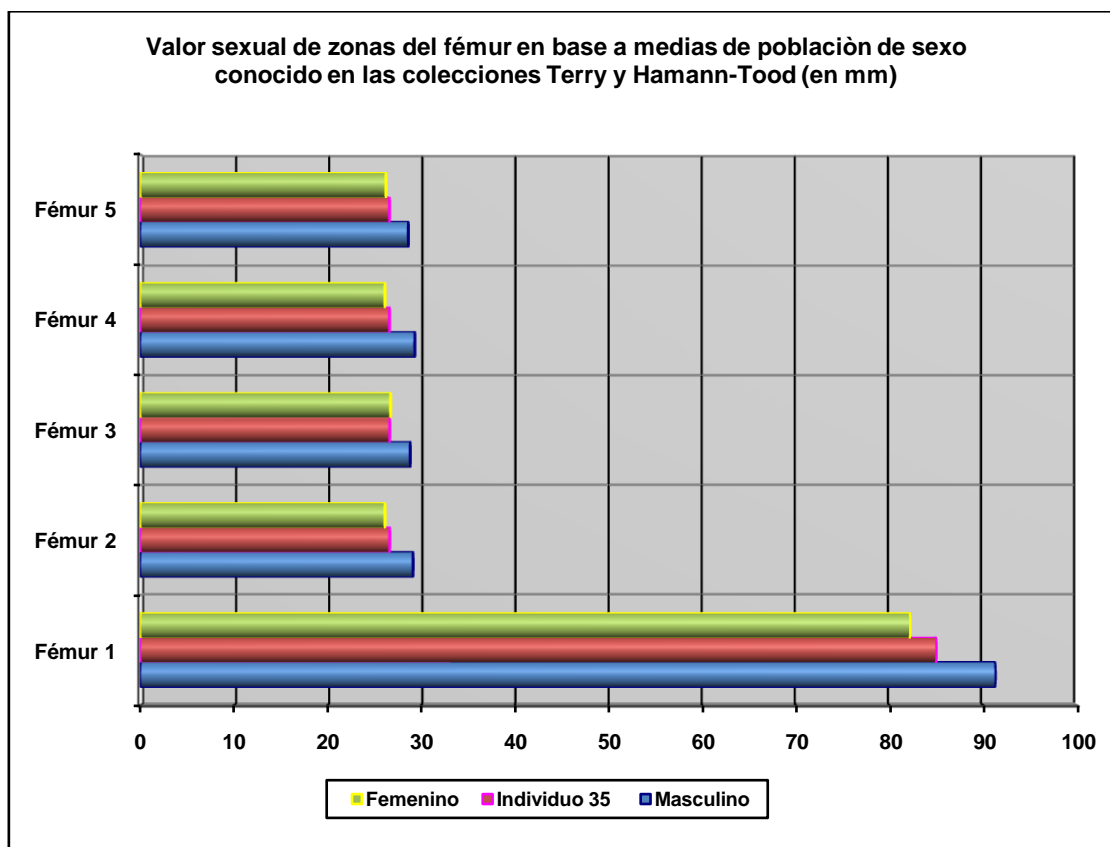


Cráneo (parietal) con restos de horquilla adherida



Peinetas

## Otros-rasgos métricos



Hueso	Fémur 1	Fémur 2	Fémur 3	Fémur 4	Fémur 5
Referencia	Isçan 1984 (en Isçan 1990)	Isçan 1984 (en Isçan 1990)	Isçan 1984 (en Isçan 1990)	Isçan 1984 (en Isçan 1990)	Isçan 1984 (en Isçan 1990)
Media ref	Circ HTC	A.p. Diámetro HTC	A.p. Diámetro TYC	Tr. Diámetro HTC	Tr. Diámetro TYC

## EDAD

Diagnóstico: Adulto

## Unión de epífisis

Las susceptibles de observación han completado su fusión, indicando una edad adulta inespecífica.

## Dentición

### *Erupción del tercer molar*

- La presencia del tercer molar erupcionado certifica una condición adulta inespecífica

### *Desgaste*

- El desgaste dentario nos habla de un sujeto adulto muy joven, si bien el indicio del desgaste no guarda en ocasiones una relación directa con la edad de muerte.

## TALLA

La estimación sobre el terreno se corresponde a un sujeto de unos 158 centímetros

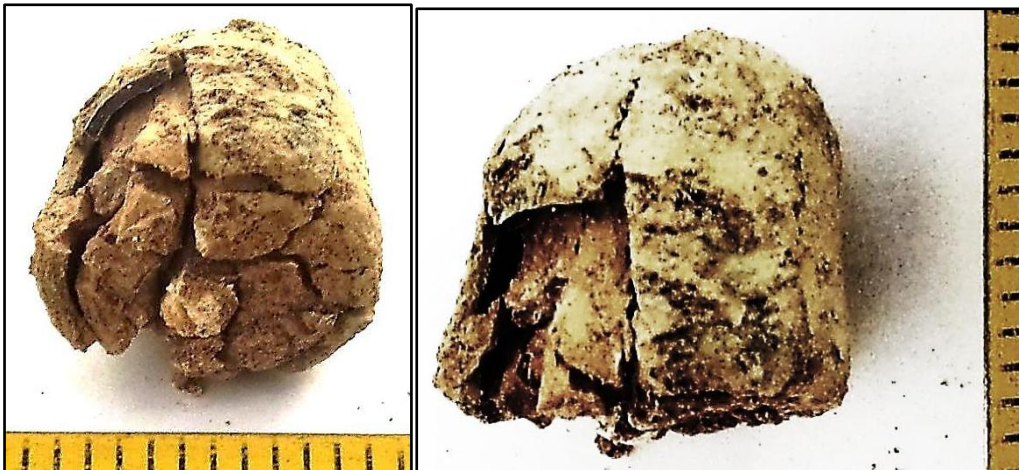
## VALORES MÉTRICOS POSCRANEALES

Hueso	Longitud	Mx proximal	Mx distal	Circunferencia	D.ap.sup	D.tr.sup	D.ap.d	D.tr.d
Húmero izq	-	-	-	60	-	-	-	-
Fémur der	420	-	-	85	24,12	31,30	26,61	26,59
Fémur izq	420	-	-	-	23,20	32,20	23,70	27
Tibia der	335	-	-	-	-	-	-	-
Tibia izq	-	-	-	-	32,20	25,02	-	-
Peroné izq	337	-	-	42,5	-	-	-	-

## EPISODIOS VIOLENTOS Y LESIONES *PERIMORTEM*

### Proyectil asociado

- Proyectil de arma corta asociado al cráneo, zona de la mandíbula
  - Diámetro: 22 mm de diámetro
  - Longitud: 22 mm



Vistas del proyectil

## LESIONES EN VIDA

### Lesiones dentarias



*Episodio crítico-hipoplasia del esmalte*

- Surcos hipoplásicos en los caninos inferiores

*Caries*

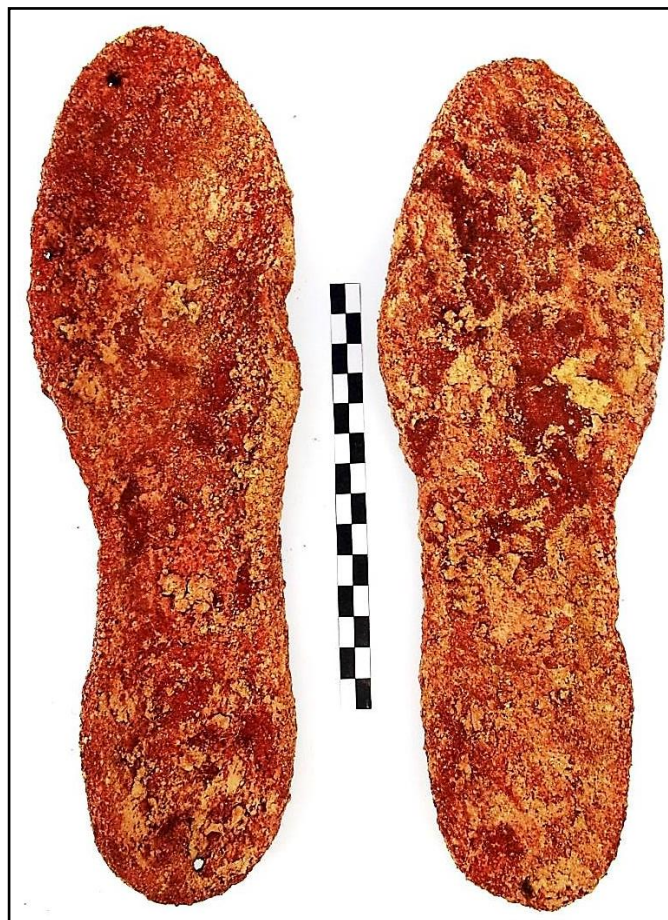- Caries en la pieza 37



Alteraciones hipoplásicas en el centro del esmalte

**OBJETOS ASOCIADOS**

- Calzado-suelas de 27 cm de longitud
- Proyectoil de arma corta
- Cremallera
- Peineta
- Impresión de un objeto metálico oxidado sobre la calota craneal. La morfología de esta impresión es compatible con una horquilla



Suelas



Cremallera

## INVENTARIO DE MATERIALES

<b>Nº inventario</b>	<b>Contenido</b>
1	Cráneo
2	Extremidad superior derecha
3	Extremidad superior izquierda
4	Extremidad inferior derecha
5	Extremidad inferior izquierda
6	Caja costal
7	Calzado
8	Proyectil
9	Cremallera
10	Peineta
11	Balística cráneo

## X. CONCLUSIONES

### A. COMPONENTES ANTROPOLÓGICOS

Se han exhumado un total de 35 individuos muy afectados por las condiciones ácidas del terreno, tal como hemos explicado en el punto sobre la influencia del entorno ambiental. Esto hace muy difícil la conservación de evidencias diagnósticas para la caracterización antropológica. Los diagnósticos de sexo cuentan, además de con las bases morfológicas usuales en cráneo y pelvis, con diversas características métricas. Esta vía no resulta tan precisa como la observación de pelvis y cráneo pero representará en algunos casos la única vía de aproximación. Junto a los datos del hueso contamos con las especificidades sexuales que nos transmiten los objetos asociados a los distintos sujetos, en especial los atribuibles al sexo femenino: horquillas, pendientes y peinetas.

PERFIL DE LAS EVIDENCIAS ANTROPOLÓGICAS-GENERAL	
Individuo	Edad y sexo
1	Adulto masculino
2	Masculino 35-40
3	Adulto masculino
4	Adulto masculino
5	Masculino final treintena
6	Adulto masculino
7	Adulto joven masculino
8	Adulto masculino (¿?)
9	Adulto femenino
10	Adulto femenino (¿?)
11	Adulto de sexo indeterminado
12	Adulto femenino (¿?)
13	Adulto masculino (¿?)
14	Adulto masculino
15	Adulto de sexo indeterminado
16	Adulto masculino
17	Adulto femenino (¿?)
18	Adulto de sexo indeterminado
19	Adulto masculino (¿?)
20	Adulto masculino
21	Adulto masculino
22	Adulto de sexo indeterminado
23	Adulto masculino
24	Adulto de sexo indeterminado
25	Adulto masculino
26	Adulto joven femenino
27	Adulto masculino
28	Adulto masculino
29	Adulto femenino
30	Adulto masculino (¿?)
31	Adulto femenino
32	Adulto femenino
33	Adulto femenino
34	Adulto de sexo indeterminado
35	Adulto femenino

Hemos de destacar que la mayor cantidad de sujetos femeninos se disponen en la zona central de la fosa o grupo 3.

## B. FORMAS DE ENTERRAMIENTO Y DISPOSICIONES DE LOS CUERPOS

### PERFIL DE LAS EVIDENCIAS ANTROPOLÓGICAS-COTAS, POSICIÓN Y ORIENTACIÓN

<b>ZONA 1</b>				
<b>Individuo</b>	<b>Edad y sexo</b>	<b>Posición</b>	<b>Orientación</b>	<b>Cotas de la superficie del depósito (en cm)</b>
1	Adulto masculino	Decúbito supino	6°	-0,61
2	Masculino 35-40	Decúbito supino, con abducciones de los codos	6°	-0,85
3	Adulto masculino	Decúbito prono, con abducciones y flexiones marcadas de la extremidad superior	290°	-0,74
4	Adulto masculino	Decúbito supino, con abducciones y flexiones marcadas de la extremidad superior	288°	-0,73
6	Adulto masculino	Decúbito prono, con abducciones y flexiones marcadas de la extremidad superior e inferior	290°	-0,73
7	Adulto joven masculino	Decúbito supino, con abducciones y flexiones marcadas de la extremidad superior izquierda	96°	-0,83
8	Adulto masculino (¿?)	Decúbito lateral derecho, con abducciones y flexiones marcadas de la extremidad superior derecha y de las extremidades inferiores	284°	-0,75
9	Adulto femenino	Decúbito lateral izquierdo, con abducciones y flexiones marcadas de la extremidad superior e inferior	284°	-0,86
10	Adulto femenino (¿?)	Decúbito lateral izquierdo, con abducciones y flexiones marcadas de la extremidad superior derecha y de las extremidades inferiores	184°	-0,85
26	Adulto joven femenino	Decúbito lateral izquierdo, con abducciones y flexiones marcadas de la extremidad superior derecha y flexión de las inferiores	290°	-0,76
<b>ZONA 2</b>				
<b>Individuo</b>	<b>Edad y sexo</b>	<b>Posición</b>	<b>Orientación</b>	<b>Cotas de la superficie del depósito</b>
5	Masculino final treintena	Decúbito prono, con abducciones y flexiones marcadas de la extremidad superior	94°	-0,72
11	Adulto de sexo indeterminado	Decúbito prono, con abducciones y flexiones marcadas de la extremidad superior izquierda y semiflexión de las inferiores	108°	-0,89
12	Adulto femenino (¿?)	Decúbito lateral derecho, con abducciones y flexiones marcadas de la extremidad superior	90°	-0,89
13	Adulto masculino (¿?)	Decúbito prono, con abducciones y	284°	-0,84

		flexiones marcadas de la extremidad superior		
14	Adulto masculino	Decúbito prono, con abducciones y flexiones marcadas de la extremidad superior	98°	-0,85
15	Adulto de sexo indeterminado	Decúbito prono, con abducciones y flexiones marcadas de la extremidad superior izquierda	292°	-0,85
16	Adulto masculino	Decúbito lateral derecho, con abducciones y flexiones marcadas de la extremidad superior	114°	-0,86
17	Adulto femenino (¿?)	Decúbito prono, con abducciones y flexiones marcadas de la extremidad superior	98°	-0,84
18	Adulto de sexo indeterminado	Decúbito prono, con abducciones y flexiones marcadas de la extremidad superior izquierda	286°	0,88
19	Adulto masculino (¿?)	Decúbito prono, con abducciones y flexiones marcadas de la extremidad superior	266°	-0,66
20	Adulto masculino	Decúbito prono, con abducciones y flexiones marcadas de la extremidad superior izquierda	290°	-0,70
21	Adulto masculino	Decúbito lateral derecho, con abducciones y flexiones marcadas de la extremidad superior izquierda y leve flexión de las inferiores	102°	-0,65
22	Adulto de sexo indeterminado	Decúbito prono, con abducciones y flexiones marcadas de la extremidad superior y con la inferior totalmente apoyada sobre el lado izquierdo	280°	-0,61
23	Adulto masculino	Decúbito prono, con abducciones y flexiones marcadas de la extremidad superior	290°	-0,69
24	Adulto de sexo indeterminado	Decúbito lateral izquierdo, con abducciones y flexiones marcadas de la extremidad superior	290°	-0,88
25	Adulto masculino	Decúbito prono, con abducciones y flexiones marcadas de la extremidad superior, con abducciones y flexiones marcadas de las extremidades superiores y de la inferior derecha	290°	-0,84
27	Adulto masculino	Decúbito prono, con abducciones y flexiones marcadas de la extremidad superior e inferior	92°	-0,80
<b>ZONA 3</b>				
<b>Individuo</b>	<b>Edad y sexo</b>	<b>Posición</b>	<b>Orientación</b>	<b>Cotas de la superficie del depósito</b>
28	Adulto masculino	Decúbito supino, con abducciones y flexiones marcadas de la extremidad superior	94°	-0,87
29	Adulto femenino	Decúbito lateral izquierdo, con abducciones y flexiones marcadas de la extremidad superior e inferior	98°	-0,85
30	Adulto masculino (¿?)	Decúbito supino	290°	-0,87
31	Adulto femenino	Decúbito lateral derecho, con flexiones marcadas de la extremidad inferior	96°	-0,85
32	Adulto femenino	Decúbito lateral derecho, con abducciones y flexiones marcadas de la extremidad superior e inferior	288°	-0,87
33	Adulto femenino	Decúbito supino	290°	-0,86
34	Adulto de sexo	Decúbito lateral derecho, con flexiones marcadas de la extremidad inferior	98°	-0,93

	indeterminado			
35	Adulto femenino	Decúbito prono, con abducciones y flexiones marcadas de la extremidad superior e inferior del lado izquierdo	96°	-0,84

### Identificación de depósitos primarios y cercanos en el tiempo

La totalidad de las conexiones anatómicas nos están hablando de depósitos primarios con escasa o ninguna diferencia temporal entre los diversos enterramientos. En los casos en que existen contactos anatómicos entre diversos sujetos cabe hablar de un 100% de relaciones armónicas entre esas evidencias, de modo que no se identifican desplazamientos o destrucciones motivados por la sucesión de depósitos. En consecuencia, estamos ante inhumaciones realizadas con un mínimo lapso temporal.

Nos encontramos ante un espacio en superficie y en potencia, profundidad de los depósitos o cantidad de superposiciones, de gran magnitud. El máximo de superposiciones corresponde hasta un total de cuatro sujetos.

### Carácter colectivo del depósito

Nuevamente hemos de recurrir como prueba de la naturaleza histórica de estas evidencias a la anomalía que resulta del hecho de la inhumación colectiva de 35 sujetos, algo absolutamente ajeno a cualquier protocolo normalizado de enterramiento, salvo catástrofes epidémicas, episodios bélicos o genocidas.

### Organización del depósito

Podemos hablar de tres grupos correspondientes a tres depósitos o episodios distintos, con el relleno progresivo de la fosa de noreste a sudoeste. Los diversos cuerpos se inhuman en diversas posiciones pero mantienen aproximadamente una orientación perpendicular al muro del cementerio, con los pies y cráneo alternando en su posición. Creemos que el proceso fue de noreste a sudoeste basándonos en una serie de hechos:

1. Los individuos del grupo noreste, más próximo a la esquina, se depositan desde el extremo hacia el centro de forma muy clara. En el grupo del centro ocurre aproximadamente lo mismo aunque se dan numerosas excepciones. En el grupo del extremo sudoeste el proceso es el contrario, desde el centro al punto más alejado y próximo al grupo central de enterramientos.
2. El grupo del sudoeste de la fosa, en el que desemboca directamente el camino central del cementerio, muestra el mayor número de superposiciones en zonas concretas, hasta cuatro niveles de cuerpos. Asimismo, constituye el grupo en el que se rompen las pautas dominantes en el resto de la fosa o la inhumación con el cuerpo en perpendicular al muro del cementerio, con cráneo o pies adosados a éste. Las rupturas consisten en la presencia de tres cuerpos con diferencias medias de unos 90° de orientación, los individuos 1, 2 y 10, totalmente perpendiculares al resto del depósito de esta zona. Creemos que los inhumadores se encuentran ante problemas de disponibilidad de espacio para seguir inhumando, con lo cual podría ser factible que el resto de la fosa estaba ya relleno.
3. Contamos con el testimonio de Juan José López de que uno de los represaliados fue asesinado y enterrado unos días después que el resto. La inhumación del individuo 1

apuntaría en este sentido: separación del resto por una capa de sedimento, sin entrar en contacto con los enterramientos anteriores, probando así una separación temporal.

4. Este orden de inhumaciones es el más lógico en cuanto que resulta más fácil ir rellenando una fosa desde el extremo más alejado y cubriendo progresivamente los cuerpos, hasta llegar al punto más cercano al camino central.

### **Anomalía de las posiciones anatómicas**

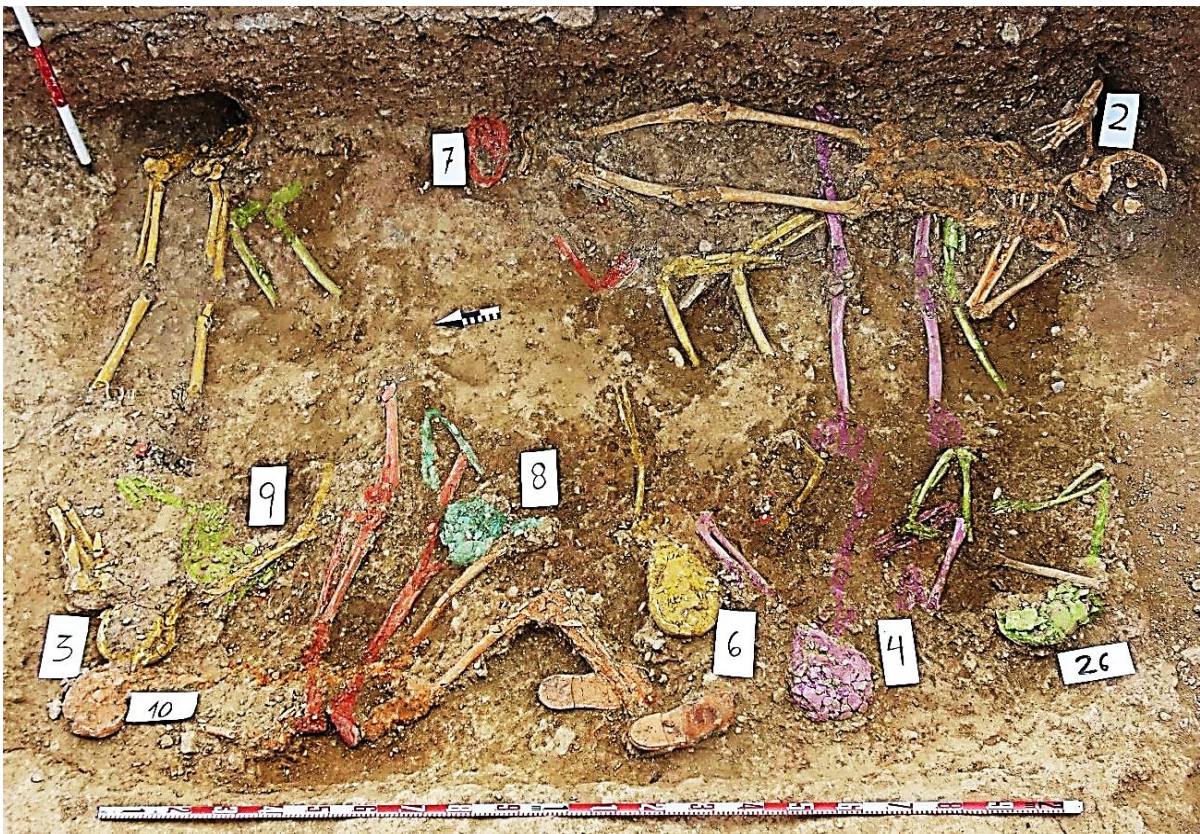
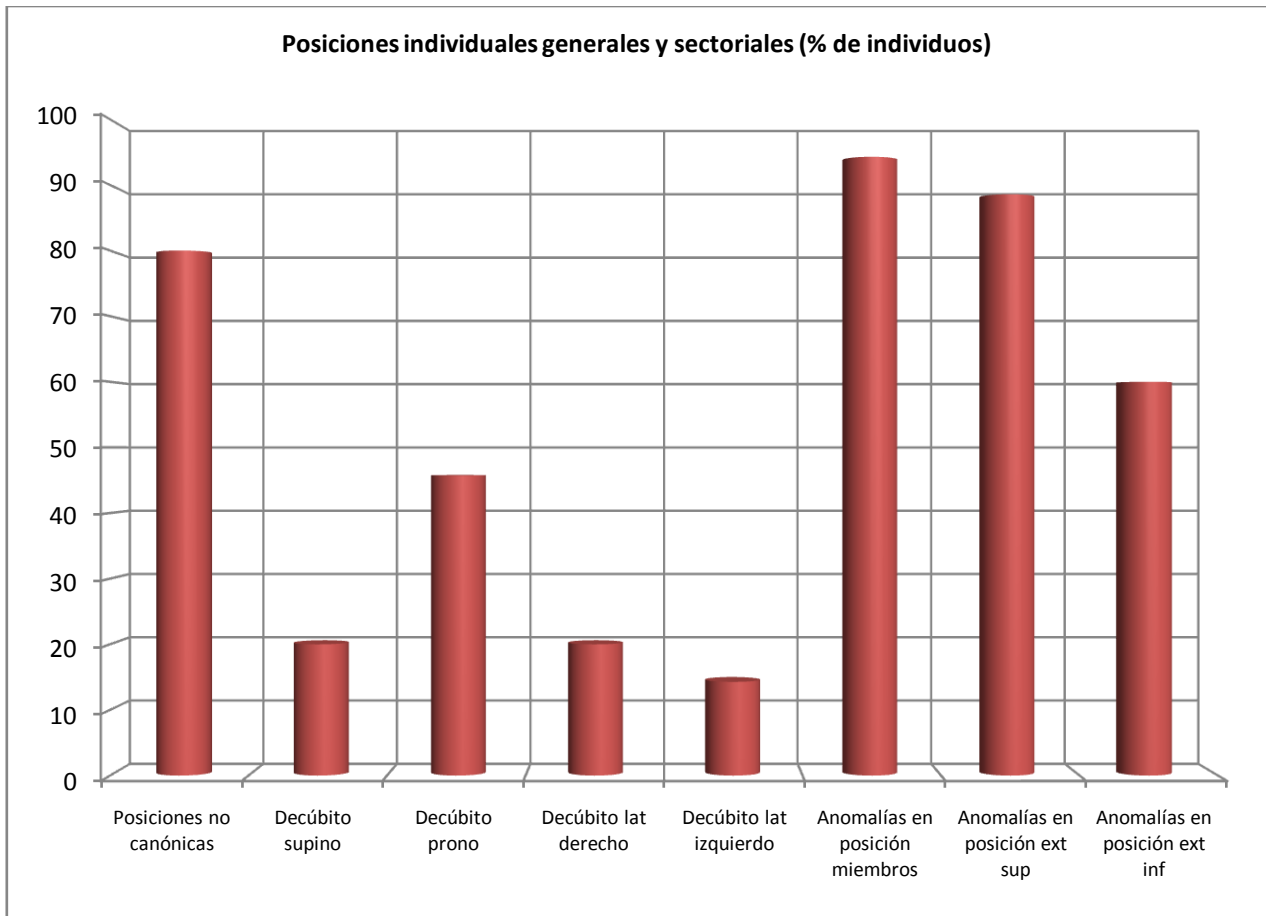
La lectura de los usos rituales en la Península Ibérica en los últimos 800 años, dejando de lado los procedimientos de comunidades islámicas y judías, nos definen un protocolo con el individuo colocado en decúbito supino, con las manos dispuestas sobre la zona pectoral o la pelvis y la extremidad inferior en completa extensión. De este modo son inusuales las abducciones de las extremidades y, por supuesto las inversiones de posición u otras variables.

En los sujetos detectados en la fosa de El Madroño la disposición de los esqueletos nos habla de una total ausencia de usos normalizados y de tratamiento del cuerpo conforme a los protocolos normales de enterramiento. Si a ello se unen las evidencias balísticas queda clara la realidad histórica de la fosa de asesinados.

- La posición más frecuente es el decúbito prono o boca-abajo, seguida del decúbito lateral derecho, el decúbito supino y el decúbito lateral izquierdo
- El decúbito supino resulta irrelevante en las disposiciones de los cuerpos, en torno al 20% de los mismos. Sin embargo, al tener en cuenta la posición de los miembros de estos sujetos en decúbito supino, solo el 5,71 de todos los individuos de la fosa se acercarían a esa posición *normalizada*
- Un 80% de las posiciones anatómicas corresponden a posiciones de decúbito prono (boca-abajo) o decúbitos laterales.
- Las flexiones que se identifican en miembros superiores e inferiores, así como las abducciones de la extremidad superior, resultan totalmente incompatibles con cualquier protocolo de inhumación normalizado. Casi el 95% de los sujetos exhumados presentan este tipo de distorsiones (un 90% en las extremidades superiores y un 60% en las inferiores).

Esto nos define una intencionalidad en que la necesidad de inhumar prevalece por encima de acomodarse a unos procedimientos rituales. Esa necesidad de inhumar se plasma en un mínimo lapso de tiempo, dada la sincronía de las inhumaciones de las que nos hablan las vecindades anatómicas.

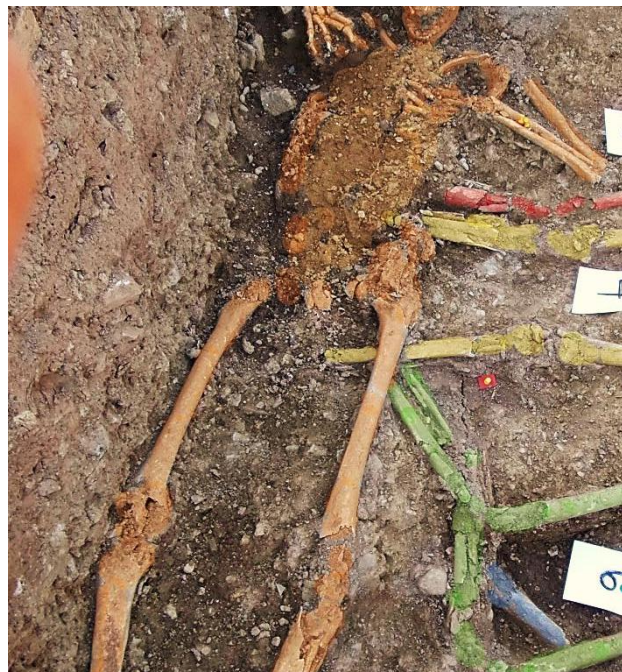



Zona 1 o grupo del extremo noreste, señalado en diversas tramas dado el nivel de pulverización del hueso



Zona 3 o grupo central señalizado en diversas tramas dado el nivel de pulverización del hueso



Posición de decúbito supino del tronco y extremidades inferiores asociado a abducción marcada de los codos, incompatible con los usos rituales normalizados

No existen registros documentales ni arqueológicos que prueben un conocimiento de las personas allí enterradas y la perpetuación de un culto o una memoria normalizados. Al mismo tiempo, la presencia de la fosa dentro del cementerio nos la sitúa en el siglo XX, puesto que el uso obligado de cementerios se impone a fines del siglo XIX.

## C. EPISODIOS VIOLENTOS

### El tratamiento de los cuerpos

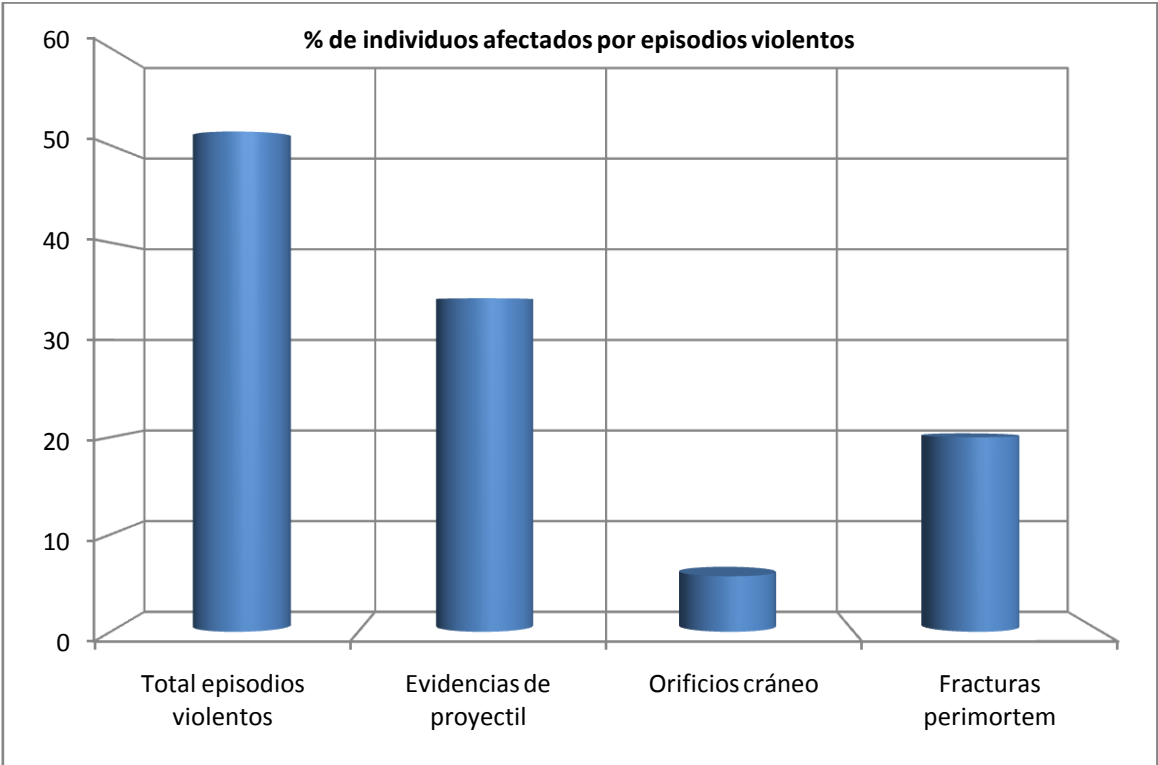
No se identifica un solo caso de tratamiento ritualizado normal, presentando posiciones anómalas y marcadas distorsiones de los miembros. Consideramos este hecho un episodio violento en considerando la clandestinidad y la ausencia de respeto en la muerte (ver anterior).

### Los daños en el hueso


Las cifras que presentamos entendemos que subestiman el verdadero impacto real, dado el daño extremo que presentan los huesos por las condiciones del terreno. A pesar de ello los argumentos que prueban el asesinato masivo creemos que quedan muy claros. Más del 50% del grupo presentan evidencia de muerte o episodios violentos en base a la presencia de proyectiles, daños en el cráneo y fracturas en diversas zonas del esqueleto

#### EVIDENCIAS ANTROPOLÓGICAS-EPISODIOS VIOLENTOS


INDIVIDUO	EDAD Y SEXO	EPISODIOS VIOLENTOS
2	Masculino 35-40	<ul style="list-style-type: none"> <li>• Proyectil asociado bajo el cráneo</li> </ul>
5	Masculino final treintena	<ul style="list-style-type: none"> <li>• Fractura <i>perimortem</i> del húmero derecho</li> </ul>
7	Adulto joven masculino	<ul style="list-style-type: none"> <li>• Posible rotura <i>perimortem</i> del antebrazo derecho</li> </ul>
11	Adulto de sexo indeterminado	<ul style="list-style-type: none"> <li>• Fractura <i>perimortem</i> del cúbito derecho</li> <li>• Posible rotura <i>perimortem</i> de la pieza 37 (¿?)</li> <li>• Presencia de proyectil junto a la zona lumbar</li> </ul>
13	Adulto masculino (¿?)	<ul style="list-style-type: none"> <li>• Esquirlas de proyectil en la zona facial</li> </ul>
16	Adulto masculino	<ul style="list-style-type: none"> <li>• Fracturas <i>perimortem</i> de fémur izquierdo y húmero derecho</li> </ul>
17	Adulto femenino (¿?)	<ul style="list-style-type: none"> <li>• Rotura <i>perimortem</i> del radio izquierdo</li> </ul>
18	Adulto de sexo indeterminado	<ul style="list-style-type: none"> <li>• Proyectil de arma corta entre el cuello y la base del cráneo</li> </ul>
19	Adulto masculino (¿?)	<ul style="list-style-type: none"> <li>• Presencia de dos proyectiles en la zona inferior del lado izquierdo de la aja torácica</li> </ul>
20	Adulto masculino	<ul style="list-style-type: none"> <li>• Tres proyectiles asociados</li> </ul>
21	Adulto masculino	<ul style="list-style-type: none"> <li>• Orificio de salida de proyectil en la zona occipital</li> </ul>
26	Adulto joven femenino	<ul style="list-style-type: none"> <li>• Fractura <i>perimortem</i> cúbito derecho</li> <li>• Posible rotura <i>perimortem</i> de la pieza 37</li> <li>• Proyectil junto a la pala iliaca izquierda</li> </ul>
28	Adulto masculino	<ul style="list-style-type: none"> <li>• Proyectil de arma corta asociado al cráneo</li> </ul>
29	Adulto femenino	<ul style="list-style-type: none"> <li>• Orificio de entrada de proyectil en el occipital</li> </ul>
30	Adulto masculino (¿?)	<ul style="list-style-type: none"> <li>• Orificio de salida de proyectil en la escama occipital</li> <li>• Esquirlas de proyectil junto al cráneo</li> <li>• Fractura <i>perimortem</i> del antebrazo izquierdo</li> </ul>
31	Adulto femenino	<ul style="list-style-type: none"> <li>• Proyectil de <i>Máuser</i> en la zona torácica</li> </ul>
33	Adulto femenino	<ul style="list-style-type: none"> <li>• Se le asocia una vaina de <i>Máuser</i></li> </ul>
35	Adulto femenino	<ul style="list-style-type: none"> <li>• Proyectil de arma corta en la cara interna de la hemimandíbula derecha</li> </ul>



Orificio de proyectil




Orificios de proyectil



Orificio de proyectil



Fractura *perimortem* del húmero



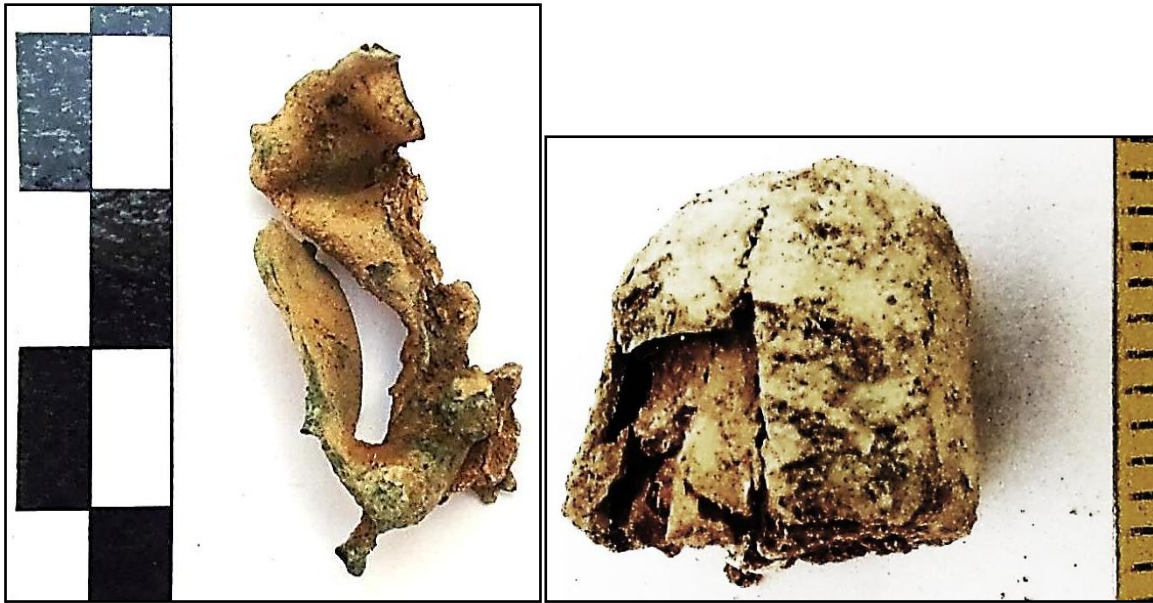A la izquierda proyectil de arma corta y ala derecha vaina de *Máuser*




Detalle de proyectil *Mäuser*



Proyectil de arma corta



Proyectil de *Máuser* deformado por el impacto (izq) y proyectil de arma corta (der)



Proyectiles *Máuser*





Proyectiles

## D. OBJETOS ASOCIADOS

### Posibles fuentes de identificaciones personales

Los trabajos de investigación de Juan José López, historiador asesor de este proyecto, y los diversos testimonios de los familiares, nos han proporcionado evidencias importantes en este sentido.

### Fuente de identificación sexual

Muchas evidencias carecen de identidades que permitan una adscripción sexual pero otras si revelan claras connotaciones de género: peinetas, pendientes, horquillas, un posible tipo de calzado, etc.

### Pruebas de muerte

Se han recuperado evidencias de balística, en forma de proyectiles de arma corta, Máuser y esquirlas.

### Pruebas de la ausencia de expolio

Resulta evidente que en casos individuales se habrían producido robos a los asesinados pero a nivel grupal general hemos de concluir que no se produjo tal hecho en muchos casos, dada la presencia de objetos potencialmente atractivos para el expolio.

PERFIL DE LAS EVIDENCIAS ANTROPOLÓGICAS-GENERAL

INDIVIDUO	EDAD Y SEXO	OBJETOS ASOCIADOS
1	Adulto masculino	<ul style="list-style-type: none"> <li>• Cinturón</li> <li>• Hebilla</li> <li>• Calzado</li> <li>• Refuerzo de calzado</li> </ul>
2	Masculino 35-40	<ul style="list-style-type: none"> <li>• Calzado-botas</li> <li>• Botón cóncavo-convexo de 13,40 mm de diámetro asociado a la zona pélvica</li> <li>• Proyectil <i>Mauser</i></li> <li>• Botón de camisa</li> </ul>
3	Adulto masculino	<ul style="list-style-type: none"> <li>• Botas</li> <li>• Hebilla de cinturón</li> <li>• Cinturón</li> <li>• Hebilla de tirantes en la zona de la cresta iliaca</li> <li>• Botón cóncavo-convexo de cuatro perforaciones centrales</li> </ul>
4	Adulto masculino	<ul style="list-style-type: none"> <li>• Objeto metálico de hierro asociado al cráneo</li> <li>• Posible hebilla asociada al antebrazo derecho</li> </ul>
5	Masculino final treintena	<ul style="list-style-type: none"> <li>• Hebilla localizada según las anotaciones de campo en la zona de la pelvis</li> <li>• Calzado</li> <li>• Botón cóncavo-convexo, localizado según las anotaciones de campo en primeras lumbares</li> </ul>
6	Adulto masculino	<ul style="list-style-type: none"> <li>• Calzado-suelas de color rojo muy deterioradas</li> <li>• <b>ENCENDEDOR</b></li> <li>• Tres botones de la zona central del tórax próximos al esternón</li> </ul>
7	Adulto joven masculino	<ul style="list-style-type: none"> <li>• Calzado-suela</li> <li>• Hebilla</li> <li>• <b>MONEDA</b> asociada al entorno del sujeto</li> </ul>
8	Adulto masculino (¿?)	<ul style="list-style-type: none"> <li>• Calzado-suelas de botas de unos 27 cm de longitud</li> </ul>
9	Adulto femenino	<ul style="list-style-type: none"> <li>• Calzado-suelas de 25-26 cm longitud</li> <li>• Tejido negro</li> <li>• Horquillas</li> <li>• <b>PENDIENTES</b></li> <li>• <b>PEINETAS</b></li> <li>• <b>ANILLO DE ORO</b></li> </ul>
10	Adulto femenino (¿?)	<ul style="list-style-type: none"> <li>• Calzado-botas de 250-260 mm de longitud</li> </ul>
11	Adulto de sexo indeterminado	<ul style="list-style-type: none"> <li>• Botón metálico localizado junto al tercio superior de la diáfisis de los fémures.</li> <li>• Hebilla metálica de dimensiones cuadrangulares (65 mm altura), localizada frente a la región pélvica</li> <li>• <b>ENCENDEDOR</b> junto al antebrazo izquierdo</li> </ul>
12	Adulto femenino (¿?)	<ul style="list-style-type: none"> <li>• <b>Suelas de ambos calzados: En la zona plantar de la suela se advierte la marca de un ancla y debajo una cartela con marca de fabricante, con la nomenclatura "CRADES".</b> Longitud máxima de suela: 26,5 cmts</li> <li>• Dos hebillas</li> <li>• Botón metálicos en la zona de la pelvis</li> <li>• <b>ENCENDEDOR</b> bajo el tercio medio de la diáfisis del fémur</li> </ul>

		<ul style="list-style-type: none"> <li>derecho</li> <li><b>BOQUILLA</b> de fumador localizada con el cráneo. Longitud: 63,67 mm</li> <li>Botón-broche, de material traslúcido y 13,66 mm de diámetro</li> </ul>
<b>13</b>	Adulto masculino (¿?)	<ul style="list-style-type: none"> <li>Se recuperan las suelas de ambos <b>CALZADOS</b>. Bajo el talón de la suela izquierda se advierte la signatura (incompleta): "GHT". <b>En la suela del calzado derecho pueden apreciarse la inscripción "S I L ¿V? E"</b>.</li> <li>Hebilla de cinturón localizada en la zona de la cadera derecha</li> <li>Botón metálico junto al tercio superior de la diáfisis del fémur derecho</li> <li>Se detecta un fragmento de objeto cilíndrico correspondiente a un <b>LAPICERO</b> bajo la tibia derecha del individuo 13, Diámetro del cilindro: 10,20 mm. A su vez, otro fragmento de lapicero con extremo útil y fragmento de grafito en el interior aparece en la zona del calzado</li> <li><b>ANILLO O ALIANZA</b> bajo el calzado izquierdo de individuo 13 (bajo la cara interior de la suela). Diámetro interior del anillo: 17,44 mm</li> </ul>
<b>14</b>	Adulto masculino	<ul style="list-style-type: none"> <li>Restos de hebilla de cinturón en la zona media de la pelvis</li> <li>Hebillas de tirantes</li> <li><b>DOS LLAVES</b> localizadas próximas al codo y antebrazo izquierdos del individuo 14 <ul style="list-style-type: none"> <li>Llave larga, longitud: 120,57 mm.</li> <li>Llave pequeña, longitud: 68,63 mm</li> <li>Se acompaña de otros elementos, como una posible argolla en la que irían ensartadas las dos llaves, así como amorfos metálicos</li> </ul> </li> <li>4 botones cóncavo-convexos</li> <li><b>MONEDA</b> localizada cerca de la región púbica, entre ambos fémures. <ul style="list-style-type: none"> <li>Moneda de 5 pesetas, con escudo con plus ultra y leyenda "Rey Const. De España" Busto de Alfonso XII, con leyenda: "Alfonso XIII por la g. De Dios 1891" en reverso, conserva restos de tejido adheridos. Diámetro: 37,72 mm</li> </ul> </li> <li>Suelas del calzado.</li> </ul>
<b>15</b>	Adulto de sexo indeterminado	<ul style="list-style-type: none"> <li>Hebilla y botón metálico</li> <li><b>BOQUILLA</b> de fumador localizada junto al codo-antebrazo derecho. Presenta decoración cromática a bandas. Longitud del objeto: 56,69 mm</li> <li><b>SUELAS</b>. Próximo al tacón muestra la marca "...B.S." y más abajo LBS (la S podría también un 5)</li> </ul>
<b>16</b>	Adulto masculino	<ul style="list-style-type: none"> <li>Suelas (calzado).</li> <li>Cuatro botones.</li> </ul>
<b>17</b>	Adulto femenino (¿?)	<ul style="list-style-type: none"> <li>Suelas de ambos calzados de coloración rojiza.</li> <li>Hebilla que conserva parte de correa o cinturón</li> </ul>
<b>18</b>	Adulto de sexo indeterminado	<ul style="list-style-type: none"> <li><b>ENCENDEDOR</b> localizado en el codo derecho. Longitud del encendedor: 60,16 mm.</li> <li><b>GRAFITO</b> próximo al codo derecho</li> <li>Hebilla de cinturón junto al coxal derecho.</li> <li>Botón metálico.</li> <li>Suelas del calzado, de coloración rojiza.</li> </ul>

19	Adulto masculino (¿?)	<ul style="list-style-type: none"> <li>• Calzado-suelas</li> <li>• <b>GEMELOS</b> de manga de camisa en el tercio inferior del antebrazo derecho</li> </ul>
20	Adulto masculino	<ul style="list-style-type: none"> <li>• Tres botones localizados en la zona de la cadera (en tuberosidad isquiática de uno de los coxales).</li> <li>• Una hebilla de tirantes asociada a la cintura</li> <li>• Suelas</li> <li>• Hebilla localizada al lado izquierdo de últimas lumbares.</li> <li>• Restos de <b>GRAFITO/s</b> aproximadamente por debajo del ángulo inferior de la escápula izquierda y zona más externa o externa del hemitórax izquierdo en este lugar.</li> <li>• <b>VARIAS MONEDAS</b> juntas halladas bajo tercio superior de la diáfisis del fémur izquierdo (aproximadamente zona subtrocantérea, pegadas a la cara anterior). En posible ubicación de bolsillo.</li> <li>• 3 proyectiles</li> </ul>
21	Adulto masculino	<ul style="list-style-type: none"> <li>• Calzado-suelas de bota</li> <li>• Hebilla</li> <li>• Botones</li> </ul>
22	Adulto de sexo indeterminado	<ul style="list-style-type: none"> <li>• Resto metálico de posible hebilla localizada en la cintura pélvica</li> <li>• Botón metálico</li> <li>• <b>GRAFITO</b> próximo a la rodilla izquierda del sujeto 22</li> <li>• Objeto circular de 42,37 mm, posiblemente resto de un reloj. localizado bajo el tercio superior de la diáfisis del fémur derecho</li> </ul>
23	Adulto masculino	<ul style="list-style-type: none"> <li>• Calzado derecho e izquierdo</li> <li>• Dos hebillas localizadas bajo el coxal derecho (cara anterior)</li> </ul>
24	Adulto de sexo indeterminado	<ul style="list-style-type: none"> <li>• Calzado-suelas rojas</li> <li>• Botón metálico pelvis</li> <li>• <b>PRÓTESIS DENTARIA DE ORO</b> en el maxilar superior</li> </ul>
25	Adulto masculino	<ul style="list-style-type: none"> <li>• Calzado-suelas rojas</li> <li>• Hebilla junto al coxal</li> <li>• <b>LLAVE</b> pequeña de 65,34 mm de longitud</li> <li>• <b>OTRA POSIBLE LLAVE</b> junto a la cadera derecha</li> <li>• Objeto metálico rectangular, como una placa de 67 mm de longitud y 30 mm de anchura</li> <li>• Cuatro botones cóncavo-convexos</li> </ul>
26	Adulto joven femenino	<ul style="list-style-type: none"> <li>• Calzado-suelas</li> <li>• Proyectil</li> </ul>
27	Adulto masculino	<ul style="list-style-type: none"> <li>• Calzado-suelas de 270 mm de longitud</li> <li>• <b>ENCENDEDOR</b> localizado en la rodilla o tercio superior de la tibia izquierda del sujeto 27</li> <li>• Cremallera</li> </ul>
28	Adulto masculino	<ul style="list-style-type: none"> <li>• Cinturón</li> <li>• Proyectil</li> <li>• Calzado</li> </ul>
29	Adulto femenino	<ul style="list-style-type: none"> <li>• Calzado-suelas</li> <li>• Botones metálicos en la zona torácica</li> <li>• <b>DEDAL</b> zona en la zona izquierda del tórax</li> <li>• <b>MEDALLA</b> zona en la zona izquierda del tórax</li> <li>• Horquillas metálicas</li> <li>• Posible alfiler</li> <li>• Restos de tela negra asociados a la calota</li> </ul>

<b>30</b>	Adulto masculino (¿?)	<ul style="list-style-type: none"> <li>• Calzado-botas en condición muy fragmentaria</li> <li>• Hebilla de cinturón</li> <li>• Esquirlas de proyectil</li> </ul>
<b>31</b>	Adulto femenino	<ul style="list-style-type: none"> <li>• Calzado-botas en condición muy fragmentaria</li> <li>• Proyectil de <i>Mauser</i></li> <li>• Horquillas</li> <li>• <b>PEINETA</b></li> </ul>
<b>32</b>	Adulto femenino	<ul style="list-style-type: none"> <li>• <b>MEDALLA RECTANGULAR</b></li> <li>• <b>ANILLO</b></li> <li>• <b>CADENA</b> con colgante de campana</li> <li>• Paquete de horquillas localizado en la cadera derecha</li> <li>• Tejido oscuro en la cadera izquierda</li> <li>• Fíbula asociada al tejido de la cadera</li> <li>• Calzado</li> </ul>
<b>33</b>	Adulto femenino	<ul style="list-style-type: none"> <li>• Suelas</li> <li>• Horquillas</li> <li>• <b>HORQUILLA DE PASTA VÍTREA</b></li> <li>• Vaina de proyectil <i>Mauser</i></li> <li>• Calzado</li> </ul>
<b>34</b>	Adulto de sexo indeterminado	<ul style="list-style-type: none"> <li>• <b>PRÓTESIS DENTARIA MANDIBULAR DE PLATA</b></li> <li>• <b>FUNDAS DE ORO</b> sobre las piezas 14 y 15 (primer y segundo premolar superiores izquierdos)</li> <li>• Horquilla</li> </ul>
<b>35</b>	Adulto femenino	<ul style="list-style-type: none"> <li>• Calzado-suelas</li> <li>• Proyectil de arma corta</li> <li>• Cremallera</li> <li>• <b>PEINETA</b></li> <li>• Impresión de un objeto metálico oxidado sobre la calota craneal. La morfología de esta impresión es compatible con una horquilla</li> </ul>

GEMELOS



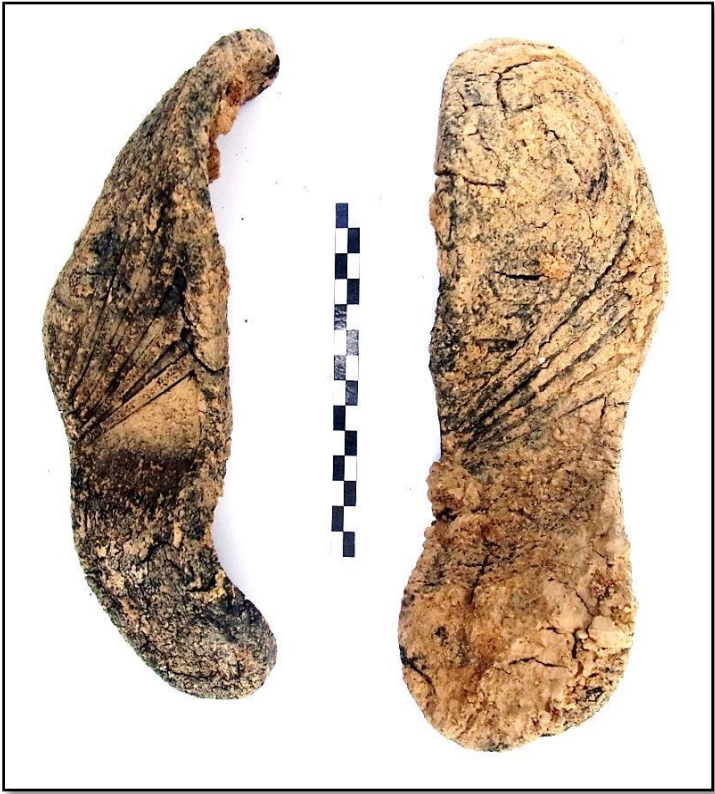MONEDAS



MATERIAL DE ESCRITURA



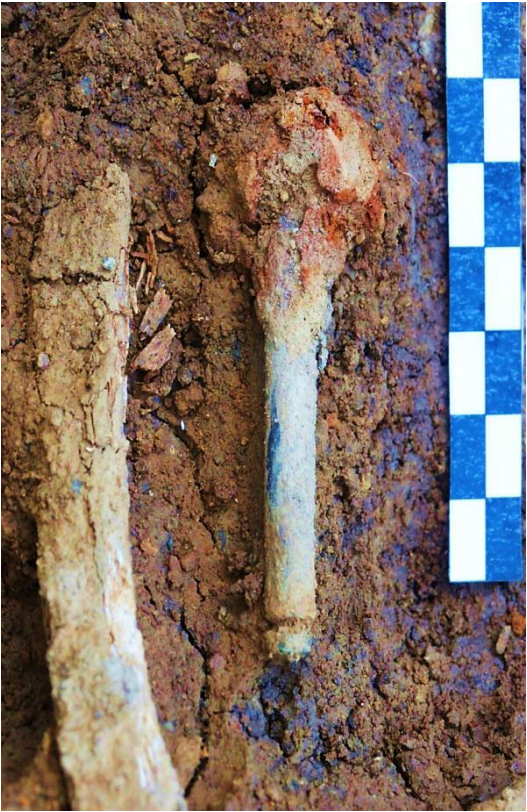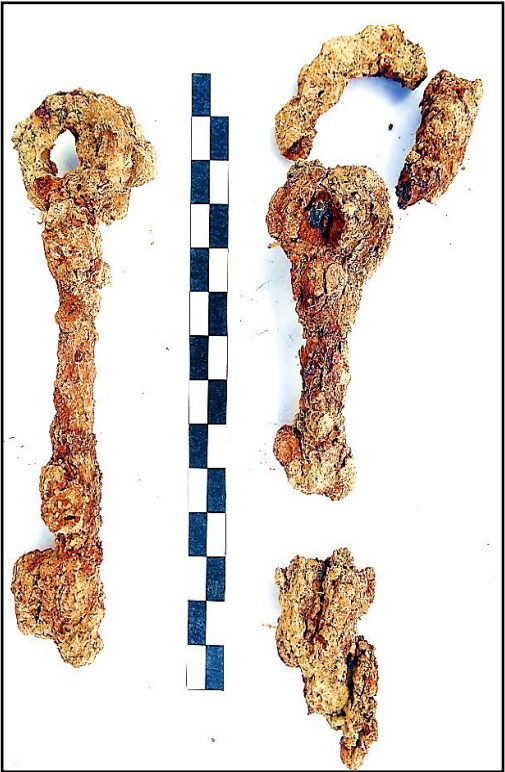CALZADO CON RASGOS DISTINTIVOS



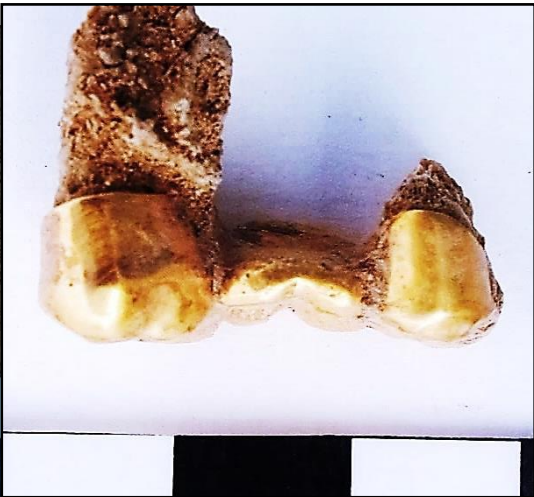
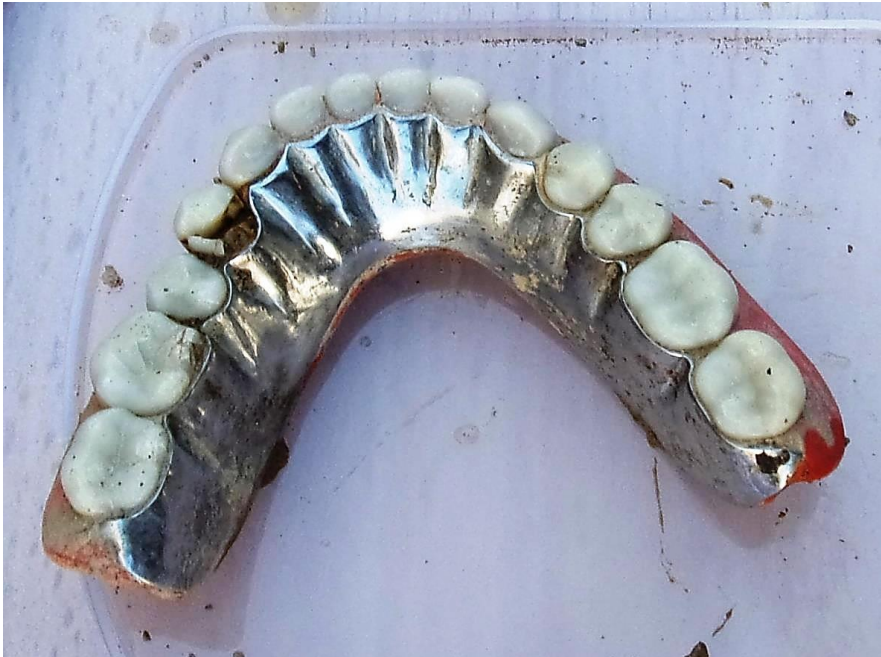



LLAVES



PRÓTESIS DENTARIAS



ENCENDEDORES



OTROS OBJETOS



OBJETOS VARIOS



## XI. CADENA DE CUSTODIA

### CONTROL DE LOS TIEMPOS DE TRABAJO, PROCESOS DE MANIPULACIÓN Y REGISTRO

- Máximo rigor en la metodología de excavación y exhumación y registro de las evidencias, con el objeto de diferenciar cada resto y recoger cada evidencia probatoria. Se lleva desde el primer día al último un libro de registro de los diferentes enterramientos y de recogida de testimonios de familiares, de modo que pueda establecerse una pronta correlación entre datos de la excavación y declaraciones.
- Se guarda el control de los momentos en que se inicia la excavación, la extracción, el almacenaje y el comienzo de los estudios de laboratorio (en este caso aún no se cuenta con ello), poniéndose los medios suficientes y los protocolos de contacto con el material que permitan su investigación, la protección de los mismos y la ausencia de nuevas contaminaciones, más allá de lo que el entorno ambiental haya añadido.
- Se adoptan las medidas protectoras convenientes en el caso del material antropológico con mejor conservación así como de las evidencias dentarias. En muchos casos la fragmentación del material ha incidido en una mayor exposición a los agentes ambientales, agresores y transformadores de la calidad del hueso y del colágeno presente.

### CONTROL DE LAS DISTINTAS FASES DE CONTACTO CON LOS HUESOS

INDIVIDUO	EXCAVADO	EXHUMADO Y PRECINTADO	COMIENZO ESTUDIO	FIN DE ESTUDIO Y PRECINTADO	MUESTRA
1	16-09-2015	17-09-2015	19-11-2015	01-12-2015	01-12-2015
2	15-09-2015	28-09-2015	25-11-2015	01-12-2015	01-12-2015
3	15-09-2015	29-09-2015	23-11-2015	01-12-2015	01-12-2015
4	23-09-2015	02-10-2015	20-11-2015	01-12-2015	01-12-2015
5	20-10-2015	22-10-2015	26-11-2015	01-12-2015	01-12-2015
6	21-09-2015	06-10-2015	23-11-2015	01-12-2015	01-12-2015
7	06-10-2015	07-10-2015	23-11-2015	01-12-2015	01-12-2015
8	06-10-2015	07-10-2015	22-11-2015	01-12-2015	01-12-2015
9	07-10-2015	08-10-2015	20-11-2015	01-12-2015	01-12-2015
10	25-09-2015	28-09-2015	20-11-2015	01-12-2015	01-12-2015
11	06-10-2015	07-10-2015	19-11-2015	04-12-2015	04-12-2015
12	06-10-2015	09-10-2015	19-11-2015	04-12-2015	04-12-2015
13	06-10-2015	08-10-2015	23-11-2015	04-12-2015	04-12-2015
14	15-10-2015	22-10-2015	23-11-2015	04-12-2015	04-12-2015
15	20-10-2015	23-10-2015	24-11-2015	04-12-2015	04-12-2015
16	20-10-2015	27-10-2015	24-11-2015	04-12-2015	04-12-2015
17	21-10-2015	29-10-2015	26-11-2015	04-12-2015	04-12-2015
18	24-10-2015	30-10-2015	30-11-2015	04-12-2015	04-12-2015
19	24-09-2015	28-09-2015	30-11-2015	01-12-2015	01-12-2015
20	20-09-2015	01-10-2015	30-11-2015	01-12-2015	01-12-2015

21	25-09-2015	02-10-2015	30-11-2015	01-12-2015	01-12-2015
22	05-11-2015	06-11-2015	01-12-2015	04-12-2015	04-12-2015
23	10-11-2015	12-11-2015	01-12-2015	04-12-2015	04-12-2015
24	15-10-2015	21-10-2015	26-11-2015	01-12-2015	01-12-2015
25	24-10-2015	27-10-2015	01-12-2015	01-12-2015	01-12-2015
26	25-09-2015	05-10-2015	24-11-2015	01-12-2015	01-12-2015
27	14-10-2015	15-10-2015	29-11-2015	01-12-2015	01-12-2015
28	07-11-2015	12-11-2015	25-11-2015	01-12-2015	01-12-2015
29	08-11-2015	13-11-2015	19-11-2015	01-12-2015	01-12-2015
30	08-11-2015	13-11-2015	24-11-2015	01-12-2015	01-12-2015
31	08-11-2015	13-11-2015	25-11-2015	01-12-2015	01-12-2015
32	07-11-2015	12-11-2015	19-11-2015	01-12-2015	01-12-2015
33	07-11-2015	12-11-2015	18-11-2015	01-12-2015	01-12-2015
34	06-11-2015	11-11-2015	19-11-2015	01-12-2015	01-12-2015
35	06-11-2015	11-11-2015	24-11-2015	01-12-2015	01-12-2015
36	02-12-2015	02-12-2015	03-12-2015	03-12-2015	03-12-2015

## DEPÓSITO

En todo proceso de exhumación vinculado a hechos criminales resulta esencial diseñar una cadena de custodia que garantice la preservación y protección de las evidencias. De acuerdo con las familias y con la Dirección General de Memoria Democrática de la Consejería de Cultura, el Ayuntamiento de El Madroño ofreció un espacio de tutela donde se depositen los restos y se proceda a su estudio. Este lugar cumplía sobradas condiciones ambientales y de salubridad, así como espacio más que suficiente para alojar todas las evidencias exhumadas hasta que se disponga el entierro final. El acceso a los restos está reservado exclusivamente a los miembros del equipo técnico y los diferentes pasos o contactos con el material óseo se acreditarán debidamente a lo largo del estudio antropológico, hasta culminar en el sellado del depósito.



Depósito y espacio de trabajo





Depósito y espacio de trabajo



Depósito y espacio de trabajo

## XII. MUESTREO

Nº INDIVIDUO / MUESTRA	Grupo	Tipo de Muestra
1	Grupo 1	FÉMUR DER
2	Grupo 1	FÉMUR DER
3	Grupo 1	FÉMUR DER PIEZA 46
4	Grupo 1	FÉMUR DER
5	Grupo 2	FÉMUR IZQ.
6	Grupo 1	FÉMUR DER PIEZA 27
7	Grupo 1	FÉMUR DER PIEZA 47
8	Grupo 1	FÉMUR DER PIEZA 47
9	Grupo 1	FÉMUR DER PIEZA 21
10	Grupo 1	FÉMUR DER
11	Grupo 2	FÉMUR DER.
12	Grupo 2	FÉMUR IZQ
13	Grupo 2	FÉMUR DER.
14	Grupo 2	HÚMERO IZQ.
15	Grupo 2	FÉMUR DER.
16	Grupo 2	TIBIA IZQ. Dientes 22, 23,
17	Grupo 2	FÉMUR DER.
18	Grupo 2	TIBIA DER.
19	Grupo 2	TIBIA IZQ.
20	Grupo 2	FÉMUR DER.
21	Grupo 2	TIBIA DER.
22	Grupo 2	FEMUR DER.
23	Grupo 2	FÉMUR DER. Dientes 34 y 35
24	Grupo 2	FÉMUR DER.
25	Grupo 2	FÉMUR DER. Pieza 36
26	Grupo 1	FÉMUR IZQ
27	Grupo 2	FÉMUR IZQ.
28	Grupo 3	FÉMUR DER
29	Grupo 3	HÚMERO DERECHO
30	Grupo 3	FÉMUR DER PIEZA 35
31	Grupo 3	PIEZAS 37 Y 46
32	Grupo 3	FÉMUR IZQ
33	Grupo 3	FÉMUR IZQ
34	Grupo 3	FÉMUR IZQ PIEZA 17
35	Grupo 3	FÉMUR DER
36	Entrada	FÉMUR DER



### Solicitud de prueba de ADN.

El Ayuntamiento de El Madroño ha solicitado que se tome pruebas de ADN a los familiares de las víctimas, ya que un número considerable de ellos tienen más de 80 años, por lo que es crucial que se tomen estas muestras. La relación de víctimas y de los familiares a los que se les han tomado las muestras es la siguiente:

#### Víctima

#### Familiar: Hij@

VICENTE DELGADO ALONSO	B. D. P.
DOLORES LÓPEZ PÉREZ	Á. V. L.
MANUEL GÓMEZ BARRERA	C G. P.
TEOFILO RODRIGUEZ RUIZ	Á. R. C.
ISIDORO LÓPEZ PÉREZ	M. L. L.
JOSE SANDALIO VAZQUEZ FERNANDEZ	C. V. C.
MANUEL GÓMEZ DELGADO	J. G. R.

#### Sobrin@ carnal

MANUEL LÓPEZ PÉREZ	
AURORA PÉREZ GÓMEZ, esposa	A. L. D. y M. L. L.
MARGARITA LÓPEZ PÉREZ, hija de ambos.	
MANUEL MORUETA PÉREZ	M. M. I.
ERNESTO MORUETA PÉREZ, hermano	
GUILLERMO LÓPEZ ESTEBAN	M. L. L.
GONZALO LÓPEZ MEJÍAS	E. Q. L.
ANTONIO PÉREZ MARTÍN	M. S. P.

#### Niet@s

MANUEL LÓPEZ DÍAZ	Mª F. M. L.
ENCARNACIÓN HIDALGO BERNAL, esposa	
BLAS MARTÍN DELGADO	R. Mª D. M.
MARÍA MARTÍN DELGADO, hermana	(Sobrina-nieta)
JUAN MARTÍN DELGADO, cuñado	(Sobrina de primas hermanas)
MARÍA MARTÍN MARTÍN	(Sobrina de primas hermanas)
HERMENEGILDA MARTÍN MARTÍN	
JOAQUÍN DOMINGUEZ CAMPANO,	A. P. D.
MANUEL SANCHA CABRERA.	A. D. S.
JUSTO LÓPEZ LÓPEZ	M. R. L.

**Sobrin@ niet@**

LUCIO MARTINO MARTÍN ESTEBAN

P. A. M.

**Biznieta**

JUAN LÓPEZ DÍAZ

M<sup>a</sup> D. L. L.

Sevilla, septiembre de 2016.

Fdo: Juan Manuel Guijo Mauri

Elena Vera Cruz

## BIBLIOGRAFÍA

- Alt, K.W. et al (1998). *Dental Anthropology.Fundamentals, limits and prospects*.Springer. Wien
- Amo, Mariano del (1993). Formas y ritos funerarios en las necrópolis de cistas del sudoeste peninsular. *SPAL* 2: 169-182
- Andrews, P. y Bello, S. (2006). "Pattern in Human Burial Practice". En Gowland, R. y Knüsel, J. (eds). *Social Archaeology of Funerary Remains*, p. 14-29. Oxbow Books.
- Aufderheide, A. y Rodríguez, C. (1998). *The Cambridge Encyclopedia of of human paleopathology*. CambridgeUniversity Press
- Bass, W.M. (1987). *Human Osteology: A laboratory and field manual*. Missouri Archaeological Society. Columbia. Missouri
- Bello, S. y Andrews, P. (2006). "The intrinsic Pattern of Preservation of Human Skeletons and its Influence on the Interpretation of Funerary Behaviours". En Gowland, R. y Knüsel, J. (eds). *Social Archaeology of Funerary Remains*, p. 1-13. Oxbow Books.
- Brooks, S. y Suchey, J.M. (1990). "Skeletal age determination on the os pubis: a comparison of the Acsádi-Nemeskeri and Suchey-Brooks methods". *Human Evolution*. Vol. 5-Nº 3, p. 227-238
- Brothwell, D.R. (1987). *Desenterrando huesos*. FCE. México
- Buikstra, J. y Ubelaker, D.H. (1994). *Standards for data collection from human skeletal remains.Proceedings of a seminar at the Field Museum of Natural History*.Organización de J. Haas.Arkansas Archaeological Survey Research Series nº 44.
- Contreras, A. y Chaza, Mª R. (2006). *Plan general de ordenación urbanística de El Castillo de las Guardas*. Excmo Ayto El Castillo de las Guardas.
- Cornwall, I.W. (1974). *Bones for the archaeologist*.Thames and Hudson.London
- Cox, M. (2000). Ageing adults from the skeleton.En Cox, M. y Mays, S. (eds). *Human Osteology in Archaeology and Forensic Science*, p. 61-82. GMM.London
- Duday, H. 1986. Contribution de des observations ostéologiques à la chronologie de terrain a la chronologie interne des sépultures collectives. En Duday, H. y Masset, C. (eds). *Anthropologie physique et Archéologie. Méthodes d'Étude des Sépultures*, p. 51-59. CNRS. Paris
- Ferembach, D. et al (1980). "Recommandations for age and sex diagnosis of skeletons".*Journal of Human Evolution* 9, p. 517-549.
- Feucht, M. y Polo, M. (2000). "Estimación de la edad en restos óseos". En Villalaín y Puchalt (eds). *Antropología Policial y Forense*, p. 111-138. Tirant lo Blanch. Valencia
- García Sanjuan, L. (2005). Las piedras de la memoria. La permanencia del megalitismo en el suroeste de la península ibérica durante el II y I milenios a.n.e. *Trabajos de Prehistoria* 62, n.o 1, pp. 85 a 109
- Giunta, J.L. (1991). *Patología bucal*.Interamericana. México
- Goodman, A. y Rose, J.C. (1996). "Dental enamel hypoplasias as measures of developmental stress".En Pérez-Pérez, A. (ed). *Notes on populational significance of paleopathological conditions*, p. 77-95. Barcelona
- Haglund (1991). *Applications of taphonomic models to Forensic Investigations*.UMI. Ann harbour. Michigan.

- Haglund, W.D y Sorg, M.H. (1997). *Forensic Taphonomy. Method, Theory and Archaeological Perspectives*, Boca Raton, FL. CRC Press
- İşcan, M.Y. y Loth, S.R. (1989). "Osteological manifestations of age in the adult". En İşcan y Loth (eds) *Reconstruction of life from the skeleton*, p. 5-18. A. Liss. New York
- Kennedy, A.R. (1989). "Skeletal markers of occupational stress". En İşcan y Kennedy (eds). *Reconstruction of life from the skeleton*, p. 129-160, A.R. Liss. New York
- Krenzer, U. (2006). *Compendio de métodos antropológico forenses para la reconstrucción del perfil osteo-biológico*. CAFCA. Guatemala.
- Krogman, W.M. e İşcan, M.Y. (1986). *The human skeleton in forensic medicine*. Ch. Thomas. Springfield
- López, J.J. (2014). *A morir toca.....El Madroño en tiempos de infamia*. Diputación Sevilla
- Loth, S.R. e İşcan, M.Y. (1989). "Morphological assesment of age in the adult: the thoracic region". En İşcan, M.Y. (ed). *Age Markers in the human skeleton*, p. 105-136. Ch. Thomas. Springfield
- Masset, C. (1986). "Le recrutement d'un ensemble funeraire". En Duday, H. y Masset, C. (eds). *Anthropologie physique et Archéologie. Méthodes d'Etude des Sépultures*, p. 111-134. CNRS. Paris
- Mays, S. (1998). *The Archaeology of human bones*. London. Routledge
- Meindl, C. y Lovejoy, O. (1989). "Age changes in the pelvis: implication for paleodemography". En İşcan, M.Y. (ed). *Age Markers in the human skeleton*, p. 137-168. Ch. Thomas. Springfield
- Merbs, C. (1989), "Trauma". En İşcan y Loth (eds). *Reconstruction of life from the skeleton*, p. 161-189. A.R. Liss. New York
- Micozzi, M.S. (1991). Postmortem change in human and animal remains: a systematic approach. Ch. Thomas. Springfield
- Nadal, A. (1987). *Patología dentaria*. Rondas. Barcelona
- Nawrocki, S.P. (1995). "Taphonomic Processes in Historic Cemeteries". En Grauer, A. (ed). *Bodies of Evidence. Reconstructing History through Skeletal Analysis*, p. 49-66. Wiley-Liss. New York
- Negre, M.C. (2000). "Identificación dental sistemática". En Villalaín y Puchalt (eds). *Identificación antropológica policial y forense*, p. 249-286. Tirant lo Blanch. Valencia
- Ortner, D. y Putschar, W. (2003). *Identification of paleopathological conditions in human skeletal remains*. Academic Press. San Diego
- Palastanga, N. et al (2000). *Anatomía y movimiento humano. Estructura y funcionamiento*. Paidotribo. Barcelona
- Phenice, T.W. (1969). "A newly developed visual method of sexing the os pubis". *American Journal of Physical Anthropology* 30, p. 297-302
- Polo, M. y Villalaín, J.D. (2000). "Tafonomía Forense y Policial". En Villalaín, J.D. y Puchalt, F.J. (eds) *Antropología Policial y Forense*, p. 305-340. Tirant lo blanch. Valencia
- Polo, M. (2000). "Cronotanatodiagnóstico en Antropología Forense". En Villalaín, J.D. y Puchalt, F.J. (eds) *Antropología Policial y Forense*, p. 77-98. Tirant lo blanch. Valencia
- Reverte, J.M. (2003). *Antropología Forense*. Ministerio de Justicia. Madrid
- Ricou Nunes, T. et al (2012). "O Bronze Pleno do Sudoeste da Horta do Folgão (Serpa, Portugal). Os Hipogeus Funerários". *O Arqueólogo Português, Série V, 2, 2012*, p. 265-295

- Romero, E. y Rivera. T. (2010). Carrascoso (Higuera de la Sierra, Huelva): el registro arqueológico de un enterramiento en cista. [XXII Jornadas de Patrimonio de la Comarca de la Sierra, Higuera de la Sierra \(Huelva\)](#): Actas / coord. por [Francisco del Valle Carrasco](#), [Natalia Santos Gómez](#), págs. 259-268
- Schultz, M. et al (1998). "Enamel Hypoplasias in Archaeological Skeletal Remains". En Alt et al (eds) *Dental Anthropology*, p. 293-312. Springer. Wien
- Simons, T. y Haglund, W.D. (2005). "Anthropology in a forensic context". En Hunter, J. y Cox M. *Forensic archaeology. Advances in theory and practice*, p. 159-176. Routledge. London-New York
- Skinner, P. y Goodman, A. (1992). "Anthropological uses of developmental defects of enamel". En Saunders y Katzenberg (eds) *Skeletal Biology of Past Peoples: Advances in Research Methods*, p. 157-178. Wiley-Liss. New York
- Stewart, T.D. (1979). *Essentials of Forensic Anthropology*. Ch. Thomas. Springfield
- Stone, R.J. y Stone, J.A. (1990). *Atlas of the skeletal muscles*. WCB. Dabuque
- Stuart-Macadam. P.L. (1991). "Porotic hyperostosis: changing interpretations". En Ortner, D. y Aufderheide, A. (eds) *Human Paleopathology*, p. 36-39. Smithsonian Inst. Press. Washington
- Todd, T.W. (1920). "Age changes in the pubic bone". *American Journal of Physical Anthropology* 3, p. 285-334.
- Turner, C. (1994). "Postmortem changes". En Buikstra, J. y Ubelaker, D.H. (1994). *Standards for data collection from human skeletal remains. Proceedings of a seminar at the Field Museum of Natural History*. Organización de J. Haas. Arkansas Archaeological Survey Research Series nº 44.
- Ubelaker, D.H. (1989a). *Human skeletal remains*. Taraxacum. Washington
- Ubelaker, D.H. (1989b). "The estimation of age at death from immature human bone". En Isçan, M.Y. (ed) *Age markers in the human skeleton*, p. 55-70. Ch. Thomas
- Ubelaker, D.H. (1995). Historic Cemetery Analysis. En Grauer, A. (ed). *Bodies of Evidence. Reconstructing History through Skeletal Analysis*, p. 37-48. Wiley-Liss. New York
- Villalaín, J.D. (1992). "Tafonomía y fenómenos cadavéricos". *Conferencias de la Reunión de Tafonomía y Fosilización*, p. 127-155. Madrid
- Villalaín, J.D. y Puchalt, F.J. (2000). *Antropología Policial y Forense*. Tirant lo blanch. Valencia
- Waldron, T. (2001). *Shadows in the soil. Human bones and archaeology*. Tempus. Charleston
- Wells, C. (1967). "Pseudopathology". En Brothwell y Sandison (eds). *Diseases in Antiquity*, p. 152-169. Ch. Thomas. Springfield
- Whright, R. et al (2005). "The archaeology of mass graves". En Hunter, J. y Cox M. *Forensic archaeology. Advances in theory and practice*, p. 137-158. Routledge. London-New York
- White, T. (1991). *Human Osteology*. Ac. Press. London
- AA.VV. (2012). "Piedemonte y sierras del corredor de la Plata en la provincia de Sevilla" En *Inventario de Paisajes de Andalucía. Servicio para el inventario de los recursos paisajísticos de Andalucía*, Junta de Andalucía. 2012 Director: